



Universidad Del Sureste
Campus Comitán
Medicina Humana



Alumno: Alex Peña Xochitiotzi

Grado: 4° ; Grupo "B"

Profe: Dr. Gerardo Cansino Gordillo

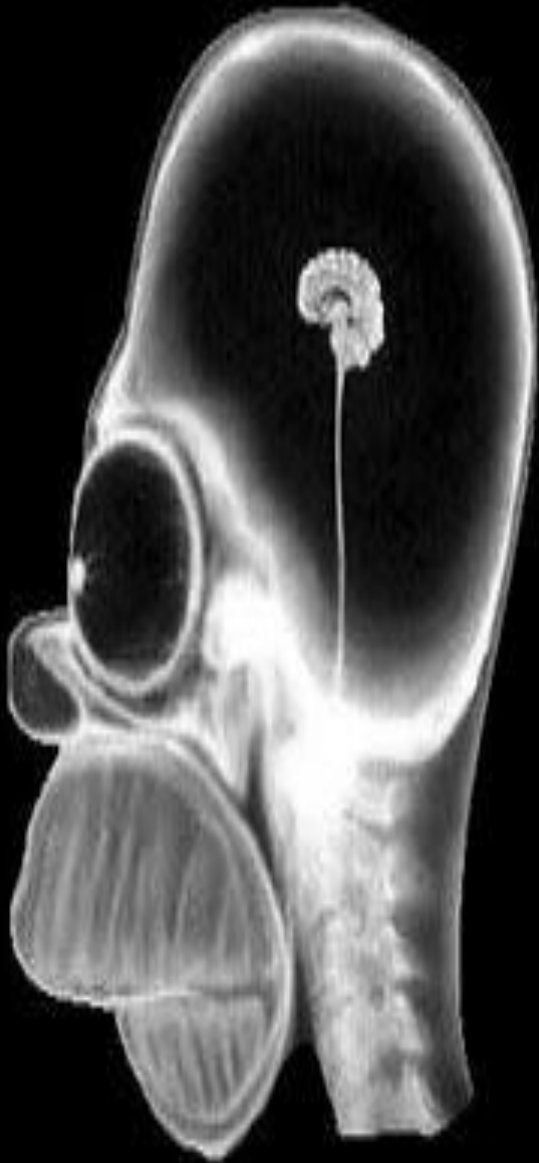Imagenología

PASIÓN POR EDUCAR

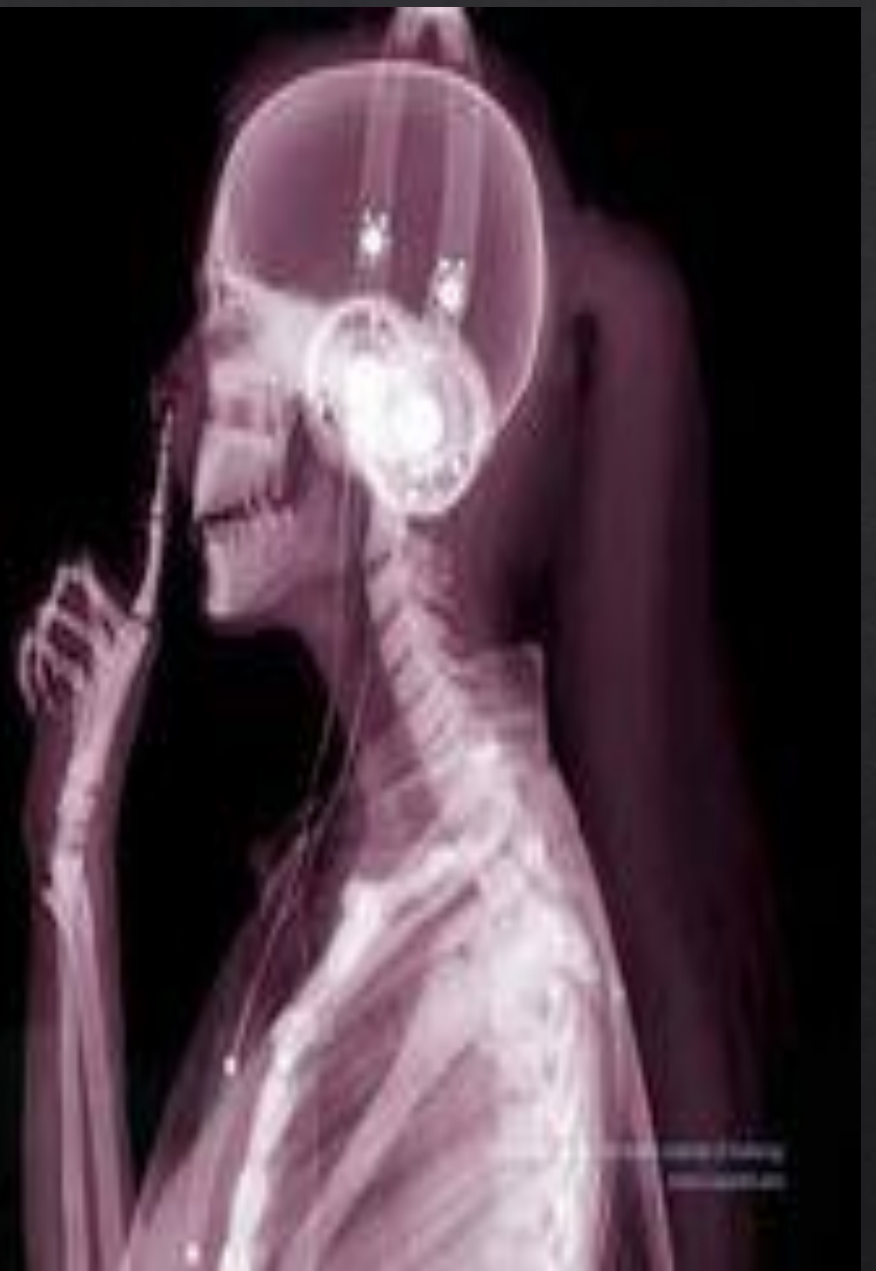**Comitán de Domínguez Chiapas a 22 días del mes de
marzo del 2023**

ACTIVIDAD 1

- ◇ OBSERVA DETENIDAMENTE
- ◇ DESCRIBE A DETALLE LOS ELEMENTOS OBSERVADOS EN LAS IMÁGENES SIGUIENTES



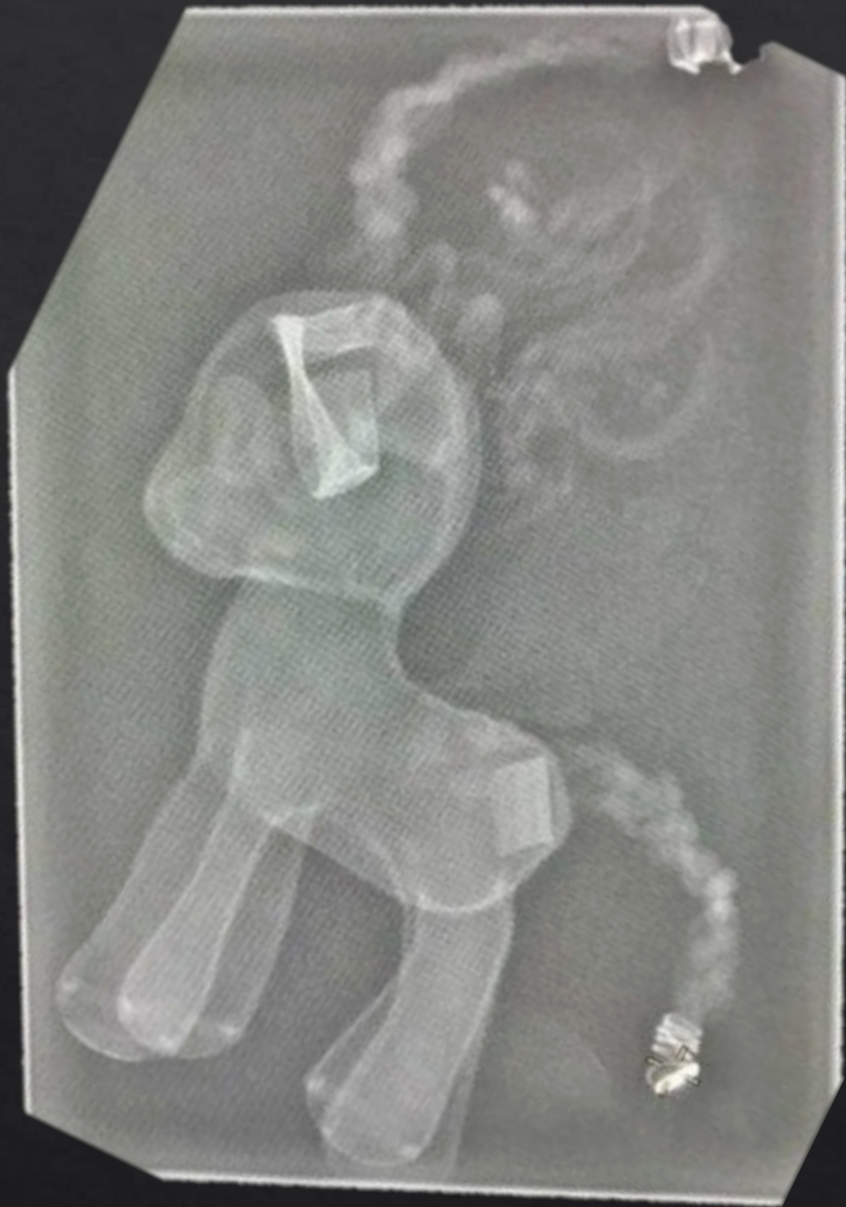IMG. 1



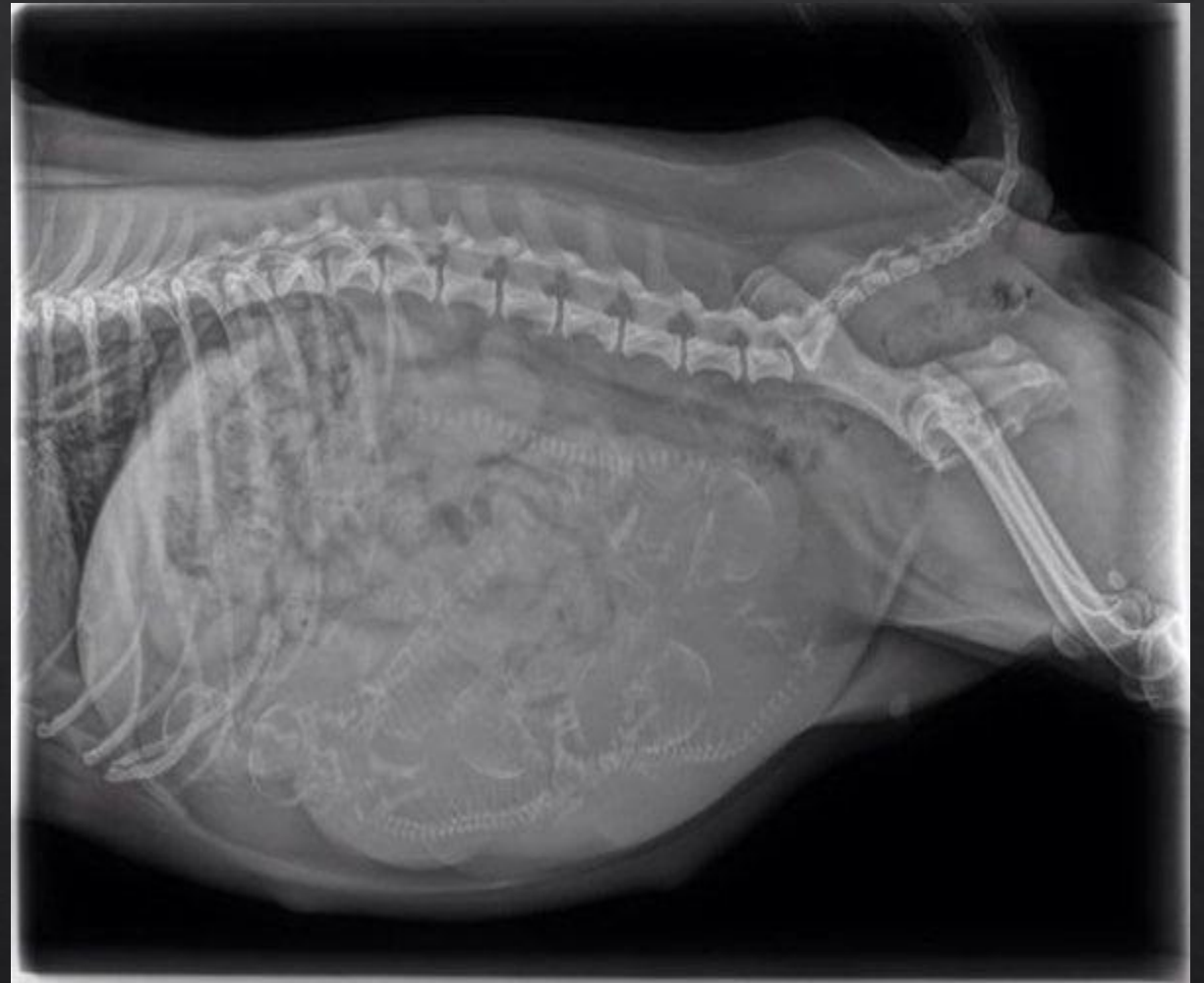IMG. 2

Imagen 1 observó una radiografía con glóbulos oculares grandes tallo cerebral alto cerebro pequeño maxilar un cuánto grande observar en el cerebro gran yo de formaImagen

2 observó una radiografía de una femenina logrando ver el maxilar en buen estado al fondo de cabello un buen inicio de la columna vertebral observó



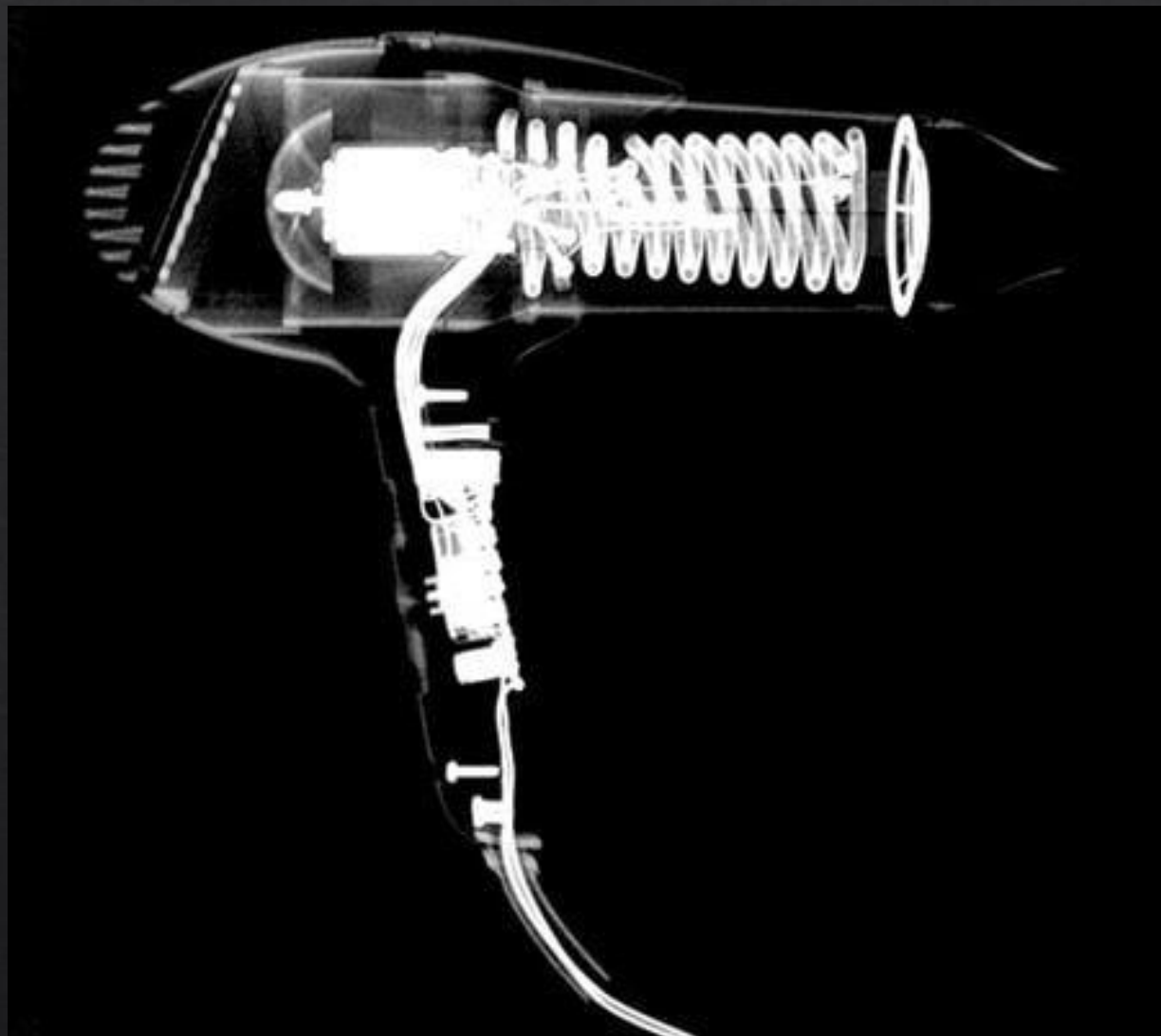
IMG. 3



IMG. 4

Imagen 3 observó una imagen de una caballito mario del pony pelo en la cabeza y cullen sin órganos ni huesos que up cerrar luego los oculares pequeñosImagen

5 0 1 animal cuadro p*** con por la mente una embarazo problemas una p p**** y una capa de piel que la recubre



IMG. 5



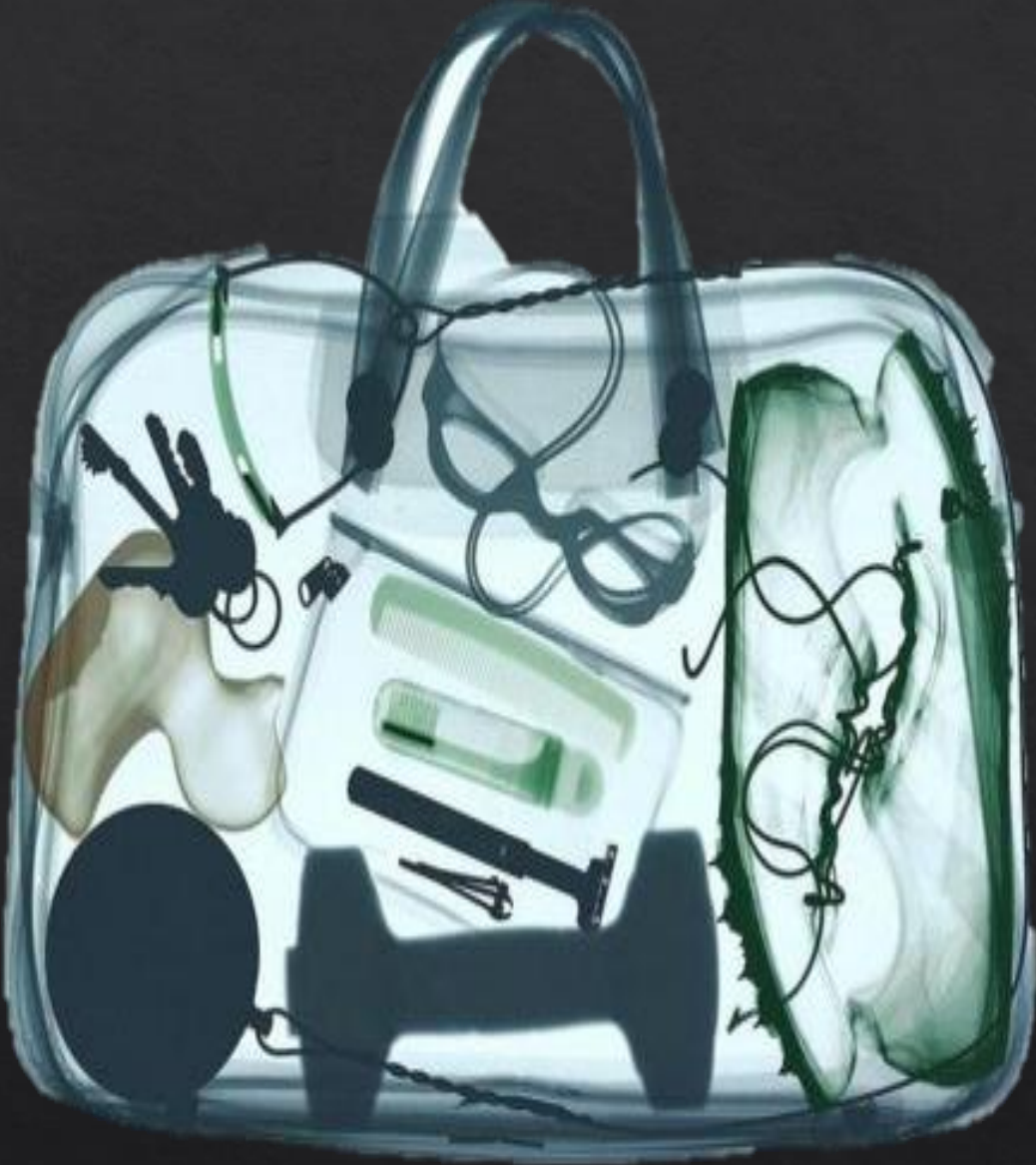IMG. 6

Imagen 5 observó motor giratorio ensamble lado a un rotor giratorio ensamble lado aún eléctrico hola coloración se observa que es metal instalación de cables metales intermediario de switch de encendido rodeado por carcasa de plástico

Imagen 6 observó una radiografía de un control alambre con construido por botones un sistema de placas por controladores a base de plástico y botones de movimiento



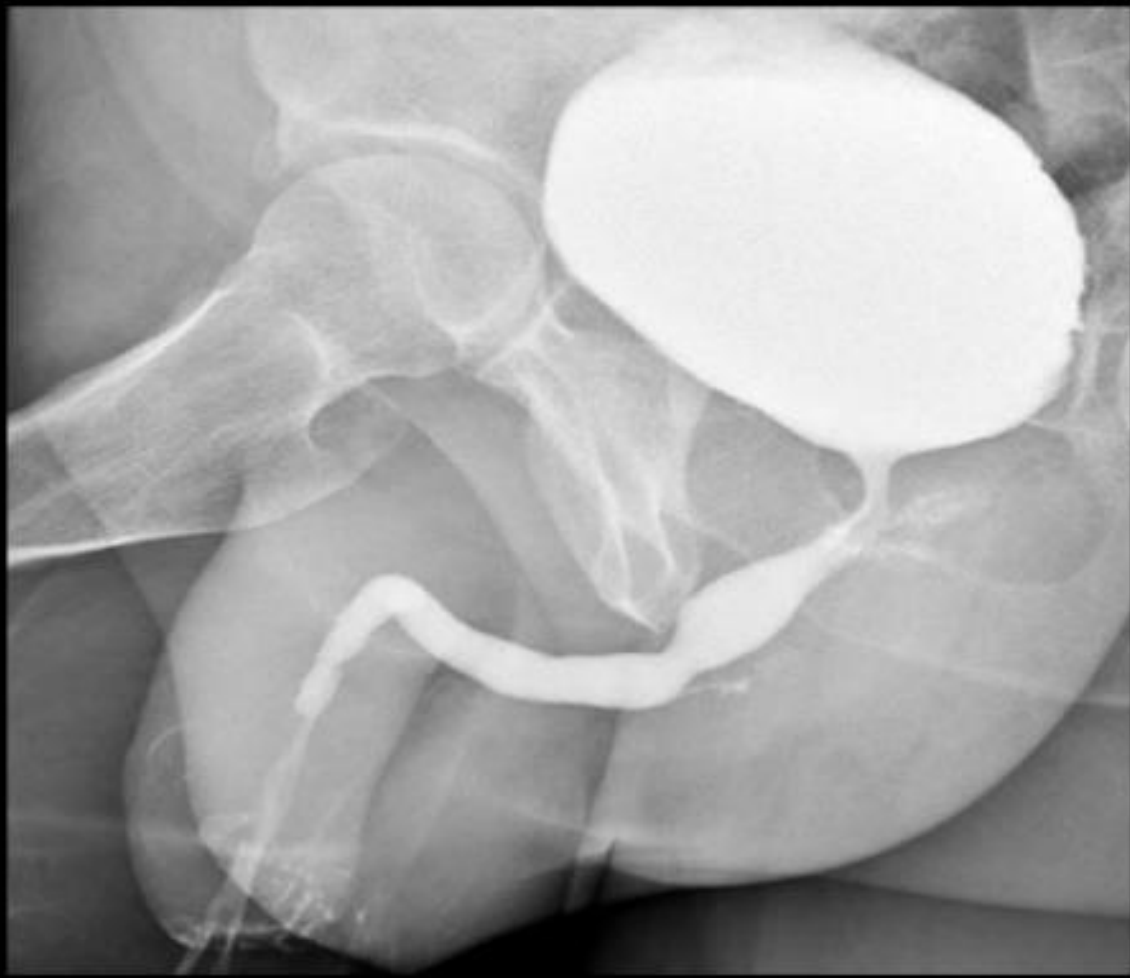IMG. 7



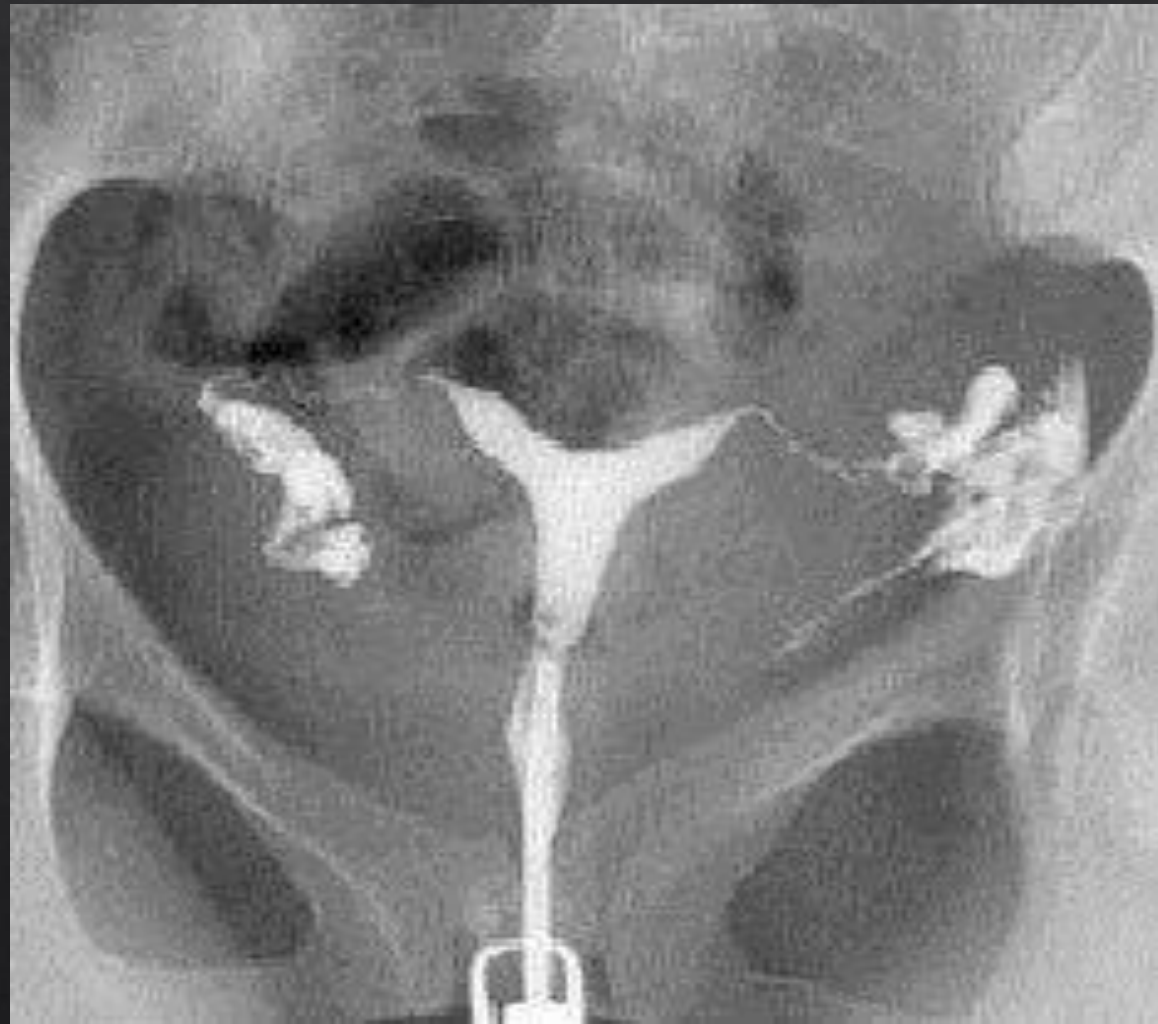IMG. 8

Observó una radiografía un maletín de 2 bases en la parte inferior up cerdo cepillos de plástico con corta unos y una parte de un juguete s**** parte superior cargada auriculares infra frascos vacío si frascos con un líquido se observa los ensamble del material y una línea de una bola

Imagen 8 observó un maletín de piel se observan por patito de olimpia vecindad corta uñas atrio spain unblock cerdo una mascarilla muslo portátil un reloj portátil podría ser una pesa para notación



IMG. 9

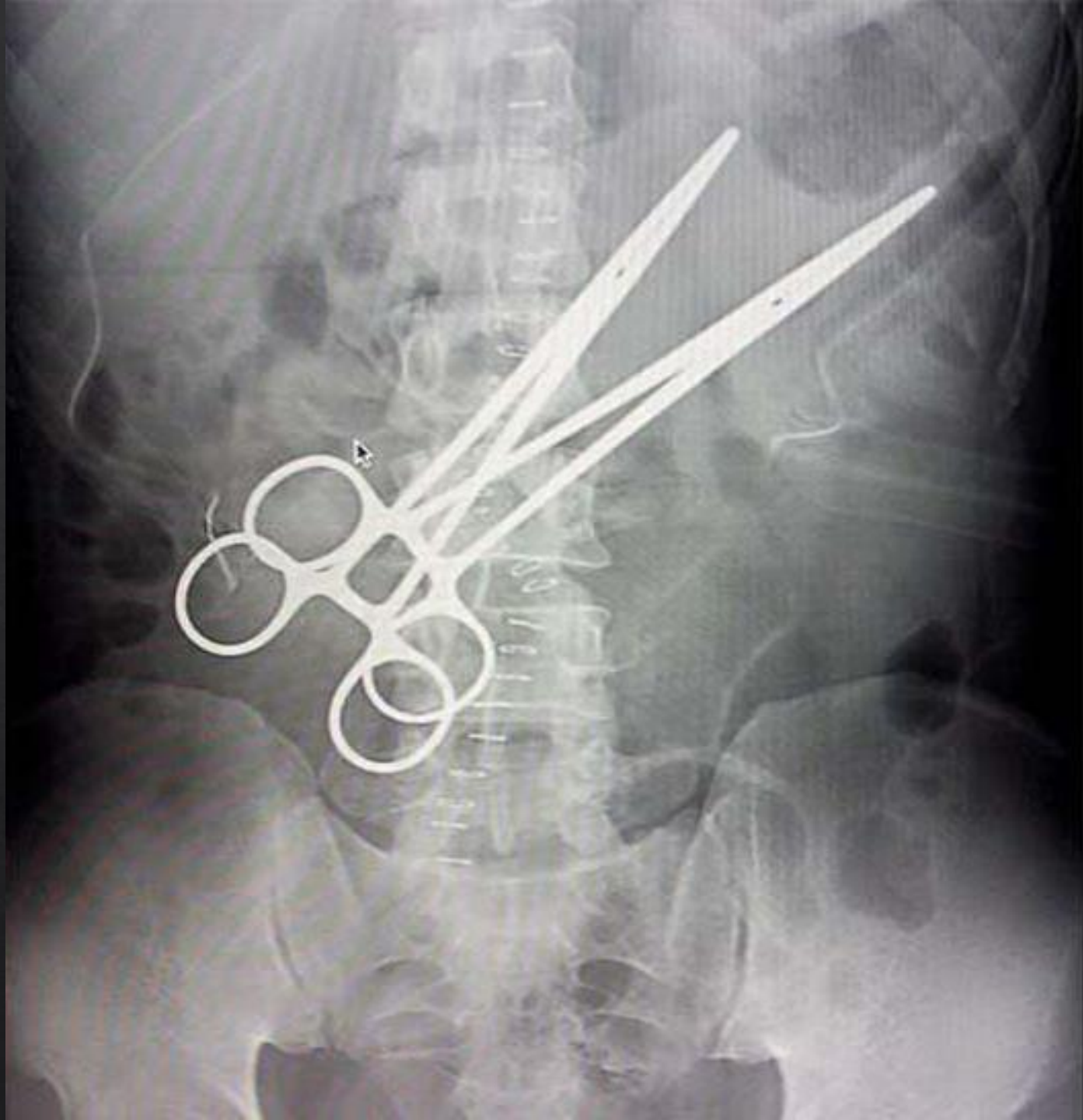


IMG. 10

Imagen 10 observó una cresta y ya k muy claramente
cuello vaginal las trompas de falopio la parte superior
intestinos furiosos con cantidad pequeña de aire Observe
una reguera fría abdomen pélvico clara imagen de cristal
yakarta columna vertebral 215 depresión sosteniendo
tejidos identificó gases en el área del intestino
gruesoradio transparente observó un error afirmado
mentir become claramente imagen de cristal y acá la
columna vertebral 215 depresión sosteniendo tejido
identificó gases en el área del intestino

ACTIVIDAD 2

- ◆ IDENTIFICA LA IMAGEN (REGION CORPORAL, P.Ej. Radiografia abdominal)
- ◆ IDENTIFICA LAS DENSIDADES RADIOGRAFICAS QUE OBSERVAS Y NOMBRA LA ESTRUCTURA EN LA QUE SE PRESENTA
- ◆ IDENTIFICA Y CLASIFICA LAS ESTRUCTURAS RADIOOPACAS Y RADIOLUCIDAS PRESENTES EN LA IMAGEN



Logrese observar pinsas de disección en lo que es la región abdominal con densidad metal

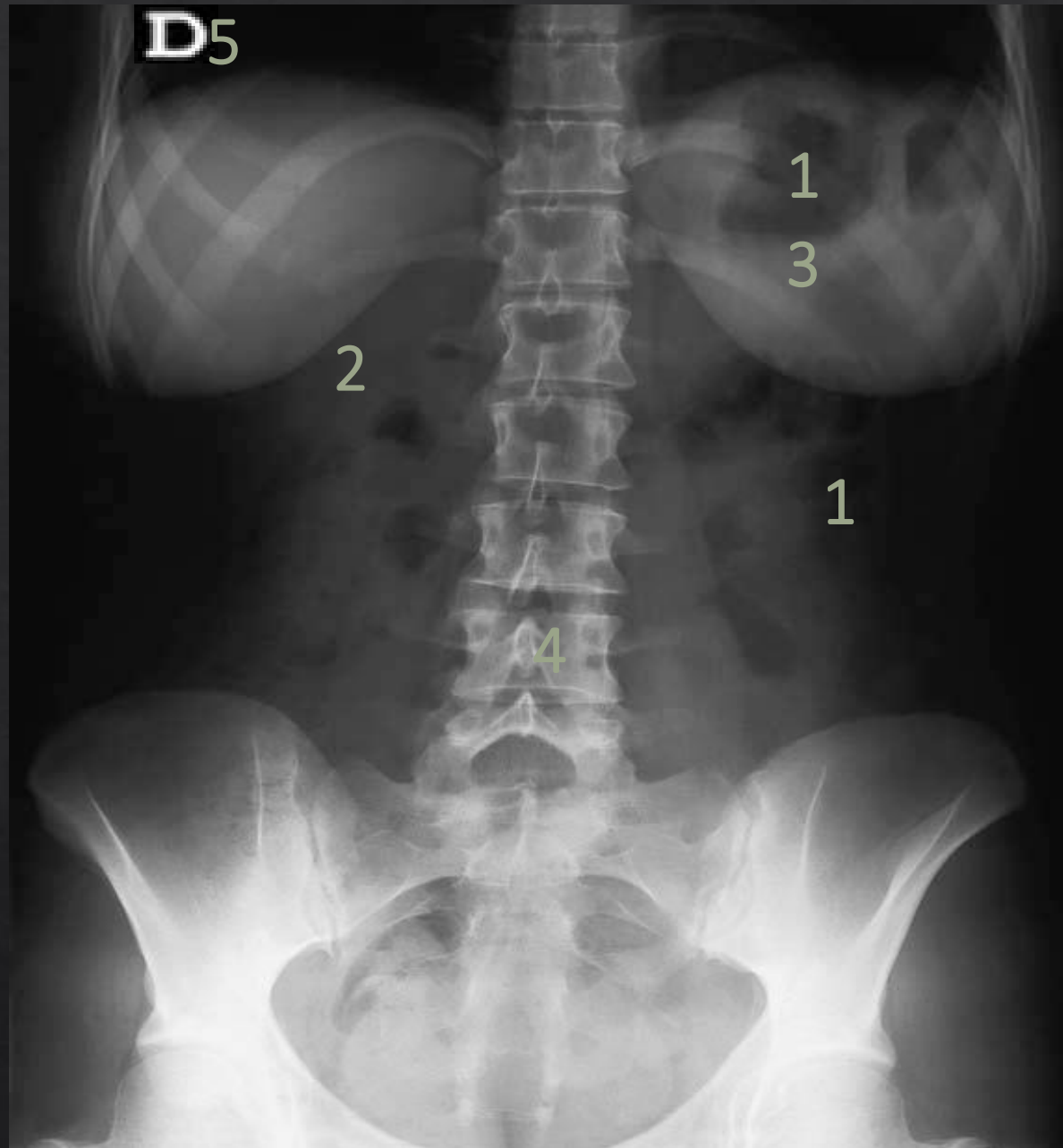
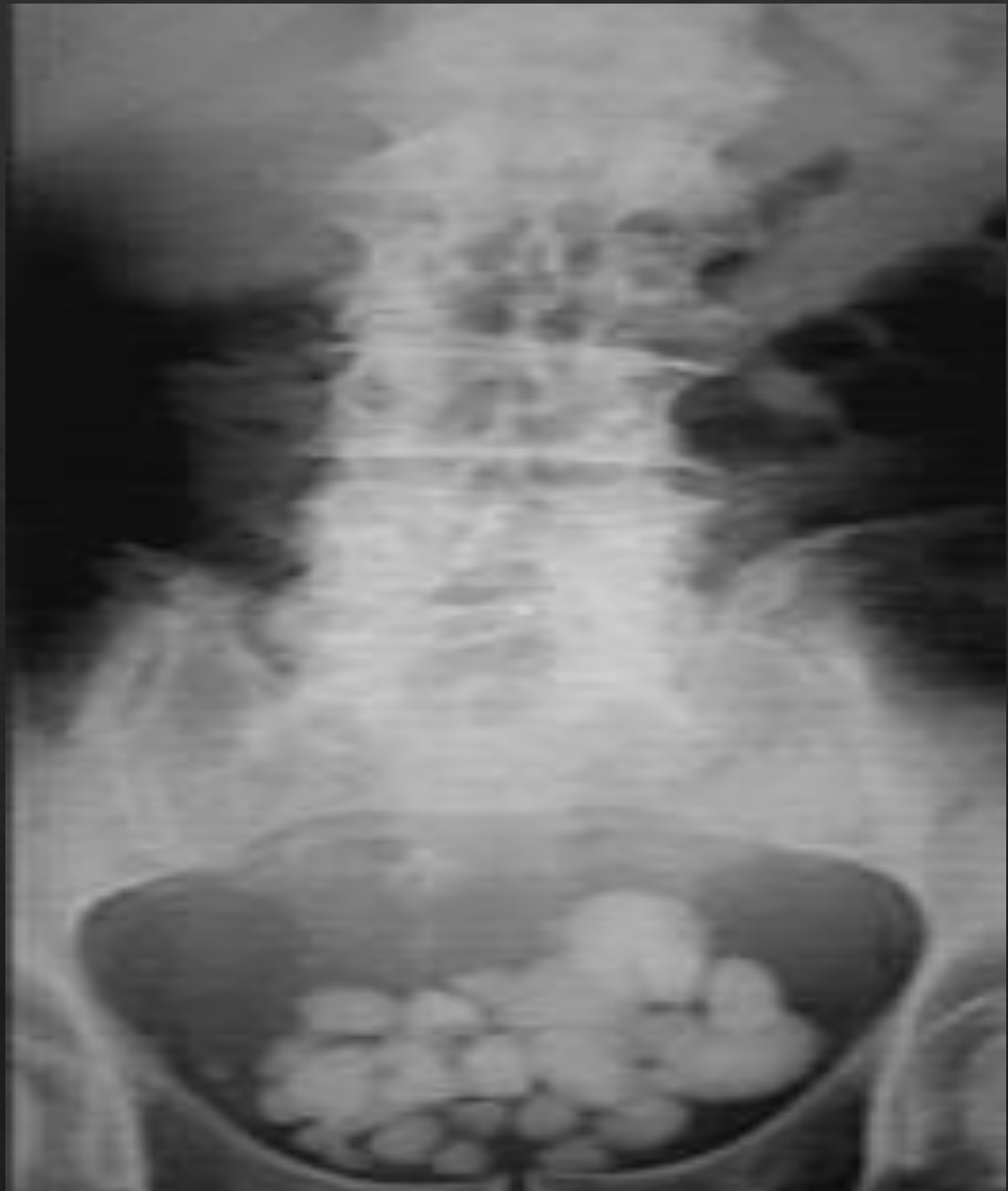

Imagen 2 observó una radiografía de una
femenina buena imagen de creatividad cala
columna vertebral observó una bolsa de
aire mandril posterior del seno izquierdo
formación de la costilla inferior en
exelentes condiciones condiciones



Logrese observar una ligera desviación de lo que es la columna vertebral con densidad calcio y en lo que es la región pélvica observe la misma densidad

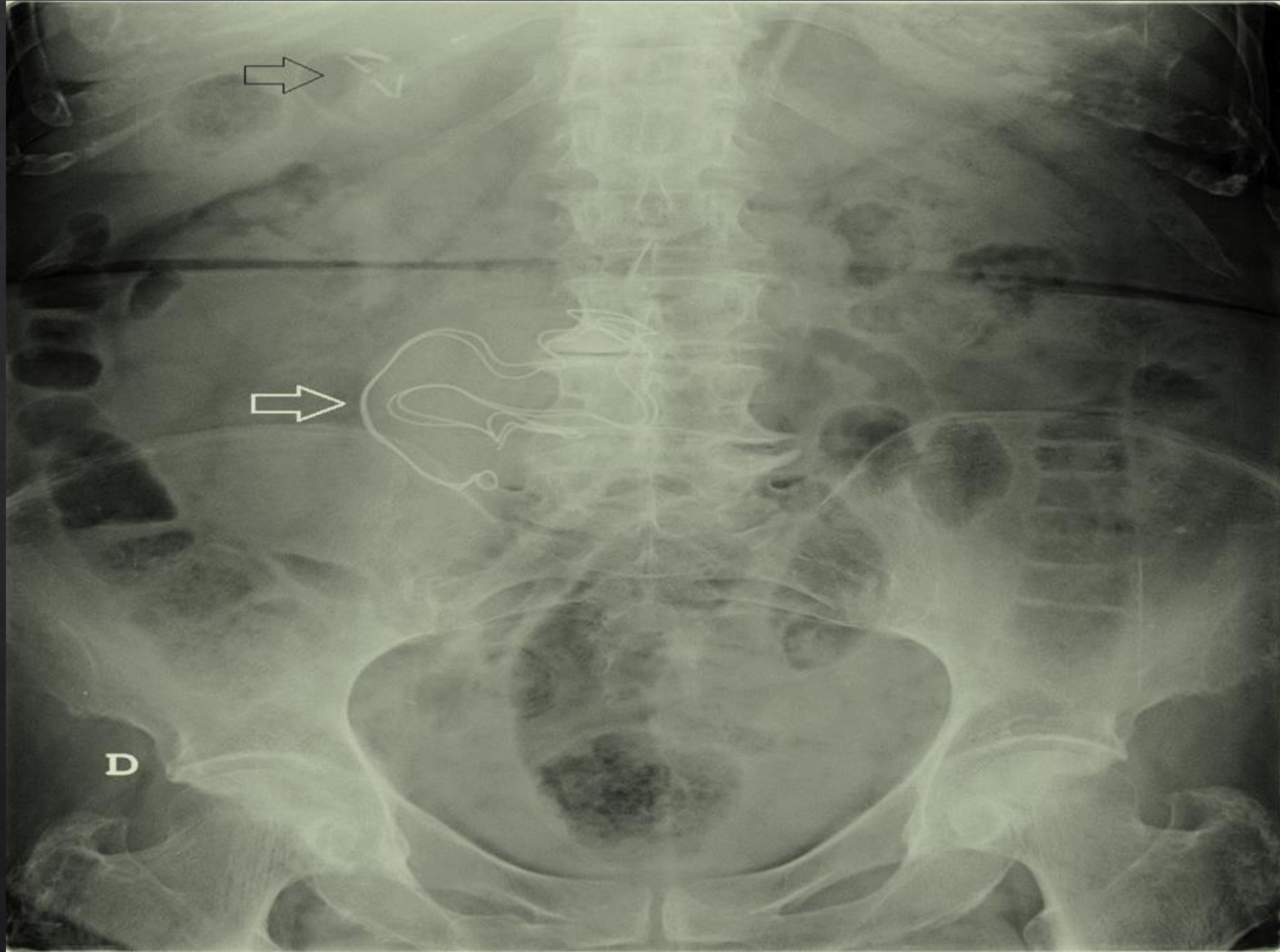


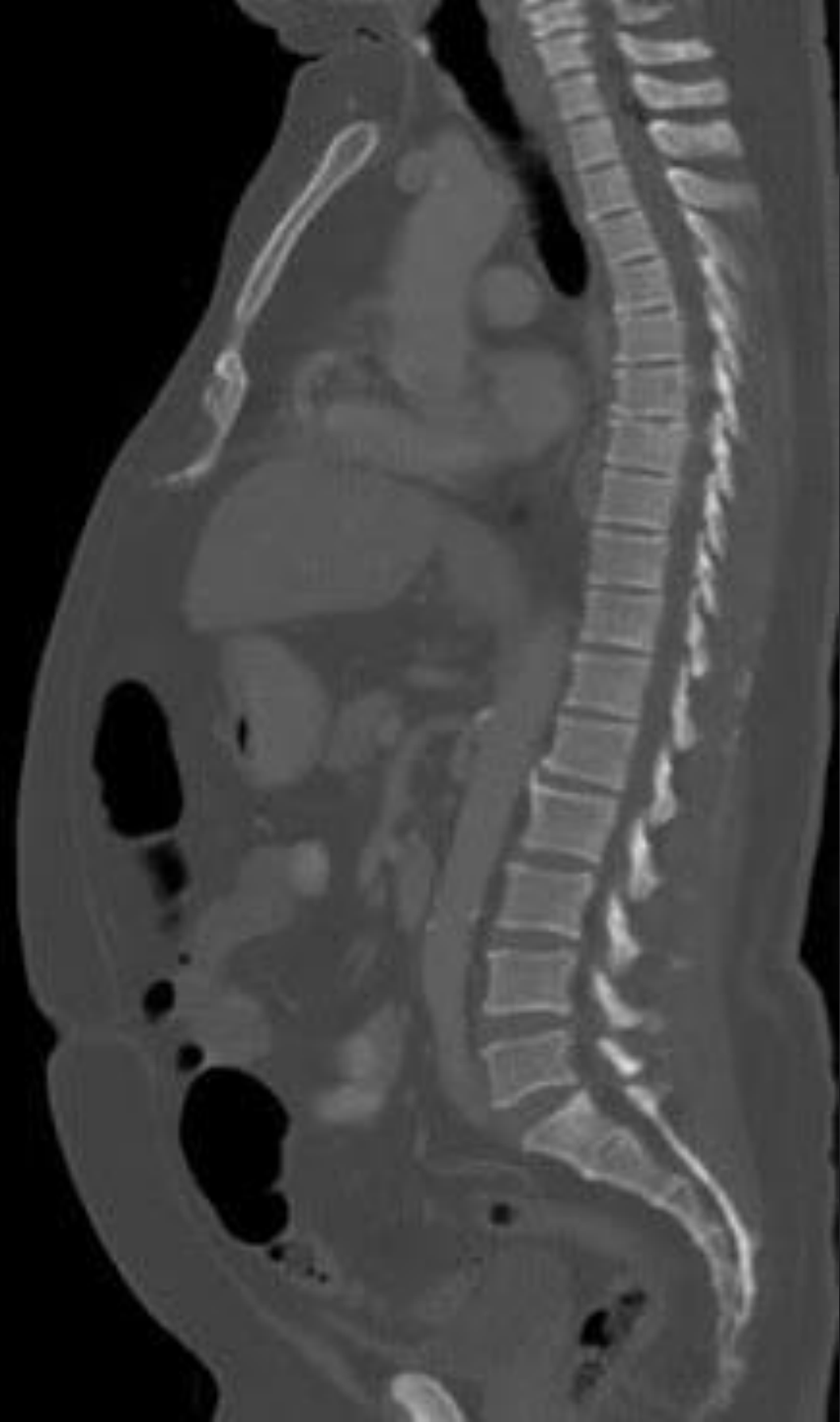
Imagen 4 observó una radio transparente
observó prestas ilia camila sin destino
muchos bolos de gas cabeza de somos
columna vertebral un hilo que atraviesa el
cuerpo

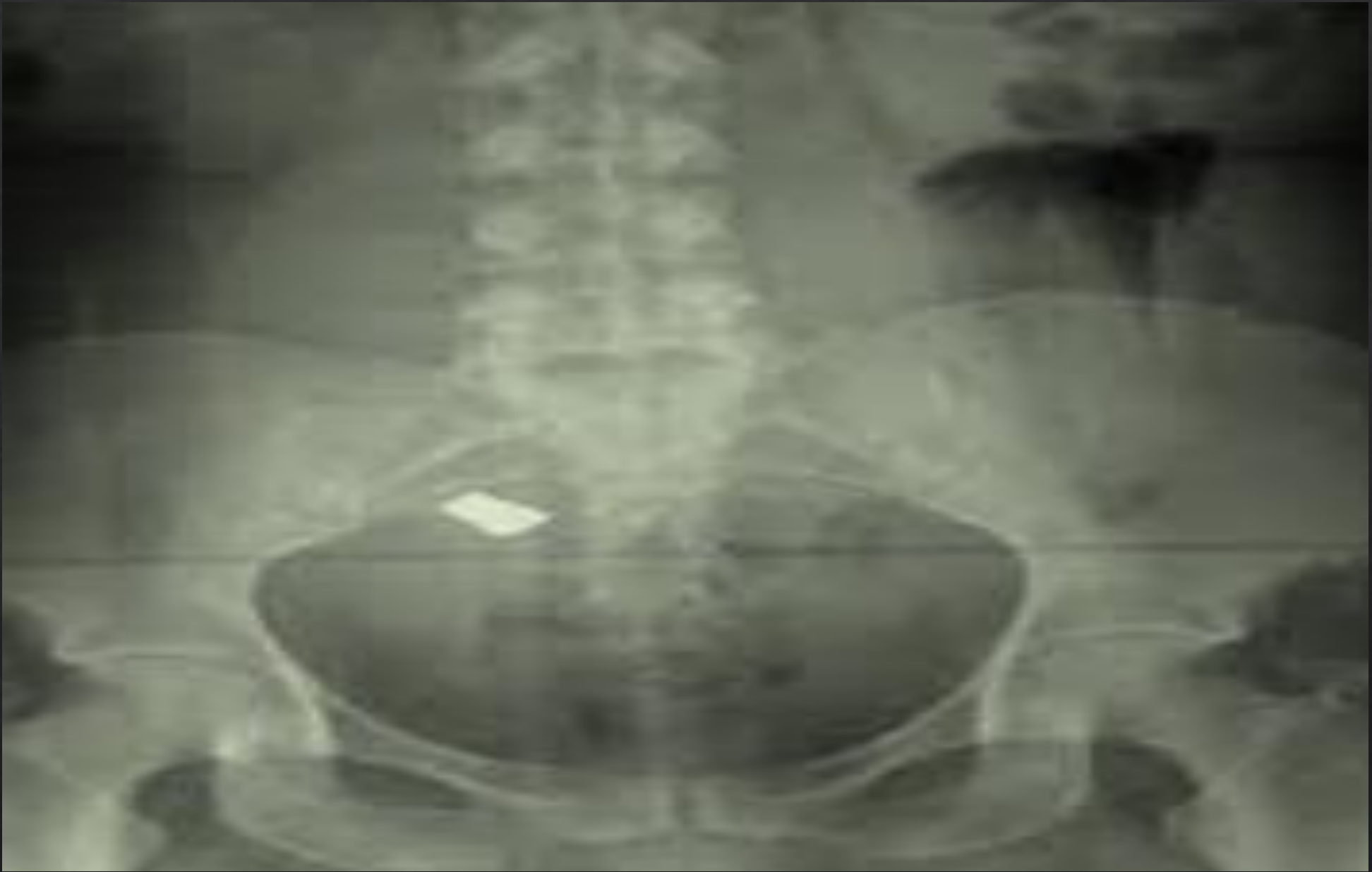

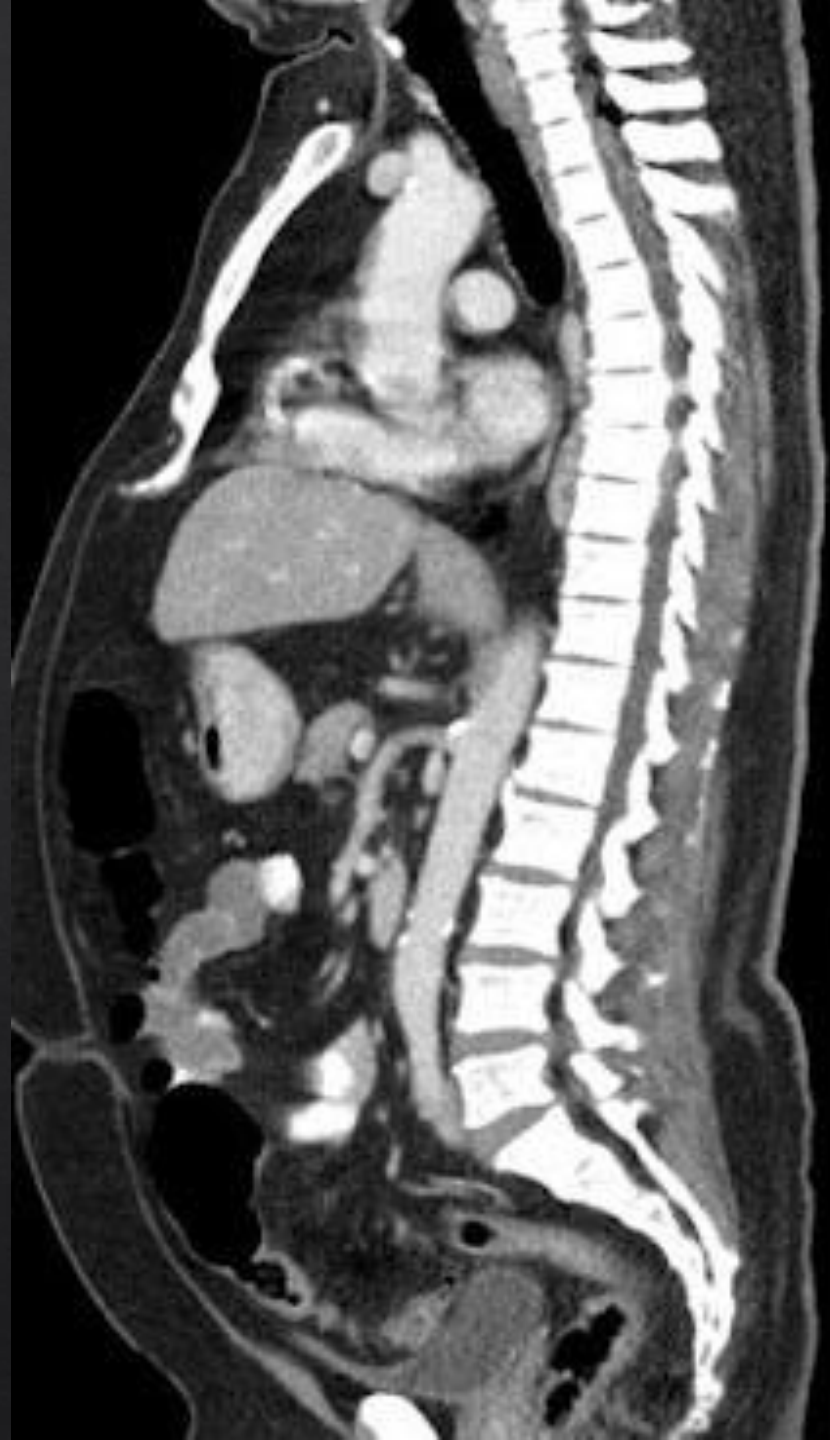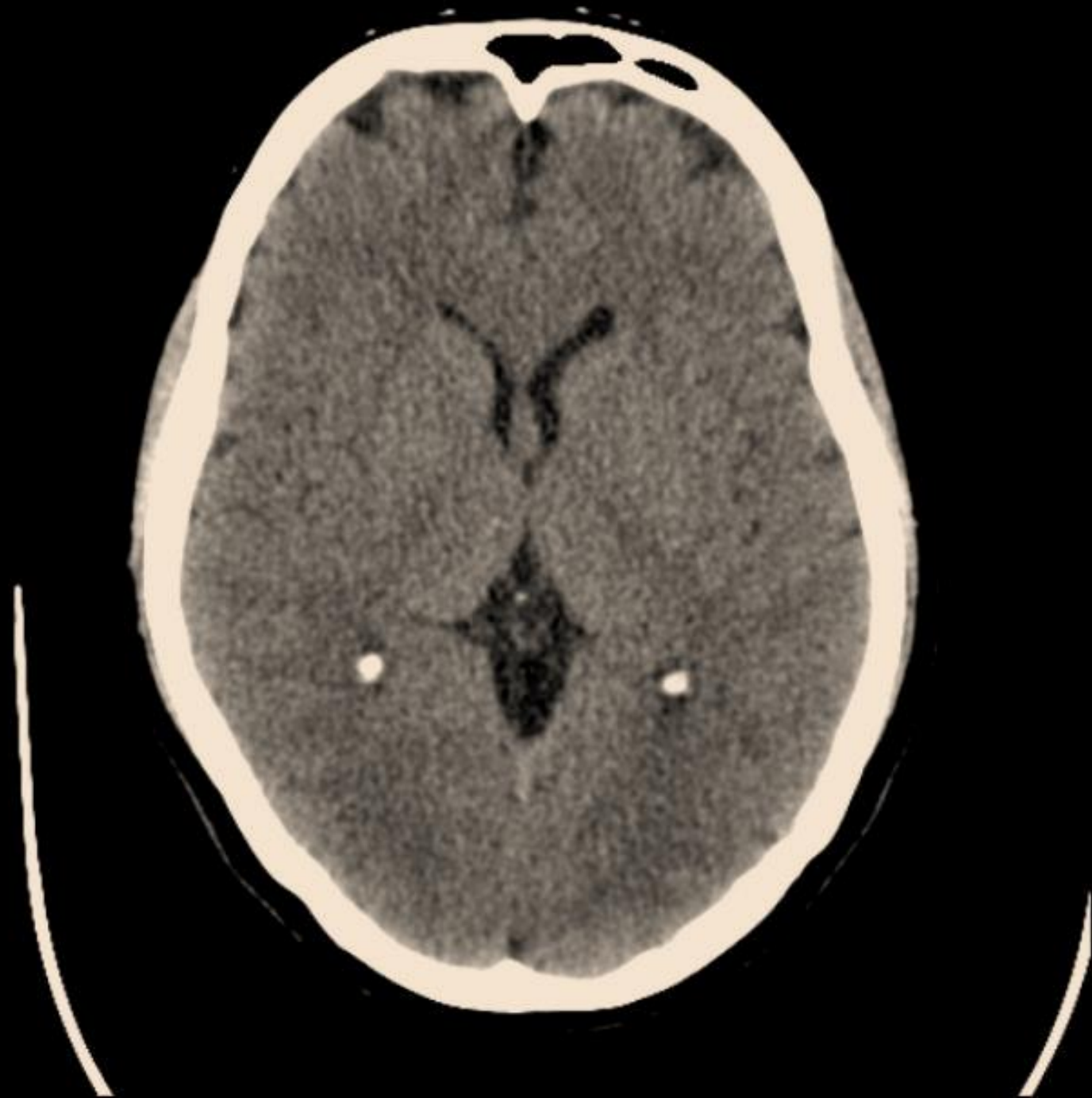Imagen 5 cresta cecilia casa beso de fémur
y comí una moneda cuadrada of parte
metálica

ACTIVIDAD 3

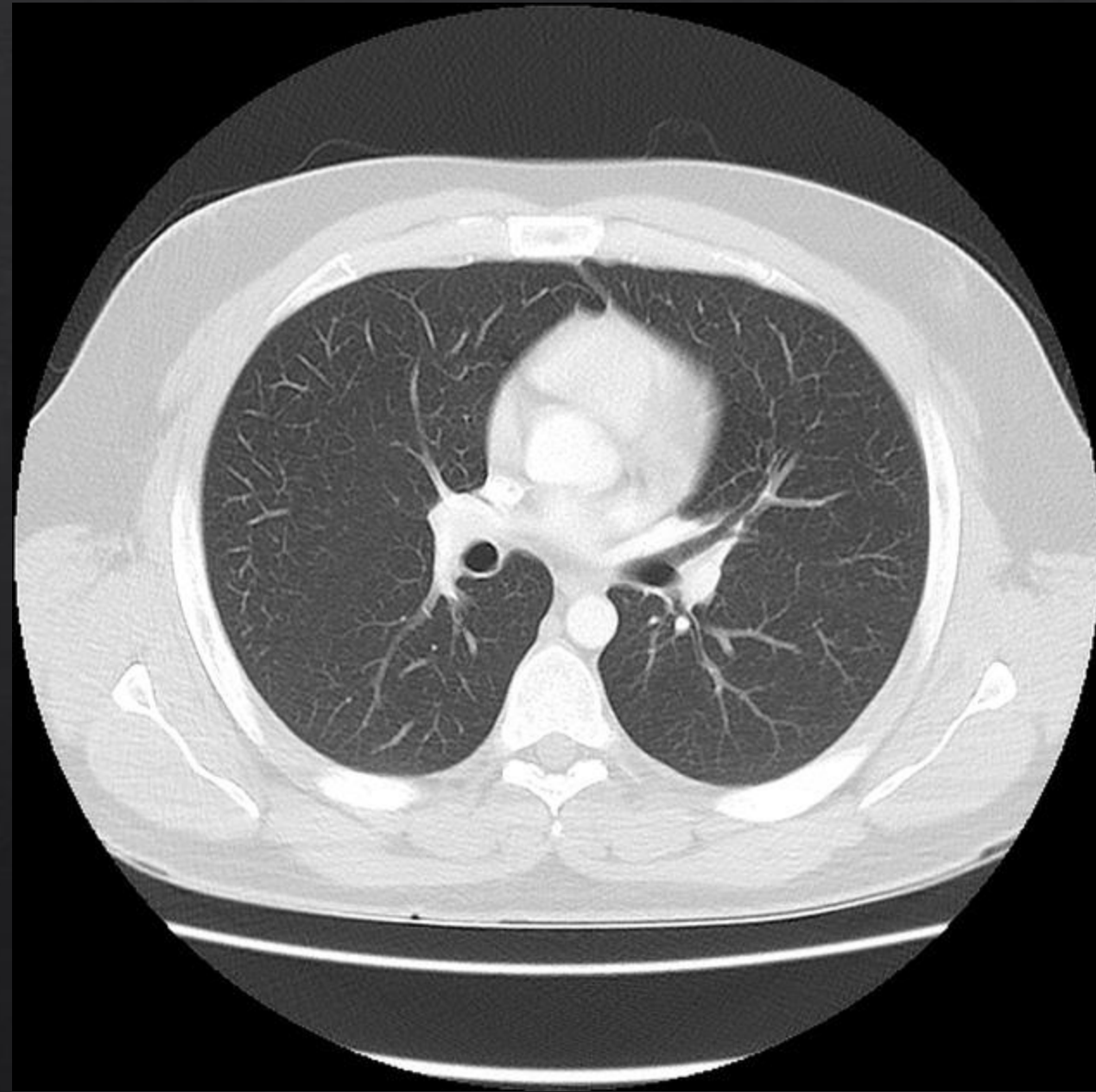
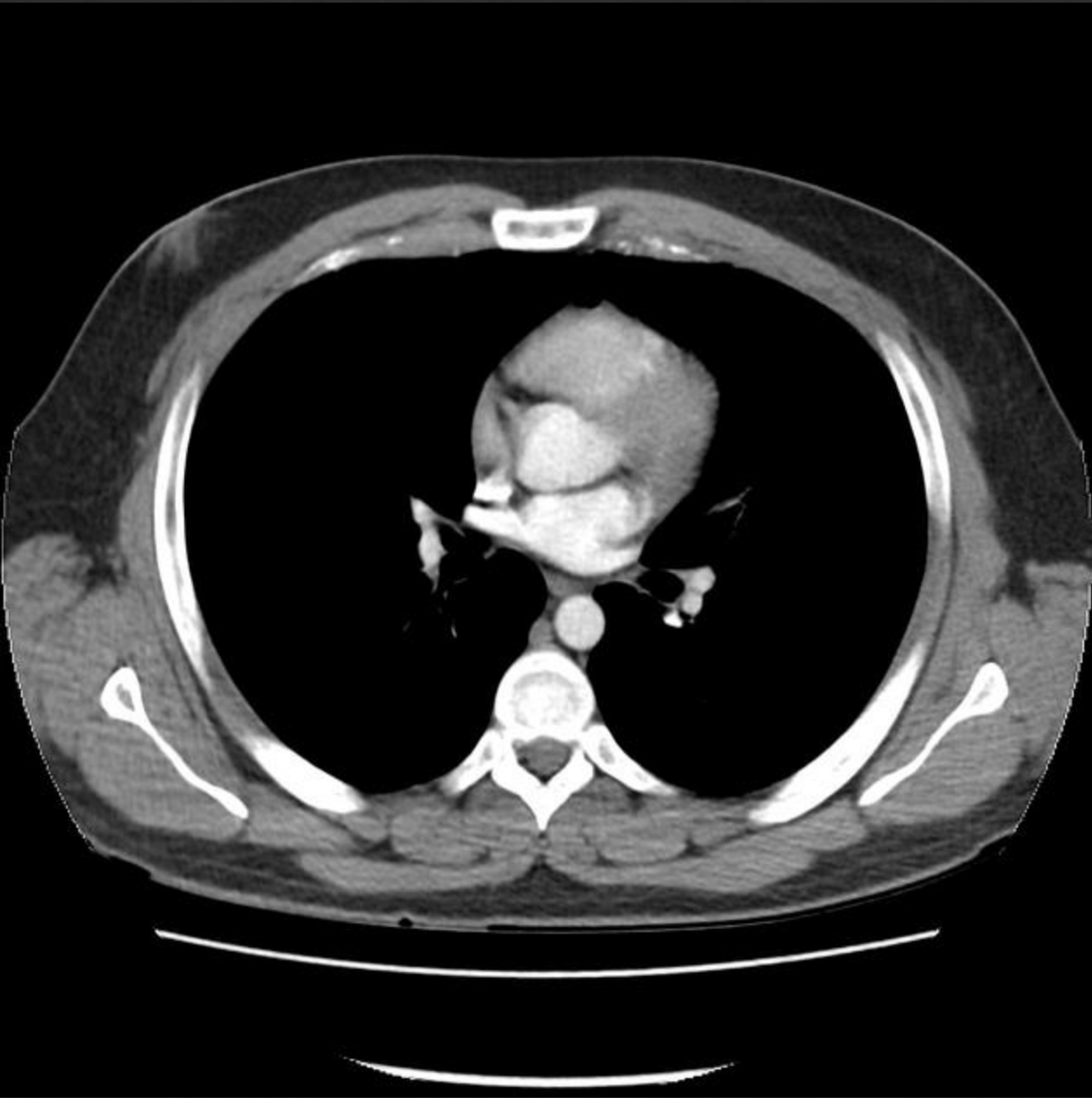
- ◆ OBSERVA LA IMAGEN E IDENTIFICA:
 - ◆ REGIÓN ANATÓMICA QUE OBSERVAS Y CORTE
 - ◆ IDENTIFICA Y SEÑALA LAS ZONAS HIPERDENSAS, HIPODENSAS E ISODENSAS
 - ◆ IDENTIFICA LAS 5 DENSIDADES RADIOLÓGICAS BÁSICAS Y NOMBRA LA ESTRUCTURA EN LA QUE SE PRESENTA



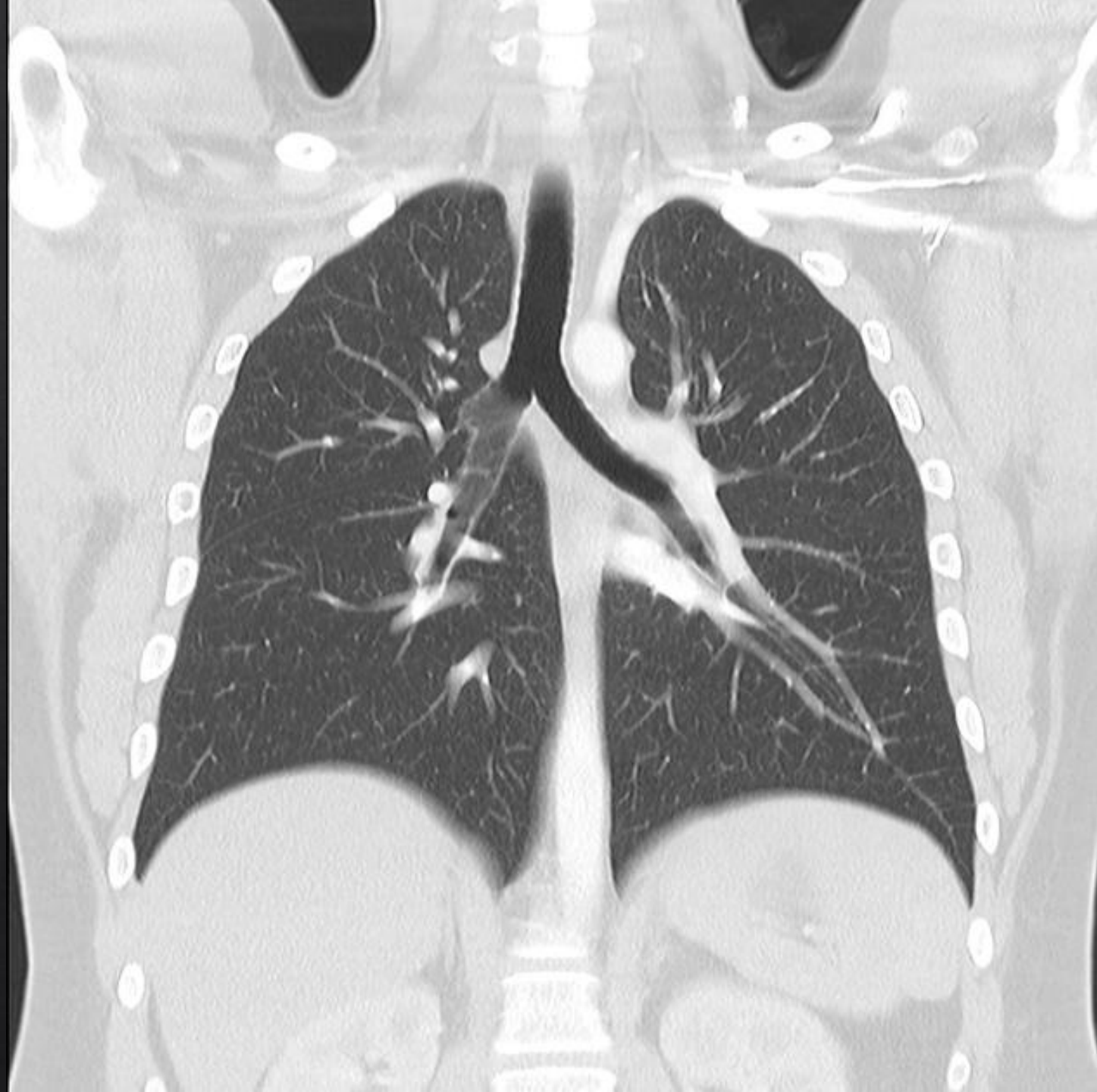
actividad 3 observó una radiografía contratada con densidad ipodensa se observa una traja libre columna vertebral densidad ipod en san hígado con una densidad hizo densa parte del col of kongga tipo denso observó tejidos grasos hizo denso con densidad ipod en zamora y arteria vicente erika densidad hizo danza venas pulmonares



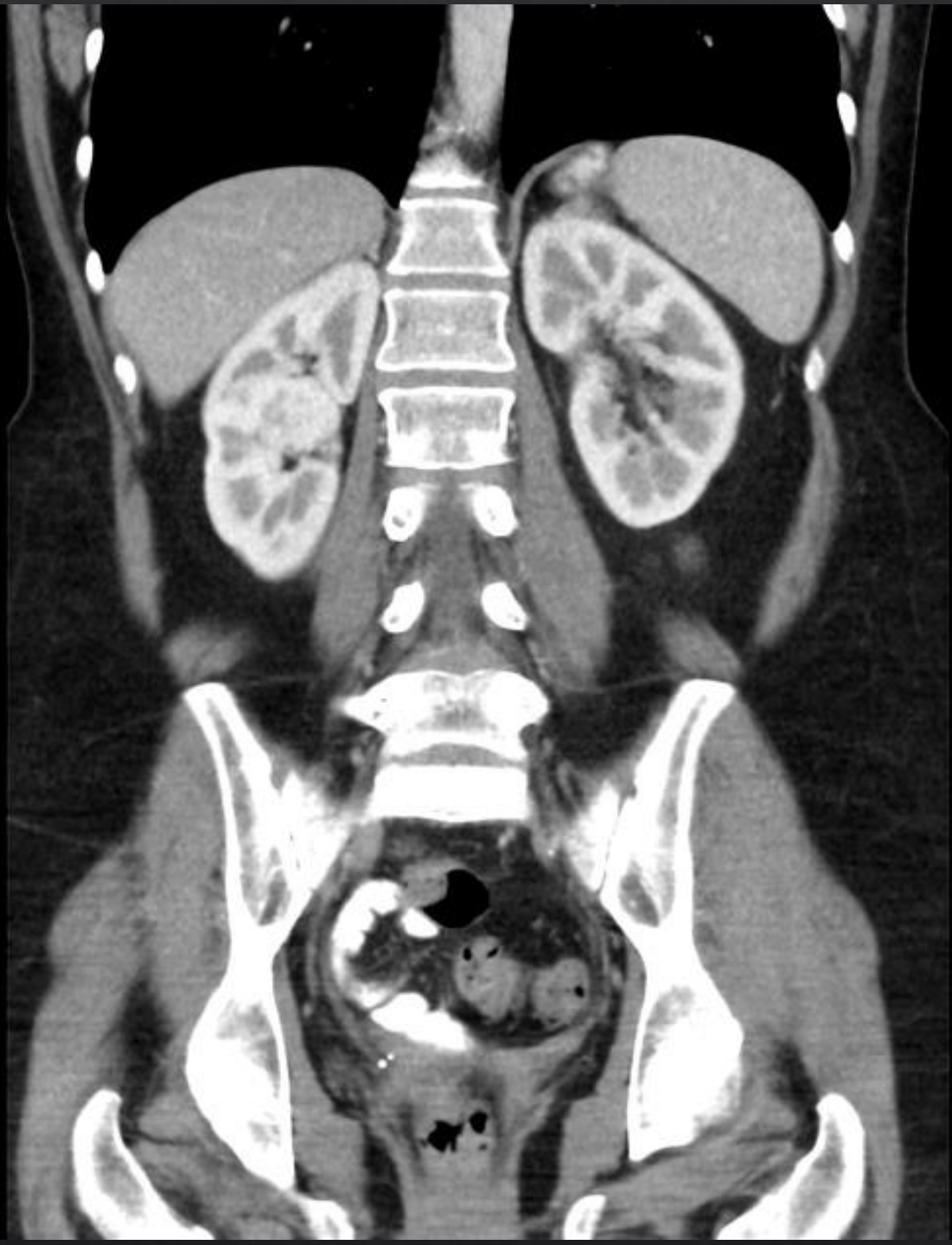
Tomó santo mafia 2 axial densidad ipod en
san materia gris senos para nasales pero
cabelludo no estás plex caroideos
calcificado



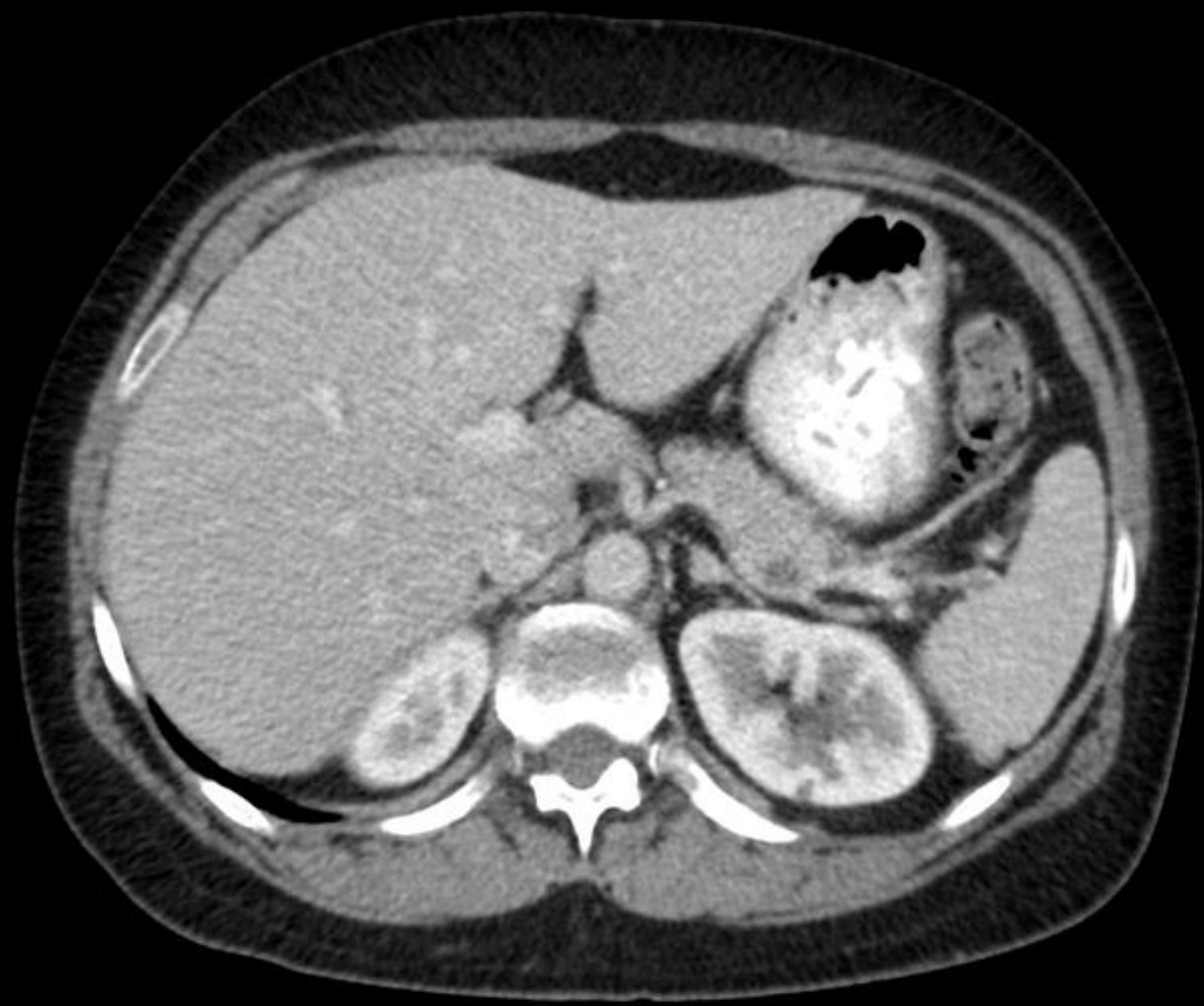
Tres radiografía axial de tejidos blandos externo un abdominal tipo de enzo gracias abdominal densidad hizo denso externo densidad ipod enzo tráquea y corazón una vena pulmonar venas pulmonares aorta bronquios principales



4 venas pulmonar pulmonares frontales



Tomografía contrastada canales sistemas
colector sistemas de mayor tamaño corteza
suprarrenal yeso densa pares de costillas y
vaso hizo denso



Rod grafía de cortázar observan hígado
eso denso estómago hiper denso aorta
hizo densa tejidos hizo dens