

PACIENTE CON COVID

## CASO CLÍNICO

Hernández Aguilar Irma Natalia  
4to "B"

## FISIOPATOLOGÍA

DR. GERARDO CANCINO GORDILLO

PASIÓN POR EDUCAR



# CASO CLINICO

You could enter a subtitle here if you need it

PX femenino de 82 años de edad, el día 30 de marzo presenta un **cuadro clínico** caracterizado por tos con expectoración verdosa, asociada a fiebre cuantificada en 39° continua, astenia, adinamia y artralgias; motivo por el cual consulto inicialmente el día 6 de abril; se realizo un radiografía de tórax donde documentan infiltrados bilaterales e indican manejo con cefalexina ambulatoria, El día 9 de abril presenta disnea en reposo, motivo por el cual se realiza valoración médica domiciliaria.

Antecedente de hipertensión arterial en tratamiento con ARA II. Como nexo epidemiológico tuvo contacto estrecho con hija, la cual es trabajadora de la salud; ella presento en UCI con paciente sospechoso de COVID-19 con RT-PCR negativo; posterior a esto cursa con neumonía tratada con claritromicina hasta el día 7 de marzo.

#### EL examen físico mostró

**TA:** 120/80 mmHg

**FC:**86 por minuto

**FR:**22 por minuto

**SatO2:** oscila 85-90%

Mal estado general, con taquipnea y estertores en ambas bases pulmonares de predominio derecho.

Se mantiene vigilancia estrecha domiciliaria con oxígeno suplementario mediante cánulas nasales a 3 lts/min manteniéndose con saturación de 90%. Se inicia tratamiento farmacológico con adecuada evolución hacia la mejoría.

Durante el periodo de convalecencia **presenta edema de miembros inferiores**, pulsos distales presentes, llenado capilar 2 seg. Se realiza analítica sanguínea en la que se observa TSH aumentada y T3 T4 disminuidas, por lo que se realiza diagnostico de Hipotiroidismo



Paraclínicos	10/034/20
Leucocitos	4,1 $10^4 \times \text{mm}^3$
Neutrófilos	2,7
Linfocitos	1
Hemoglobina	14 g/dl
Plaquetas	260 $10^3 \times \text{mm}^3$
BUN	18 mg/dl
Urea	38 mg/dl
Creatinina	0,9 mg/dl
Sodio	138 mEq/L
Potasio	4,8 mEq/L
Cloro	97 mEq/L
GOT	53 UI/L
GPT	23 UI/L
Bilirrubina delta	0,4 mg/dl
Bilirrubina total	1 mg/dl
Bilirrubina directa	0 mg/dl
Bilirrubina indirecta	0,6 mg/dl
LDH	407 U/L
Velocidad de sedimentación	32 mm/h
PT	11,7
INR	1
PTT	35,3
<b>Dímero D</b>	947,2 ng/ml
Troponina I	<0,012 ng/ml
PCR	4 mg/dl
Procalcitonina	0,11 ng/ml
Troponina I	<0,012 ng/ml
PCR	4 mg/dl
Ferritina	464 U $\mu$ /L
Virus de la influenza A y B	Negativo
2009 H1N1	no detectado
Albumina en orina parcial	NR
Parcial de orina	

Color: amarillo

Aspecto: ligeramente turbio

Ph: 6,0

Proteínas: 70 mg/dl

Sangre: negativo

Leucocitos: negativo

Nitritos: negativo

Glucosa: negativo

Cuerpos cetónicos: negativo

Urobilinógeno: normal

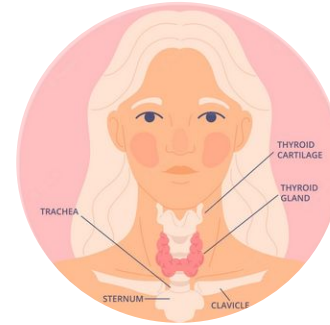
Bilirrubina: negativo

# FACTORES DE RIESGO



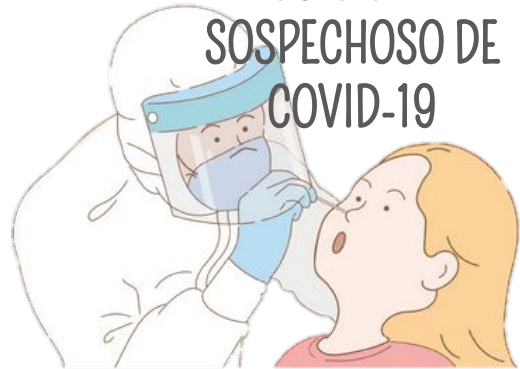EDAD

HIPERTENSIÓN

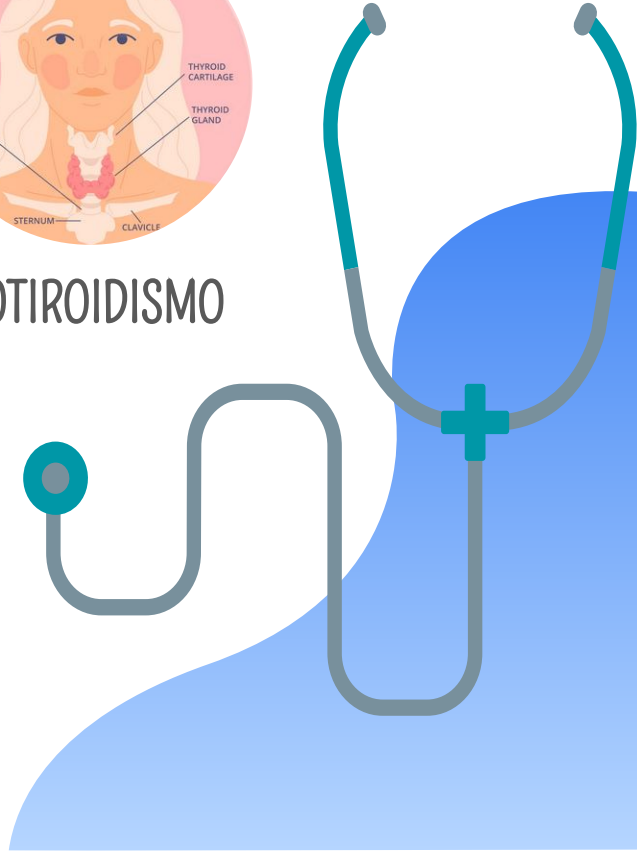


HIPOTIROIDISMO

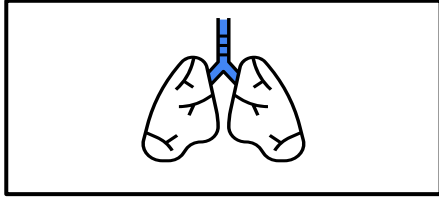
EXPOSICIÓN A PX  
SOSPECHOSO DE  
COVID-19



NEUMONIA



# SISTEMAS AFECTADOS



## RESPIRATORIO



### NEUMONIA

NEUMOCITOS- el virus afecta directamente

SECRECIONES- Las cél. Pulmonares producen moco como defensa ante el virus

Muy probablemente como consecuencia de la interacción de la proteína M del virus en el interior de la cél. Y el citosol nuclear se produce la liberación de citoquinas



## ENDOCRINO

Disminución de T3 y T4  
Unión a receptor ECA 2

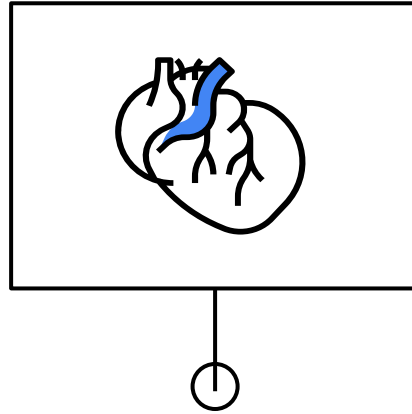
### **Posible tiroiditis de hashimoto**

Destrucción progresiva de la tiroides

Consecuencia de autoinmunidad

El déficit en la secreción de hormona tiroidea ocasiona un aumento generalizado del espacio extracelular por acúmulo de glucosaminoglicanos, lo que se traduce en un edema sin fovea

El sistema renina-angiotensina-aldosterona consiste en una secuencia de reacciones diseñadas para ayudar a regular la presión arterial. Cuando la presión arterial disminuye (para la sistólica, a 100 mm Hg o menos), los riñones liberan la enzima renina en el torrente sanguíneo.

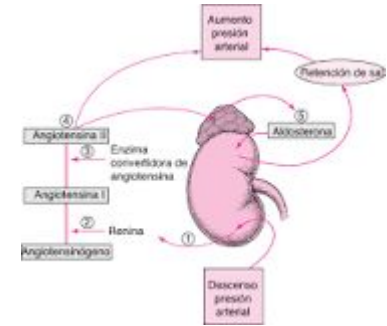


## CARDIOVASCULAR (EDEMA)

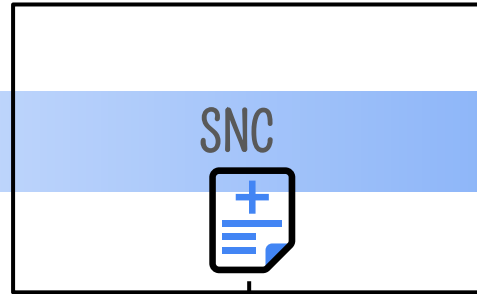
Posible presencia de coágulos por aumento de Dímero D.

Desregulación crónica del SRA.

Px con HTA tienen un aumento en la expresión de ECA 2 (al lugar donde se une el virus).



# SISTEMAS AFECTADOS



Replicación viral en el tejido nervioso

La inflamación sistémica ocasionada por COVID-19 aumenta la permeabilidad de la barrera hematoencefalica y permite que el virus o las citosinas y las cél. Inmunitarias infectadas ingresen al SNC





# TAC DE TÓRAX EN CORTE AXIAL, VENTANA PULMONAR

A NIVEL DE **ESTRUCTURAS OSEAS** sin lesiones blásticas o líticas sin rastro de fracturas.

A NIVEL DE **TEJIDOS BLANDOS** podemos observar un aumento del tamaño del corazón

A NIVEL **PULMONAR** se observa un aumento de la densidad por consolidación en ambas bases pulmonares, con predominio en pulmón derecho, con la presencia de un patrón en vidrio esmerilado.

