**Universidad del sureste**
**Campus Comitán**

**Licenciatura en Medicina Humana**

**Tema: Insuficiencias Cardiacas Derecha, Izquierda y Global**

**Docente: Gerardo Cancino Gordillo**

**Alumno: Iván Alonso López López**

**Grado: Cuarto Semestre**
**Grupo "B"**

**Materia: Fisiopatología III**

Comitán de Domínguez Chiapas a 22 de marzo del 2023

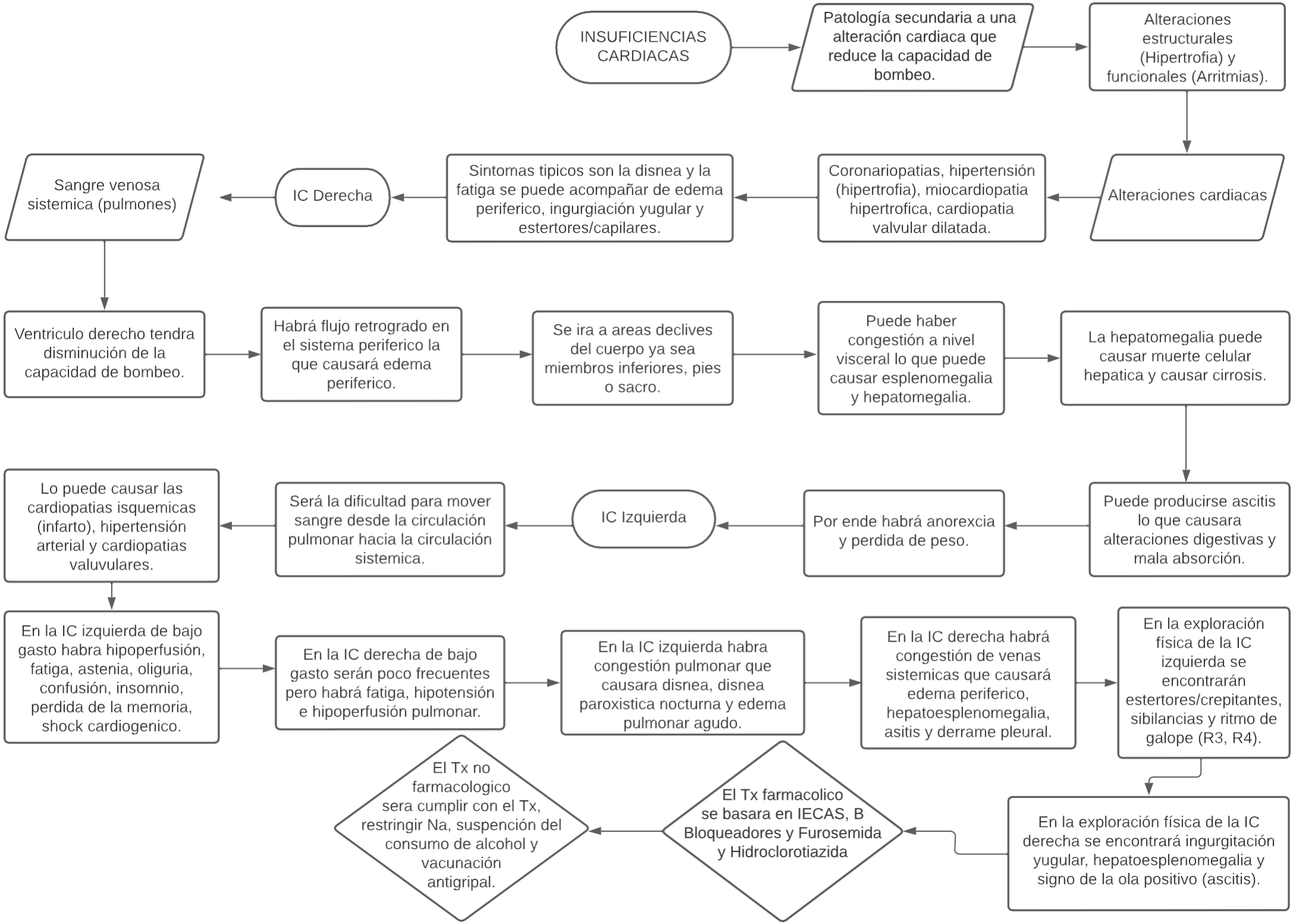
INSUFICIENCIAS CARDIACAS
Patología secundaria a una alteración cardiaca que reduce la capacidad de bombeo.
Alteraciones estructurales (Hipertrofia) y funcionales (Arritmias).
Alteraciones cardiacas
Coronariopatias, hipertensión (hipertrofia), miocardiopatia hipertrofica, cardiopatia valvular dilatada.
Sintomas tipicos son la disnea y la fatiga se puede acompañar de edema periferico, ingurgiación yugular y estertores/capilares.
IC Derecha
Sangre venosa sistemica (pulmones)
Ventriculo derecho tendra disminución de la capacidad de bombeo.
Habrá flujo retrogrado en el sistema periferico la que causará edema periferico.
Se ira a areas declives del cuerpo ya sea miembros inferiores, pies o sacro.
Puede haber congestión a nivel visceral lo que puede causar esplenomegalia y hepatomegalia.
La hepatomegalia puede causar muerte celular hepatica y causar cirrosis.
Puede producirse ascitis lo que causara alteraciones digestivas y mala absorción.
Por ende habrá anorexcia y perdida de peso.
IC Izquierda
Será la dificultad para mover sangre desde la circulación pulmonar hacia la circulación sistemica.
Lo puede causar las cardiopatias isquemicas (infarto), hipertensión arterial y cardiopatias valuvulares.
En la IC izquierda de bajo gasto habra hipoperfusión, fatiga, astenia, oliguria, confusión, insomnio, perdida de la memoria, shock cardiogenico.
En la IC derecha de bajo gasto serán poco frecuentes pero habrá fatiga, hipotensión e hipoperfusión pulmonar.
En la IC izquierda habra congestión pulmonar que causara disnea, disnea paroxistica nocturna y edema pulmonar agudo.
En la IC derecha habrá congestión de venas sistemicas que causará edema periferico, hepatoesplenomegalia, asitis y derrame pleural.
En la exploración física de la IC izquierda se encontrarán estertores/crepitantes, sibilancias y ritmo de galope (R3, R4).
En la exploración física de la IC derecha se encontrará ingurgitación yugular, hepatoesplenomegalia y signo de la ola positivo (ascitis).
El Tx farmacolico se basara en IECAS, B Bloqueadores y Furosemida y Hidroclorotiazida
El Tx no farmacologico sera cumplir con el Tx, restringir Na, suspención del consumo de alcohol y vacunación antigripal.