

CASO CLINICO COVID-19

- ◇ Se trata de px de 57 años, ingresó a urgencias el 31 de marzo de 2020
- ◇ Su cuadro clínico se inicio el día 21 de marzo de 2020 presentando picos febriles no cuantificados, tos seca sin expectoración, astenia, adinamia, mialgias y poliartralgias.
- ◇ El dia 25 de marzo de 2020 evolucionó con disnea de pequeños esfuerzos, ortopneas y dolor pleurítico derecho.
- ◇ Estrecho con familiar, su hijo, quien había regresado a Colombia el dia 13 demarzo de 2020 de su viaje por Europa, con PCR positivo para COVID-19.
- ◇ Al examen fisico de ingreso, se constató: SV.
 - TA de 120/80 mmHg.
 - FC de 109 latidos por minuto.
 - FR de 26 respiraciones por minuto.
 - SpO2 de 91% (oxigeno por cánula nasal a 3 litros/minuto)

Covid-19

Factores de riesgo

- ◆ Contacto directo a familiar positivo a covid 19

SISTEMAS

F/R 26x —SPO2

91%—Canula

Taquicardia

RESPIRATORIO

Disnea - cianosis periférica -compromiso alveolar bilateral – IRA, -ortopnea

◊ HEMATOPOYETICA

LINFOCITOS <14.44%

NORMAL: 20-50%

> NEUTROFILOS 77%

NORMAL: 45-75%

ENDOCRINO;

BILIRRUBINA TOTAL 08mg/d

N: 0.3/1.0mg/dl

GLUCOSA 113 mg/dl

Normal : 70-105%

LDH 703 u/L

Normal : 105-333u/L

DIMERO D 672,2 ng/dL

Normal : 6-24 ng/dl

AF RENAL :

UREA 32.1mg/dl

Normal 6-24mg/dl

Proteinuria 100mg/dl

◇ S. respiratorio

- ◇ Una afección como neumonía atípica, los inhibidores y los bloqueadores de los ECA tiene un efecto hiperregulador, la afección directo al t. pulmonar, por la respuesta inflamatoria local mediada por la inflamación viral, Cuando el daño ha sido considerable, y los alvéolos están dañados, la falta de surfactante y presión de fluidos provocan el colapso definitivo de los sacos que llevan a la muerte o una compromiso del s. respiratorio

◇ S, hematopoyético

- ◇ En el hemograma se encuentra cel. alteradas principalmente en leucocitos y plaquetas

Los leucocitos pueden estar disminuidos con valores totales en casos severos menores de $< 2 \times 10^9 /L$. La linfopenia se presenta de forma moderada o varios con valores absolutos de $0,5-1 \times 10^9/L$ y $< 0,5 \times 10^9/L$, respectivamente, y se asocia con un riesgo mayor de desarrollar síndrome de distrés respiratorio agudo (ARDS) al igual que una probabilidad mayor de gravedad e ingreso a unidad de cuidados intensivos.

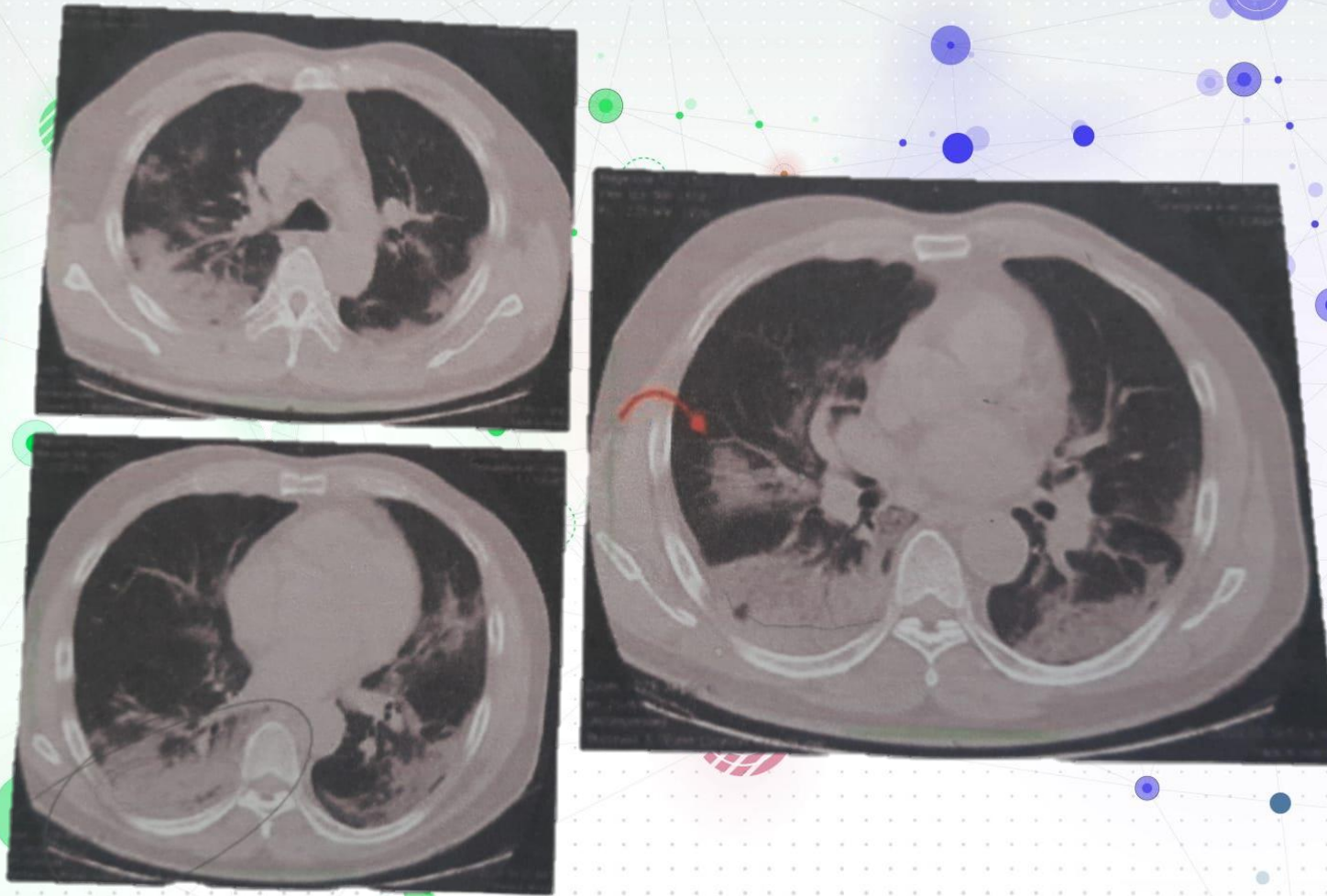
◇ S. endocrino

- ◇ Los niveles altos de citocinas pueden condicionar alteraciones en las función pancreática y su apoptosis y en consecuencia una disminución de la producción de la insulina y cetosis, y también esta genera una respuesta exagerada de citoquinas, provocando una reacción **desencadenante a la enfermedad autoinmune** en las tiroides, post covid .

◇ Af. Renal

- ◇ El SARS- COV2 afecta directamente las células renales, la endotelitis linfocítica en el riñón sugieren que la disminución microvasculares, secundaria al daño endotelial, la citoquinas son frecuentes en la IRA, proteinuria, macroalbumina, secundaria a la disfunción endotelial ,también puede provocar coágulos de sangre pueden afectar al buen funcionamiento de los riñones. Inflamación extrema: La inflamación ocurre cuando hay un nivel de daño en una célula

TAC DE TORAX EN CORTE AXIAL PARA VENTANA PULOMANAR



Encontramos principal característica de opacidades en vidrio esmerilado.

Con compromiso bilateral que involucra múltiples lobulos pulmonares.

Marcado predominio de los segmentos inferiores con derrame pleural derecho y engrosamiento de los septos lobulillares y reticulaciones intralobulares.

Dichas opacidades de vidrio esmerilado también puede ser acompañado de consolidación.

Hallazgos

- ◇ formas de presentación inespecífica, ya que pueden observarse tanto en neumonía COVID-19 como por otros agentes patógenos, incluso en entidades no infecciosas:
 - Consolidaciones u opacidades en vidrio deslustrado parcheadas, no periféricas (centrales o peribroncovasculares), de distribución unilateral, más frecuente en lóbulos superiores.
 - Fibrosis con vidrio deslustrado.
 - Adenopatías.
 - Derrame pleural.