



**UNIVERSIDAD DEL SURESTE  
MEDICINA HUMANA**



**MICROBIOLOGÍA Y PARASITOLOGÍA**



**QFB. HUGO NÁJERA MIJANGOS**

**ANA KRISTELL GÓMEZ CASTILLO**

**2 "B"**

**Comitán de Domínguez, Chiapas. A 25 de Junio, 2023.**

# Giardia

## Gardiasis

Infección Intestinal

Tropozoito

Quiste

Cólicos estomacales

Hinchazón

Diarrea

Móvil

Debil

Patológica

Inmovil

Resistente

Infectante

## Clínica

Deshidratación

Retraso del desarrollo

Intolerancia a la lactosa

## Diagnóstico

Coproparasitoscópicos

## Tratamiento

Metronidazol

Tinidazol

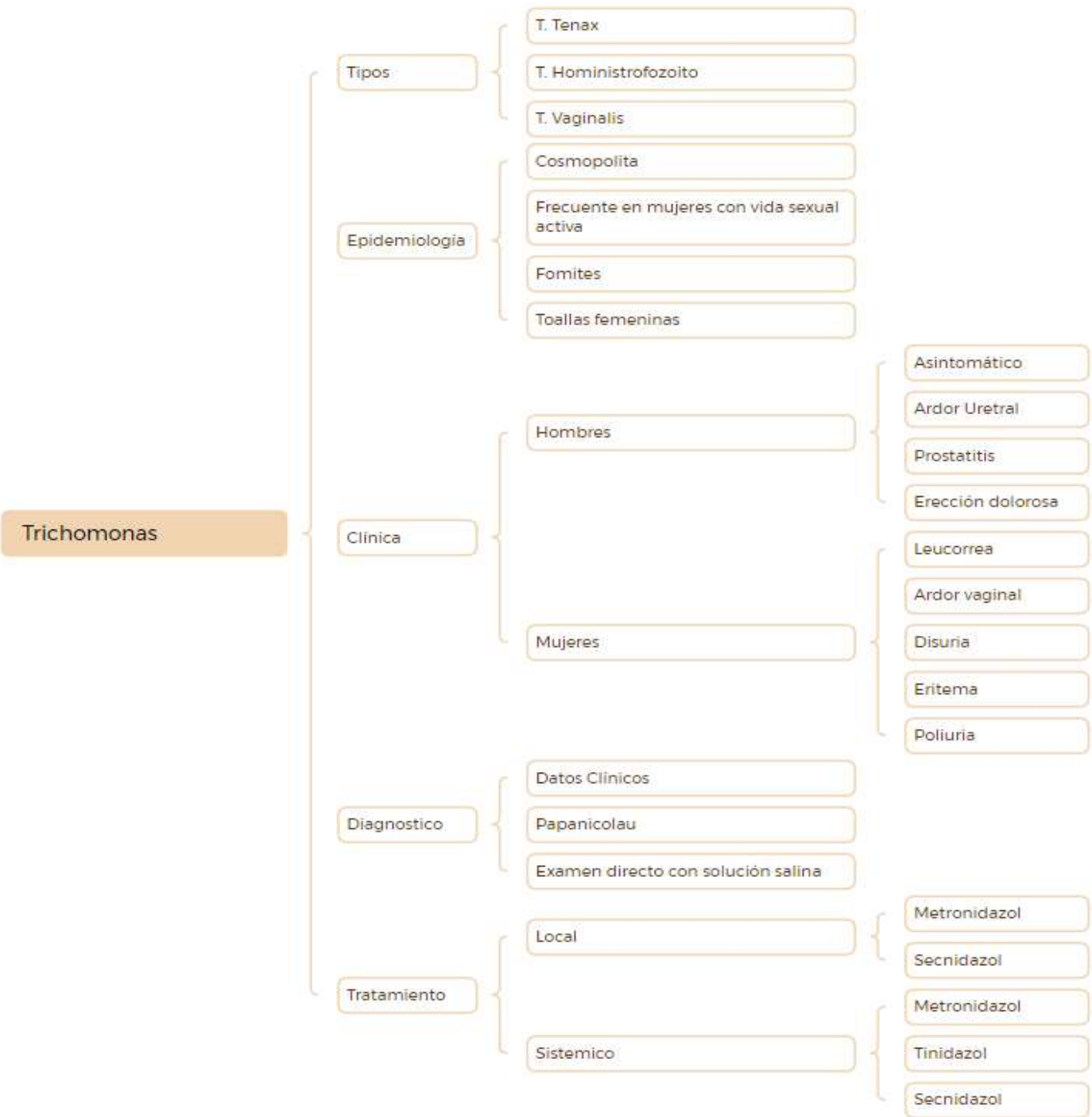
Nitazoxonida

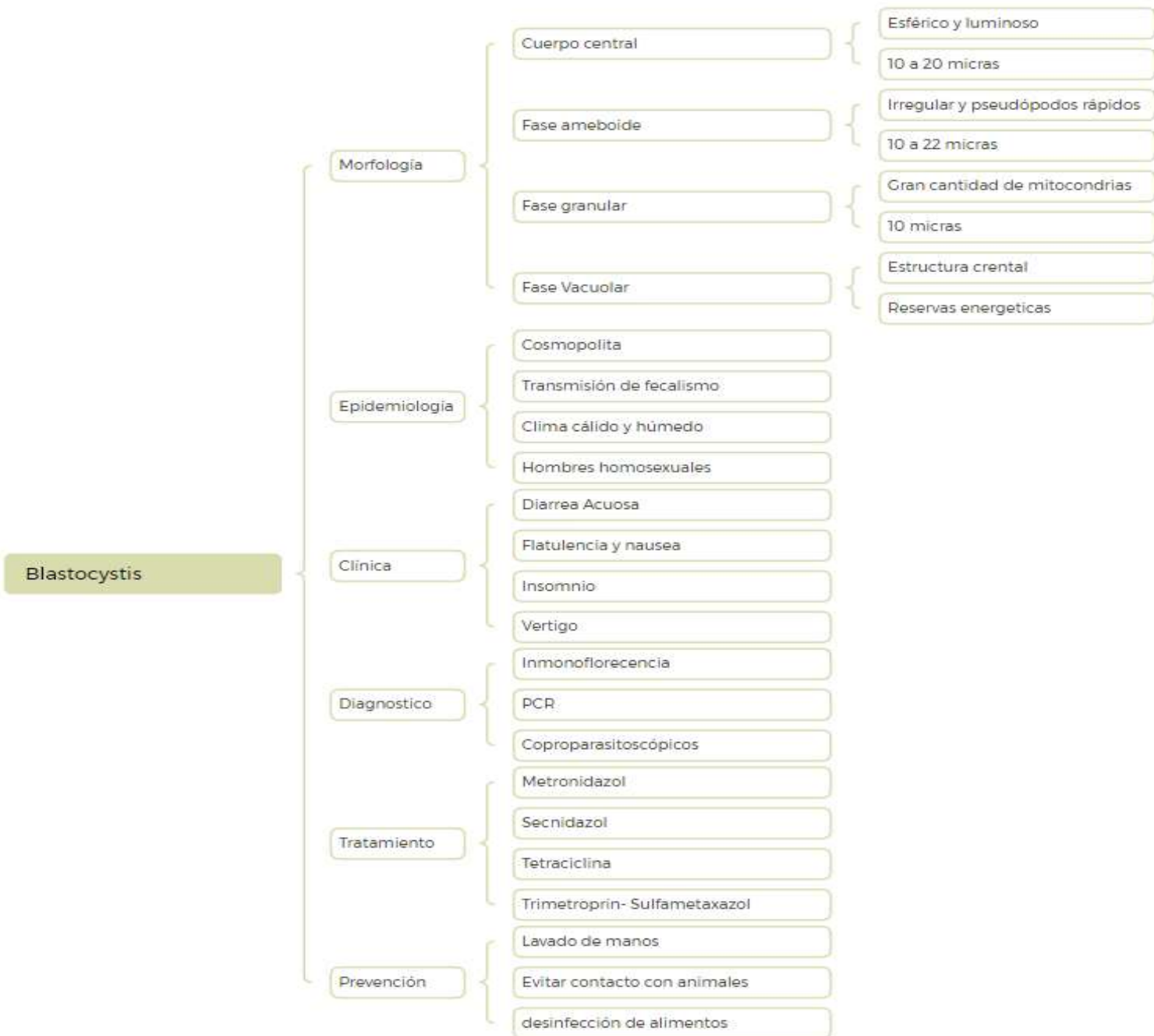
## Prevención

Lavado de manos

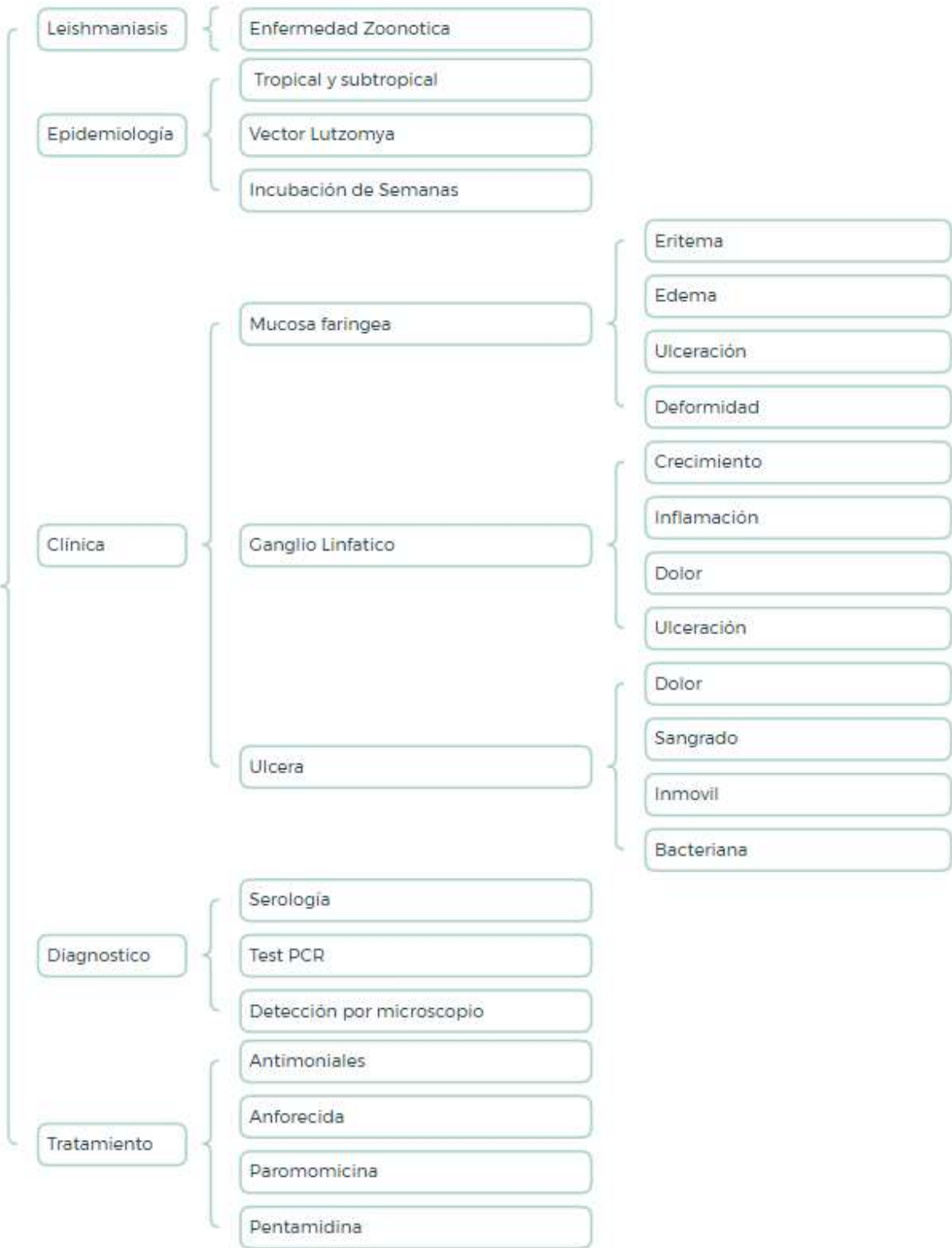
Agua purificada

Relaciones con protección

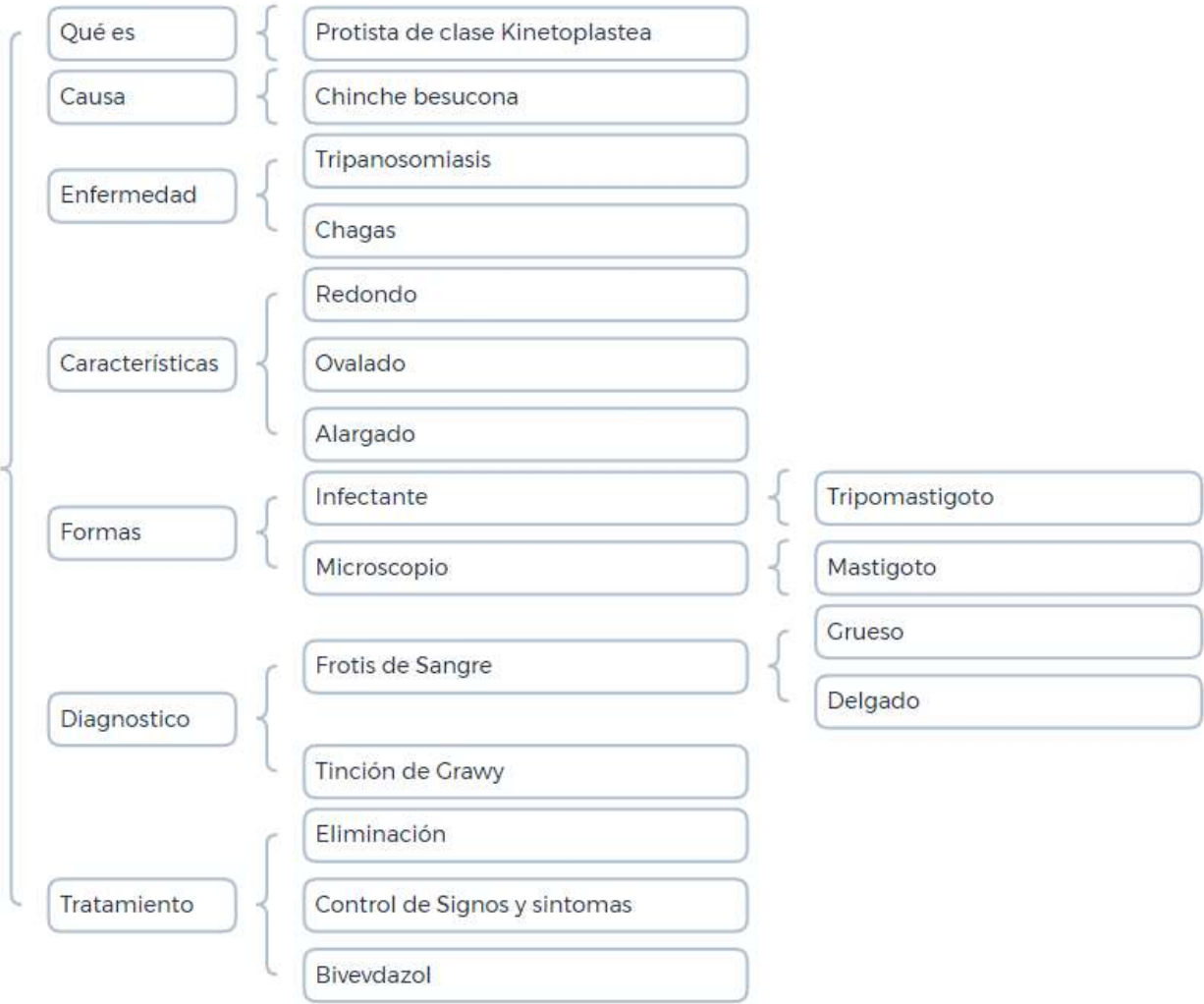



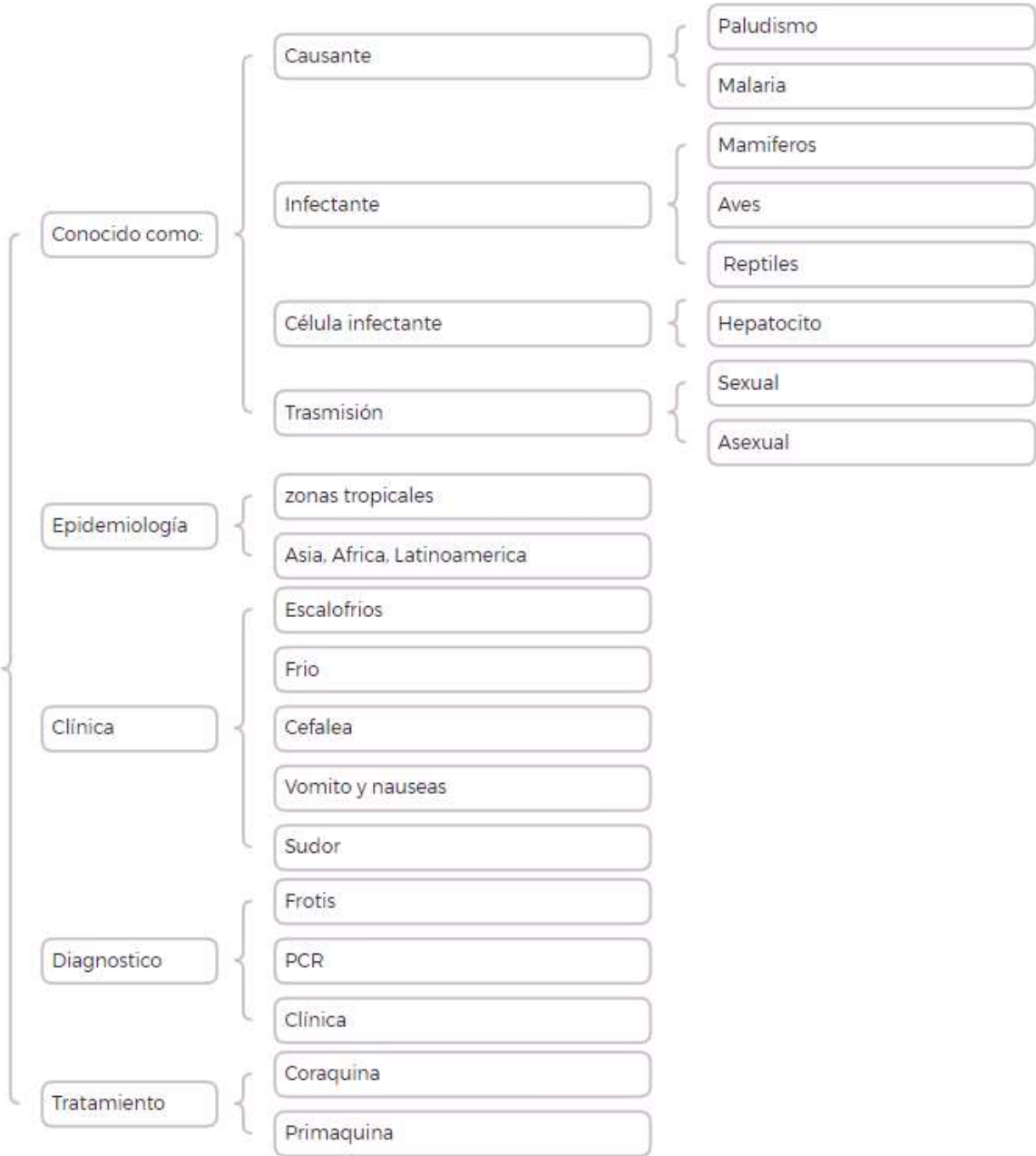
# Leishmania



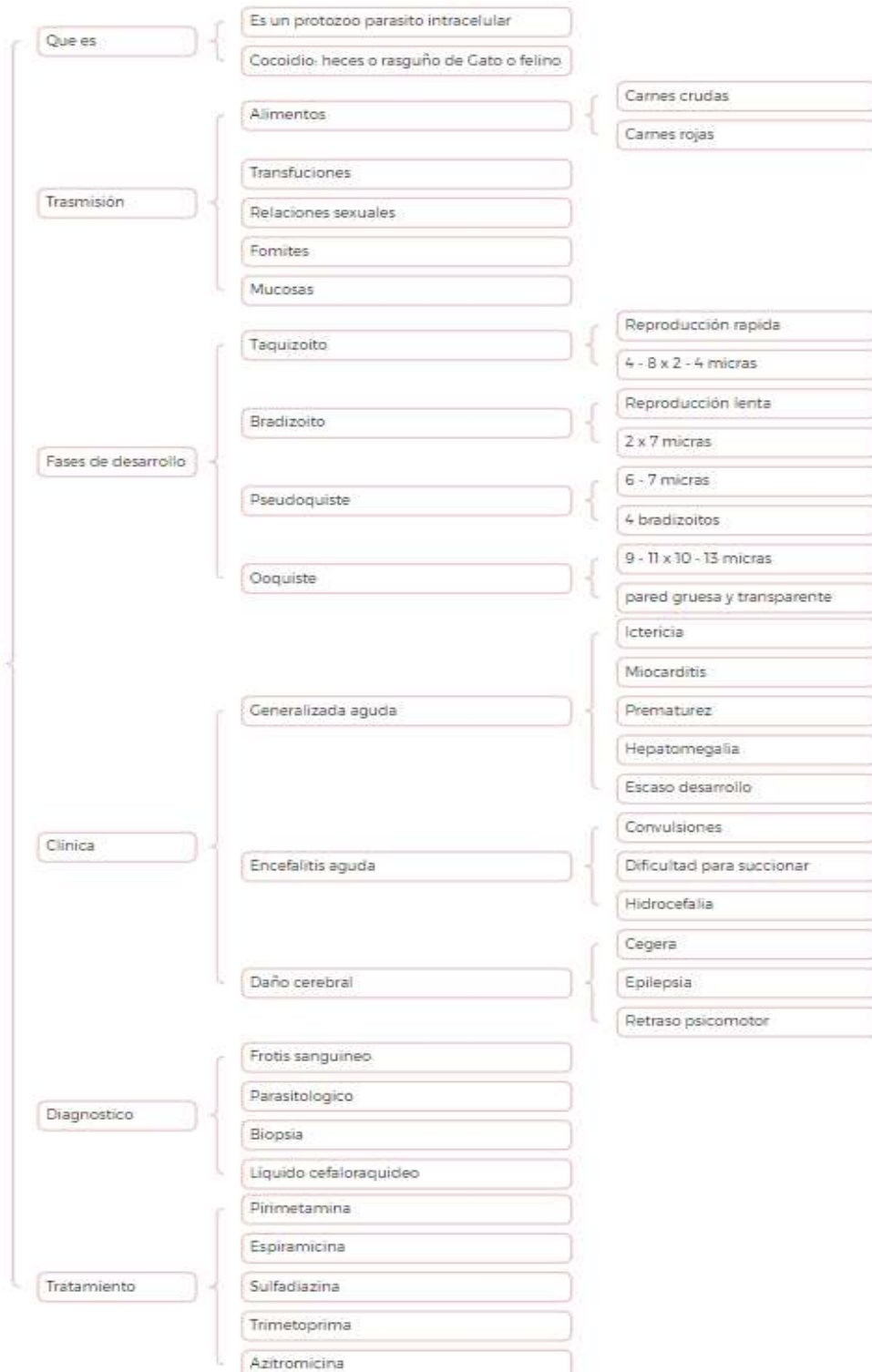
# Trypanosoma Cruzy



Plasmodium

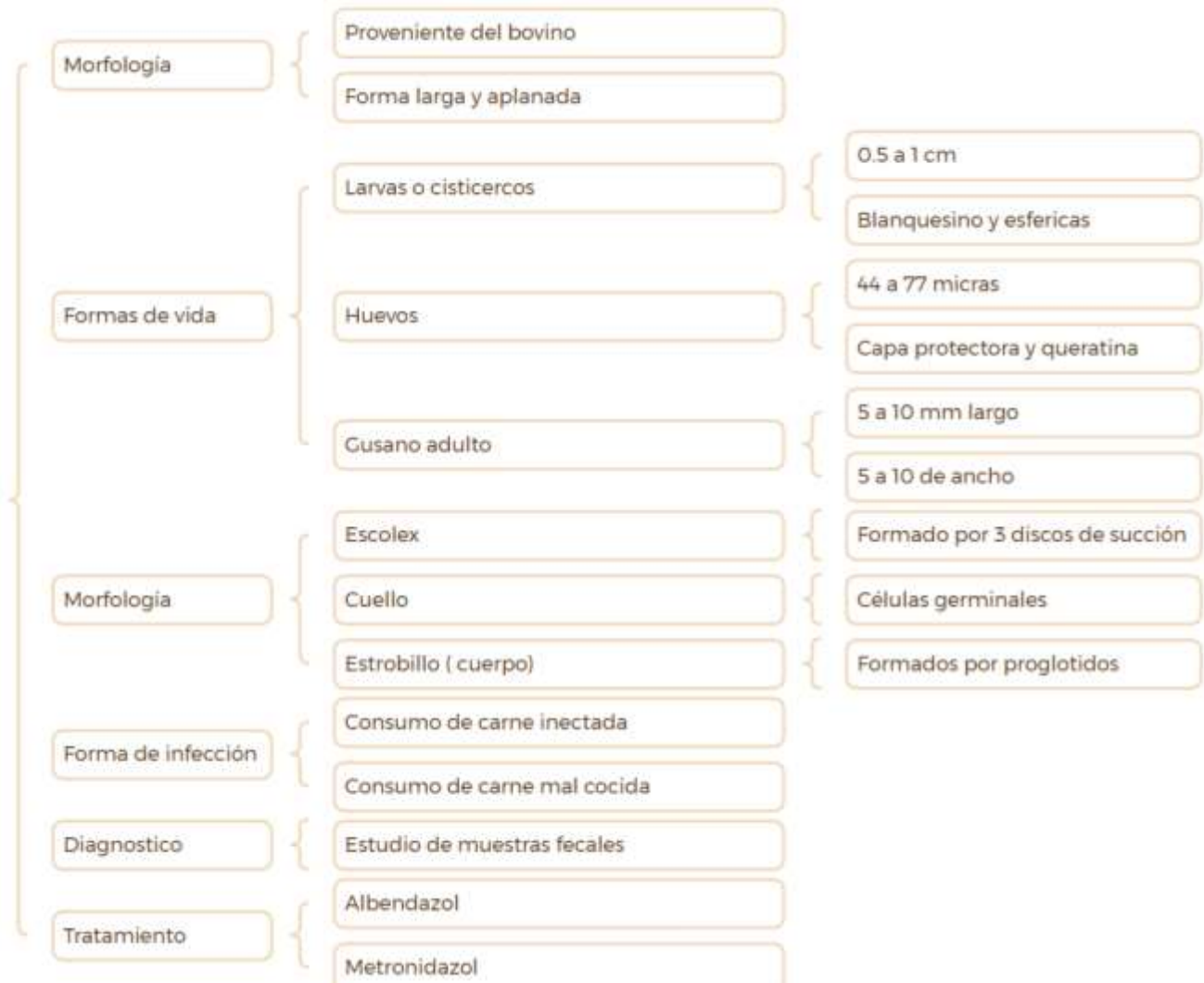

# Toxoplasma

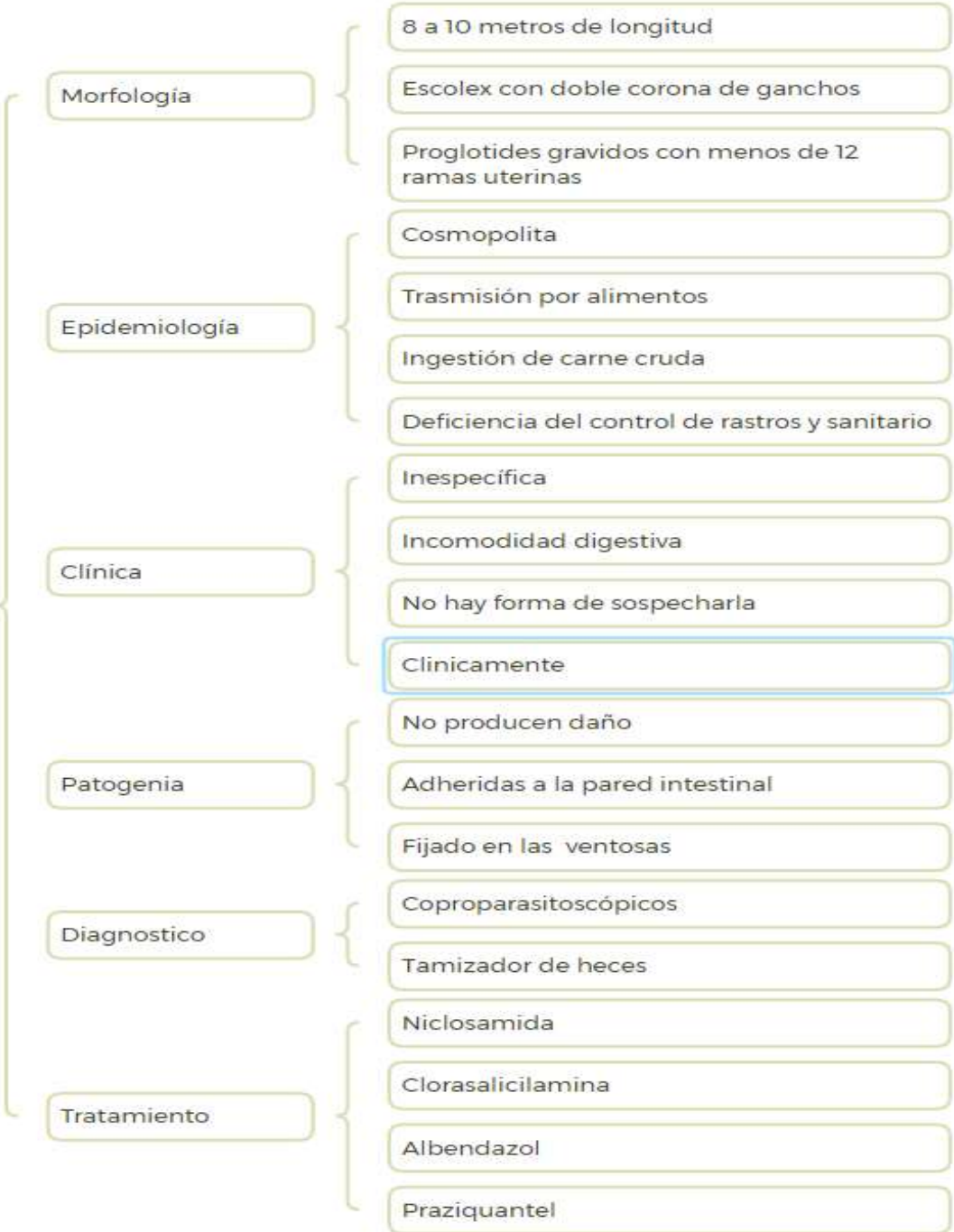


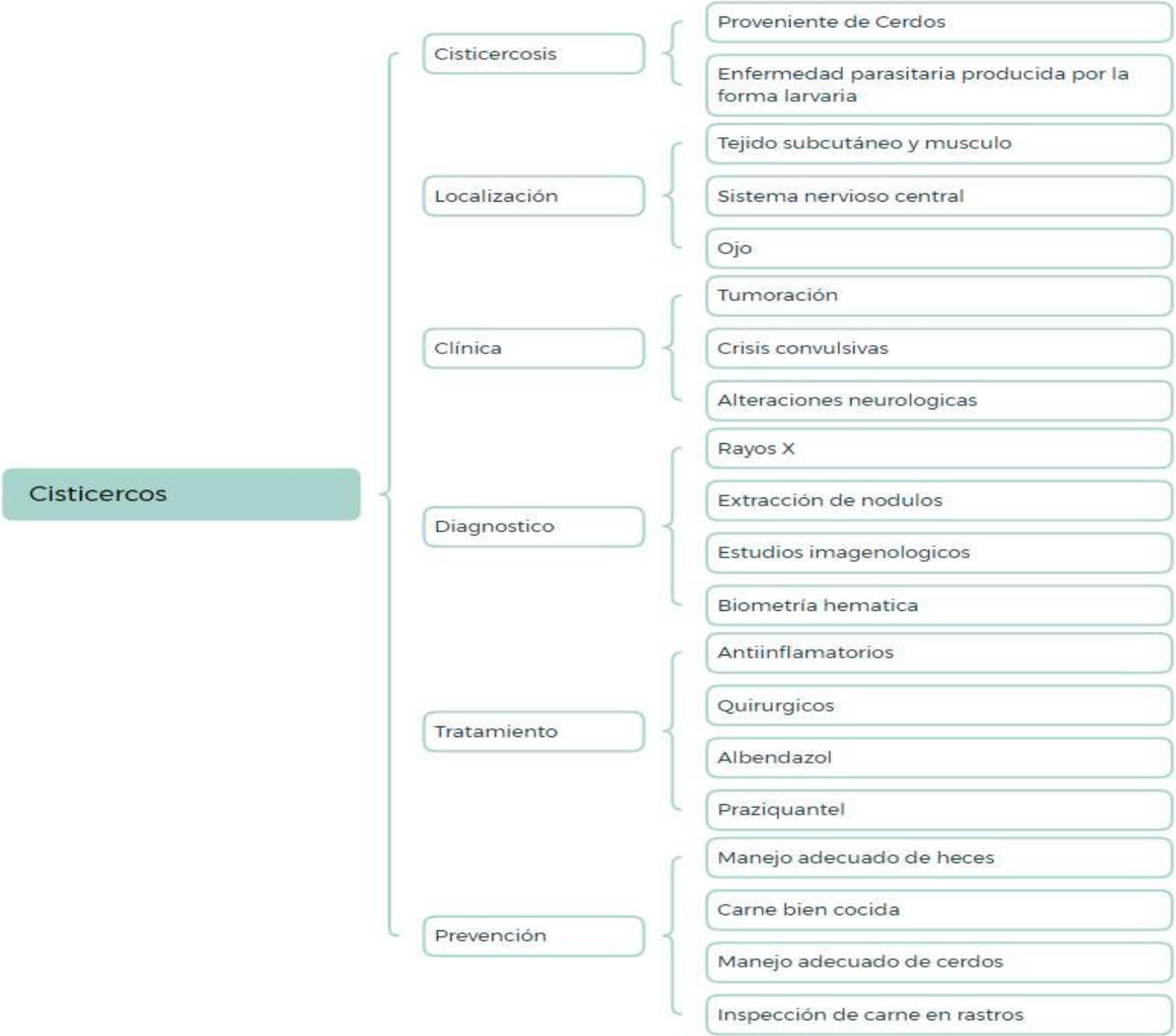

Taenia Saginata

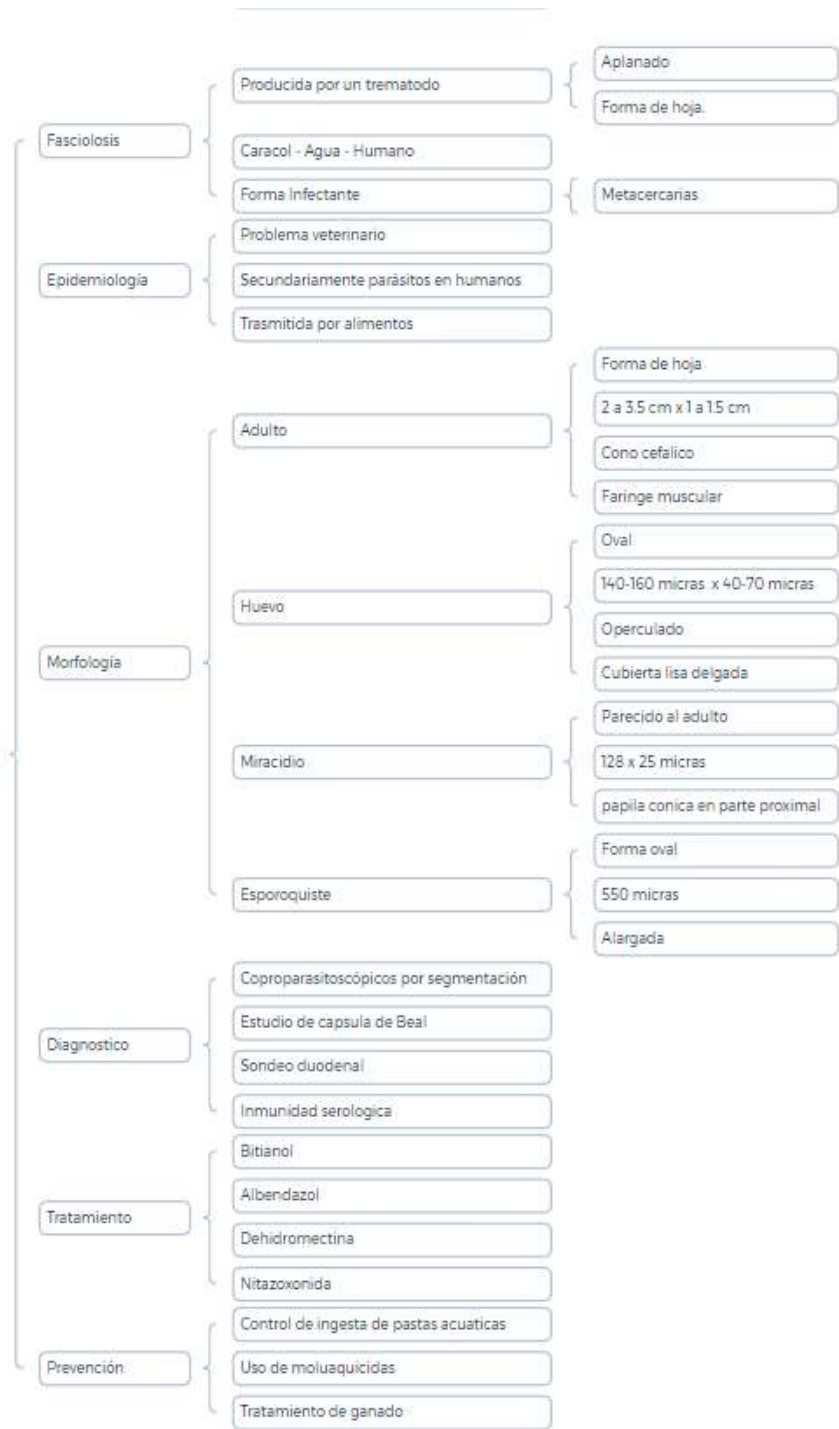


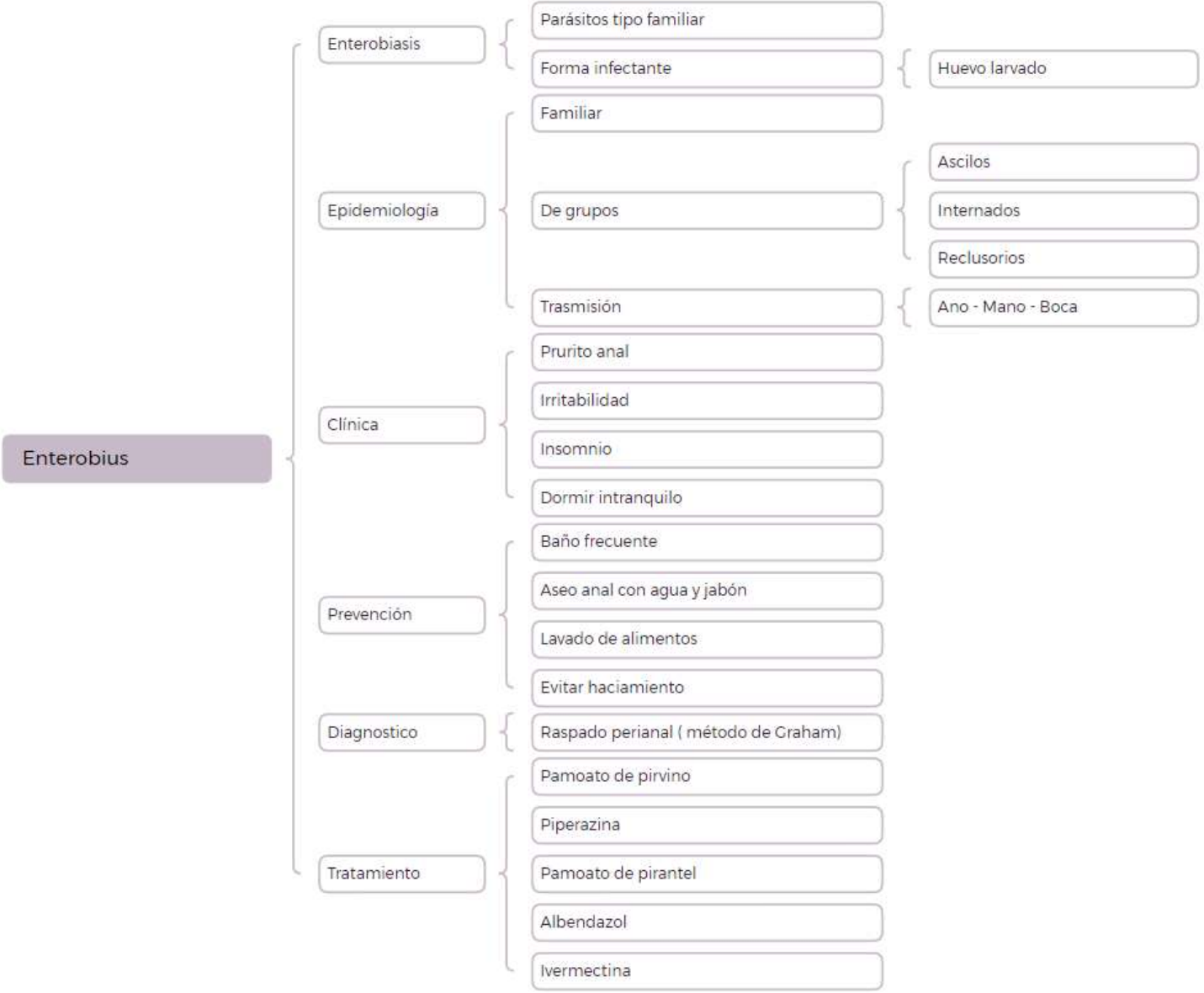
# Taenia Solium

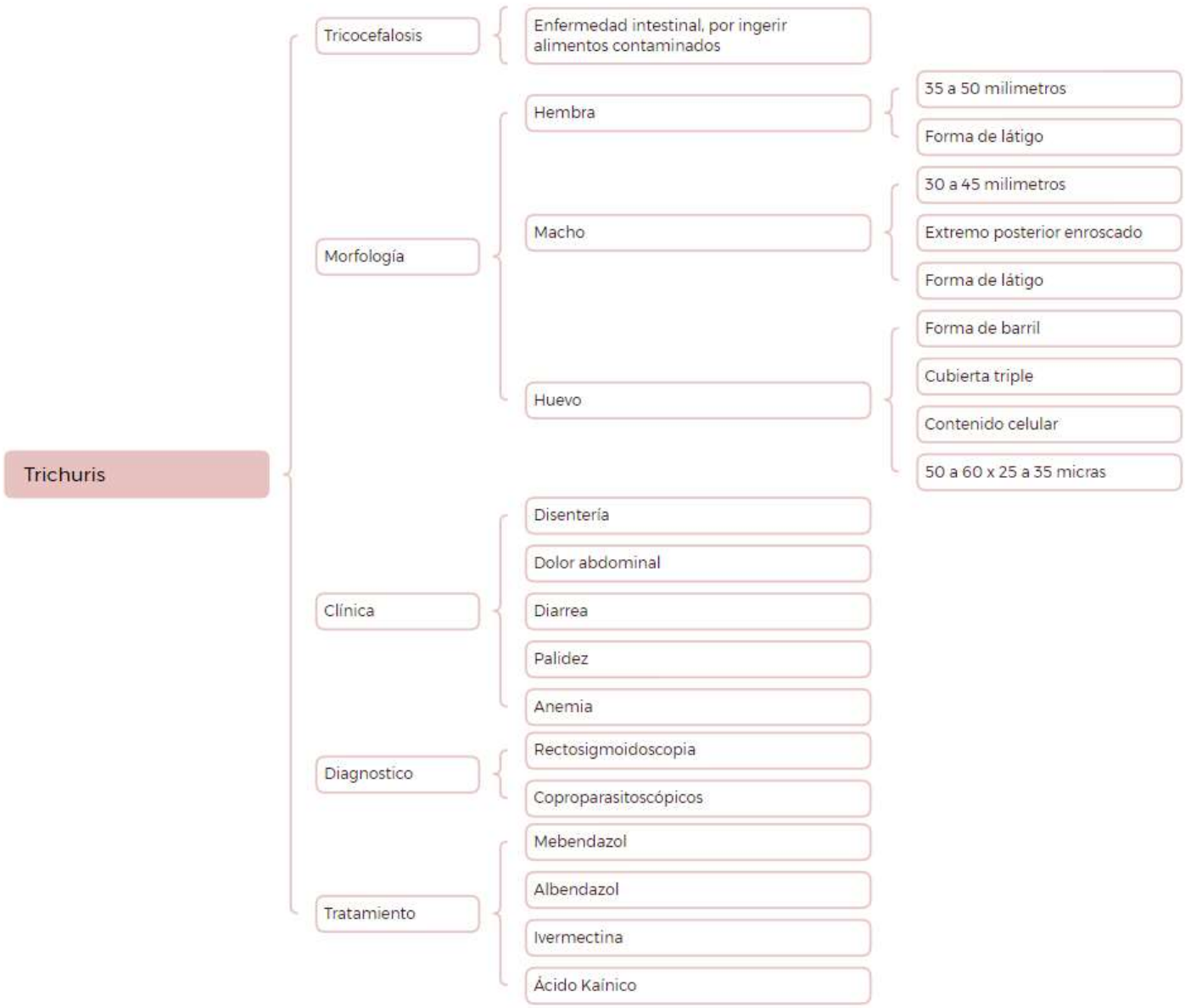




Fasciula







# Ascaris

## Ascarasis

Parasitosis de alta prevalencia.

## Morfología

Macho

Curvatura en región posterior

Mide 15 a 20 cm x 2 - 4 milímetros

Forma cilíndrica

Color rosado - blanco

Hembra

Cuerpo totalmente extendido

Mide 25 a 30 cm x 3 - 6 mm

Forma cilíndrica

Color rosado - blanco

Huevo

Mide 40 a 80 micras de diámetro

Ovoide

Capsula gruesa y transparente

## Clínica

Fase migración

Neumonía eosinofila

Insuficiencia ventilatoria

Fase intestinal

Dolor abdominal

Distensión abdominal

Absceso hepático

## Diagnostico

Exámenes cuantitativos

Pruebas inmunológicas

Técnica de biología molecular

## Tratamiento

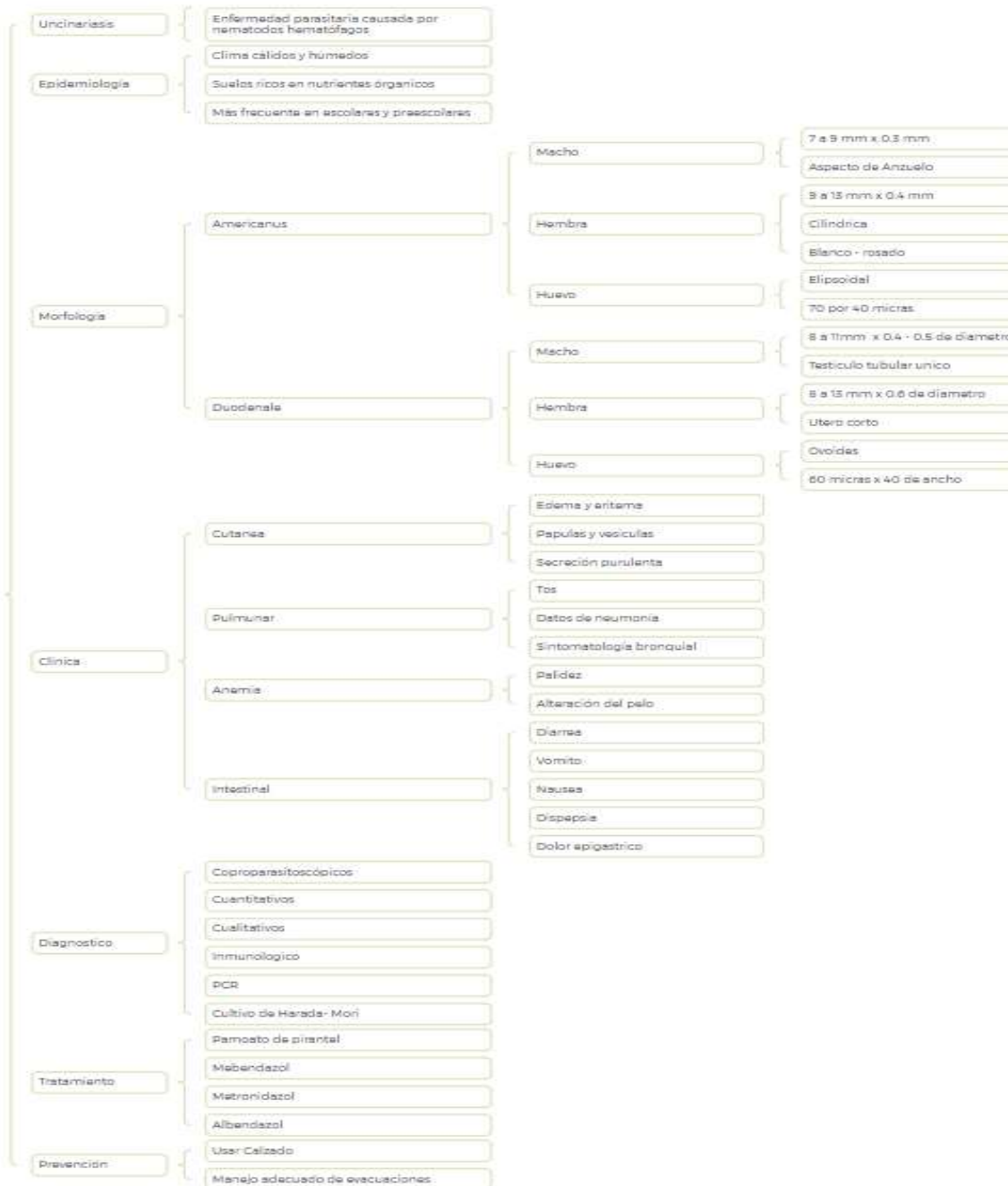
Pamoato de pirantel

Piperazina

Metronidazol

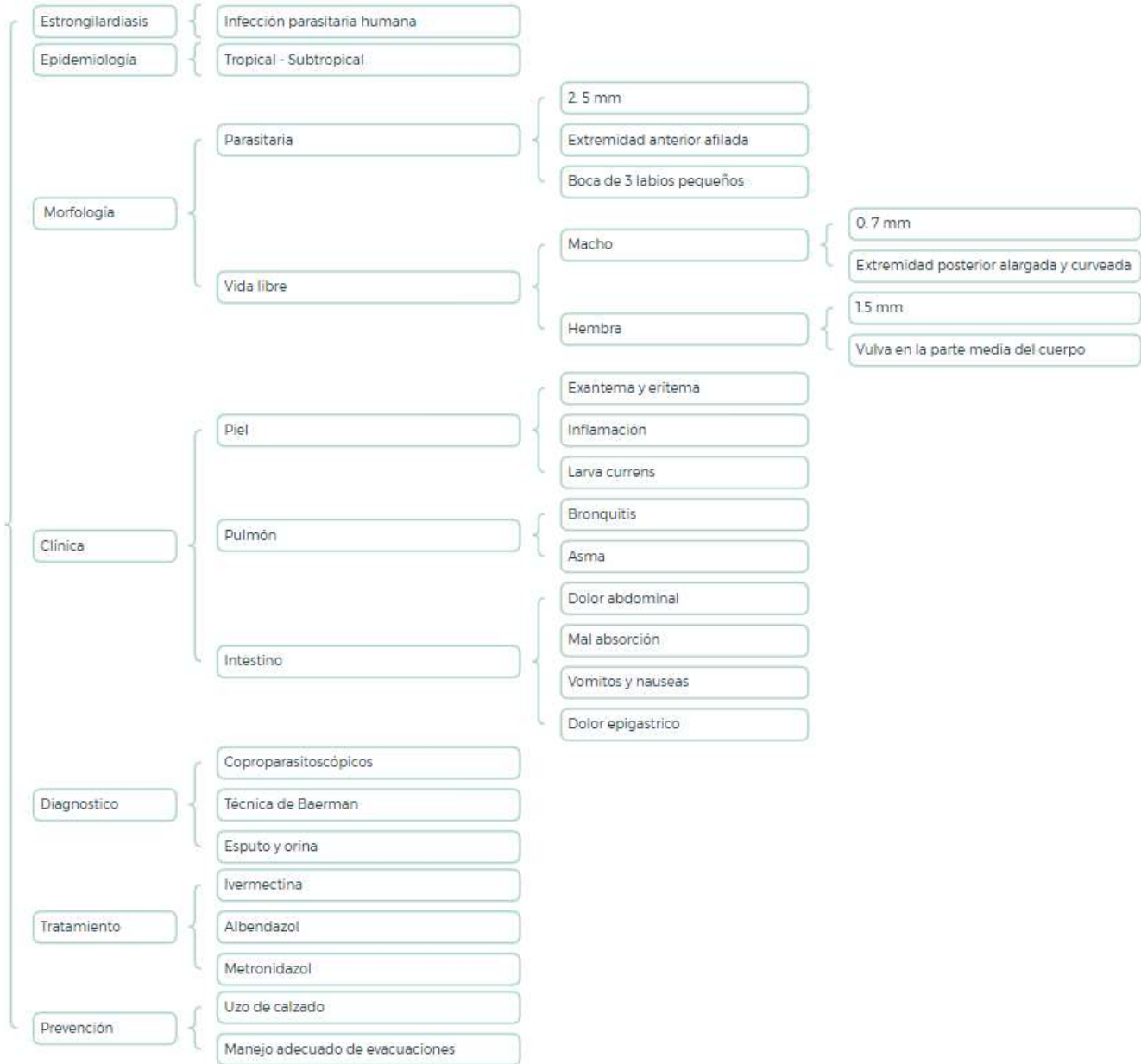
Albendazol

# Uncinarias

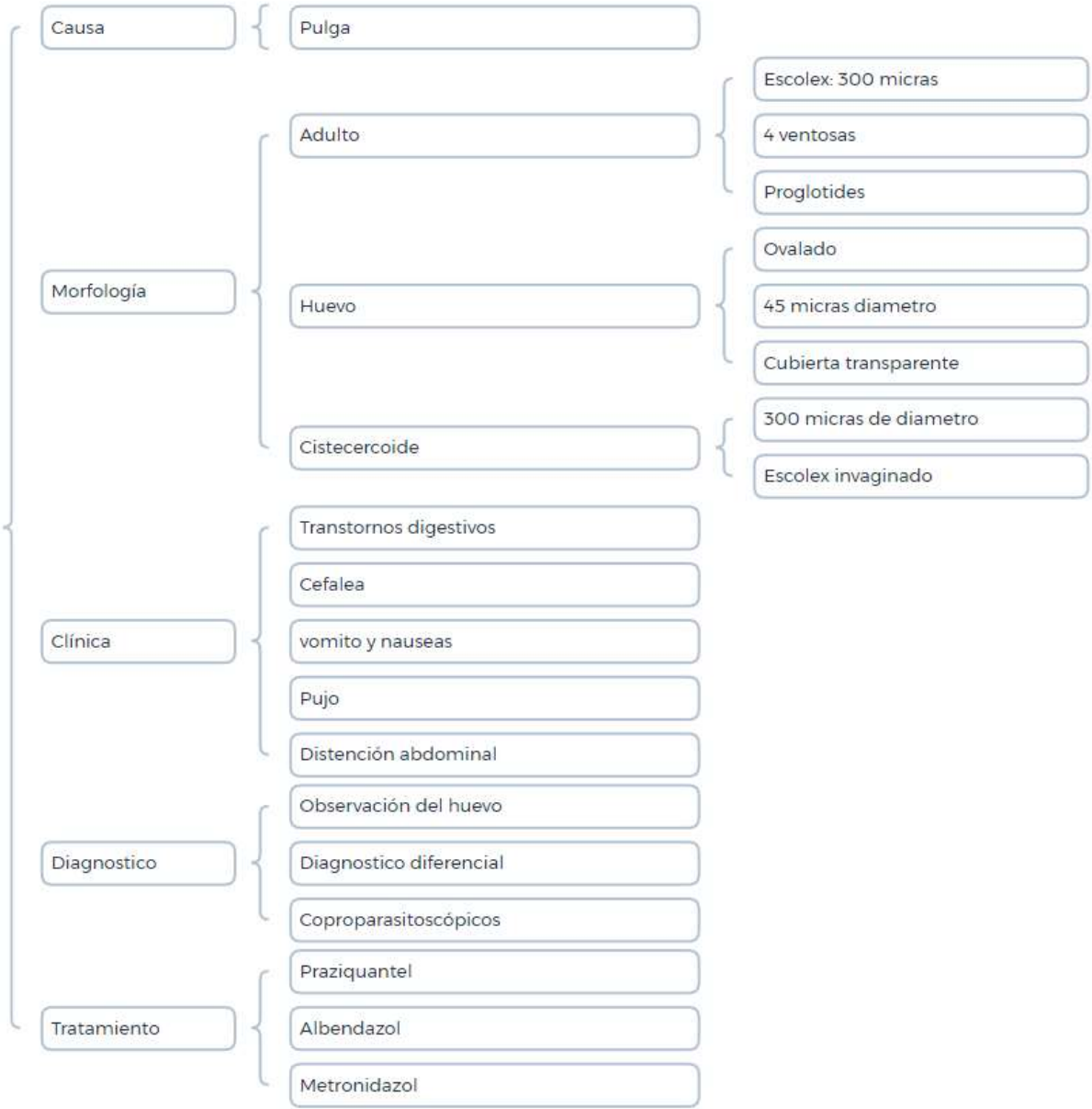




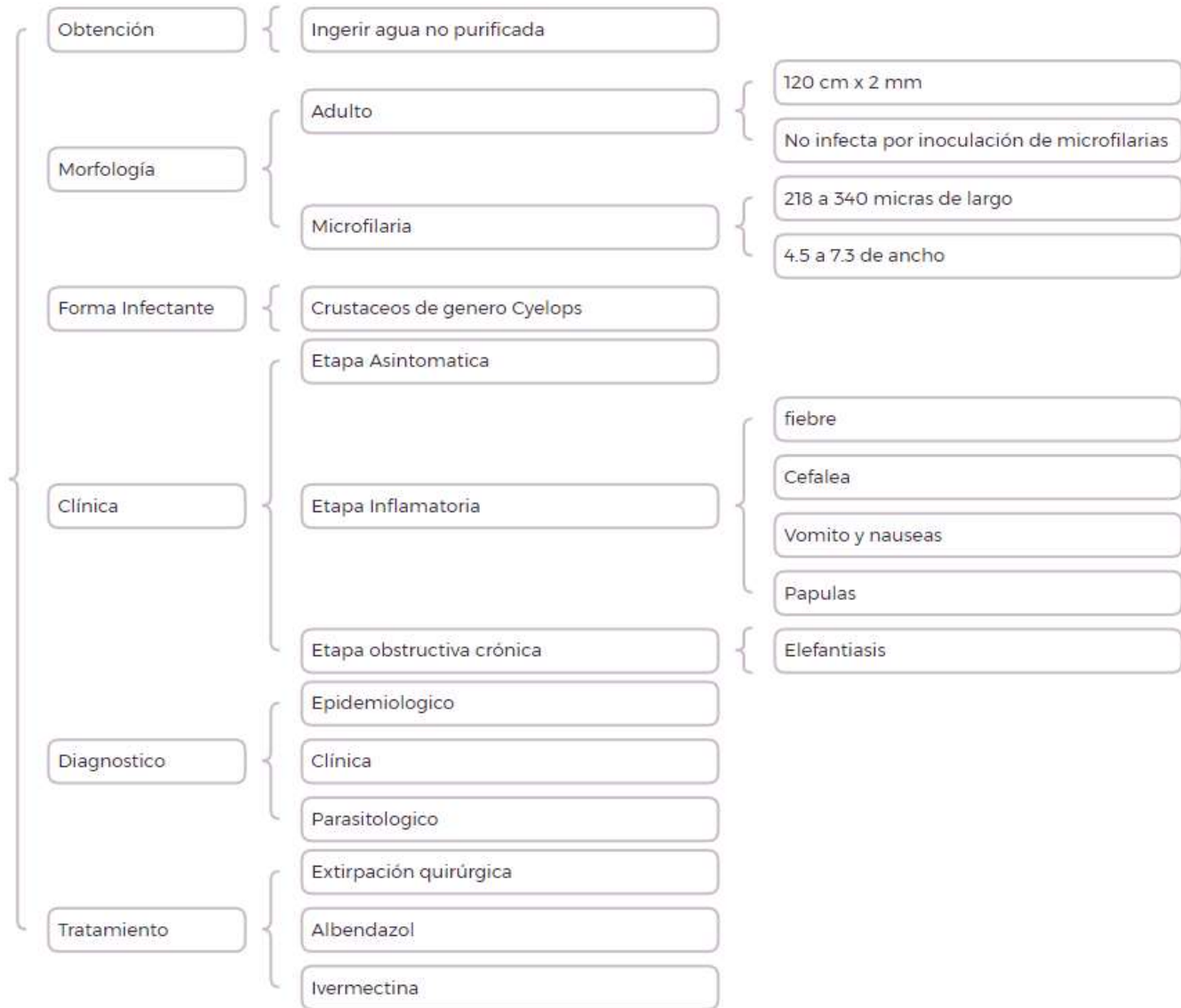
# Strongyloides

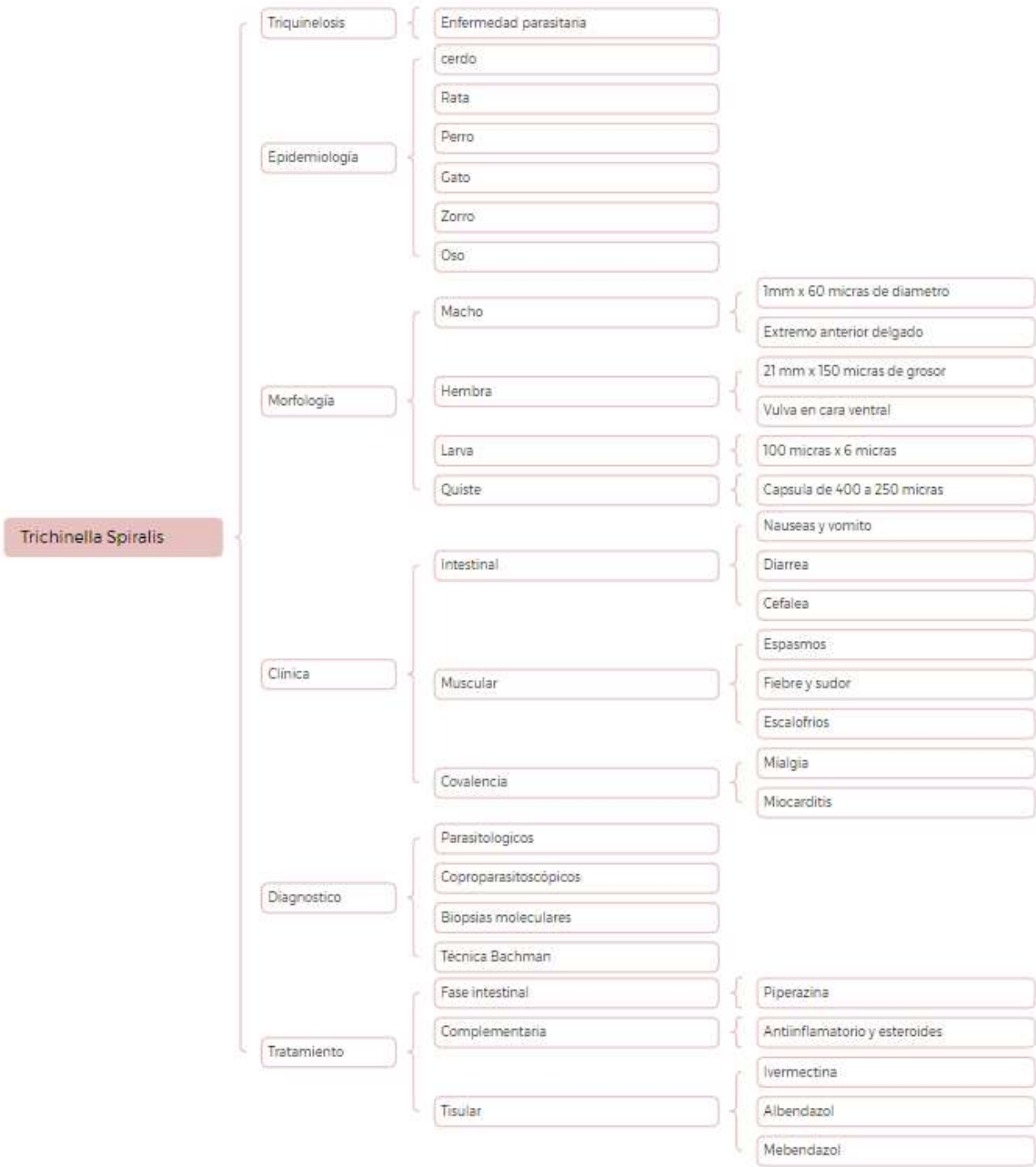


# Hymenolepis

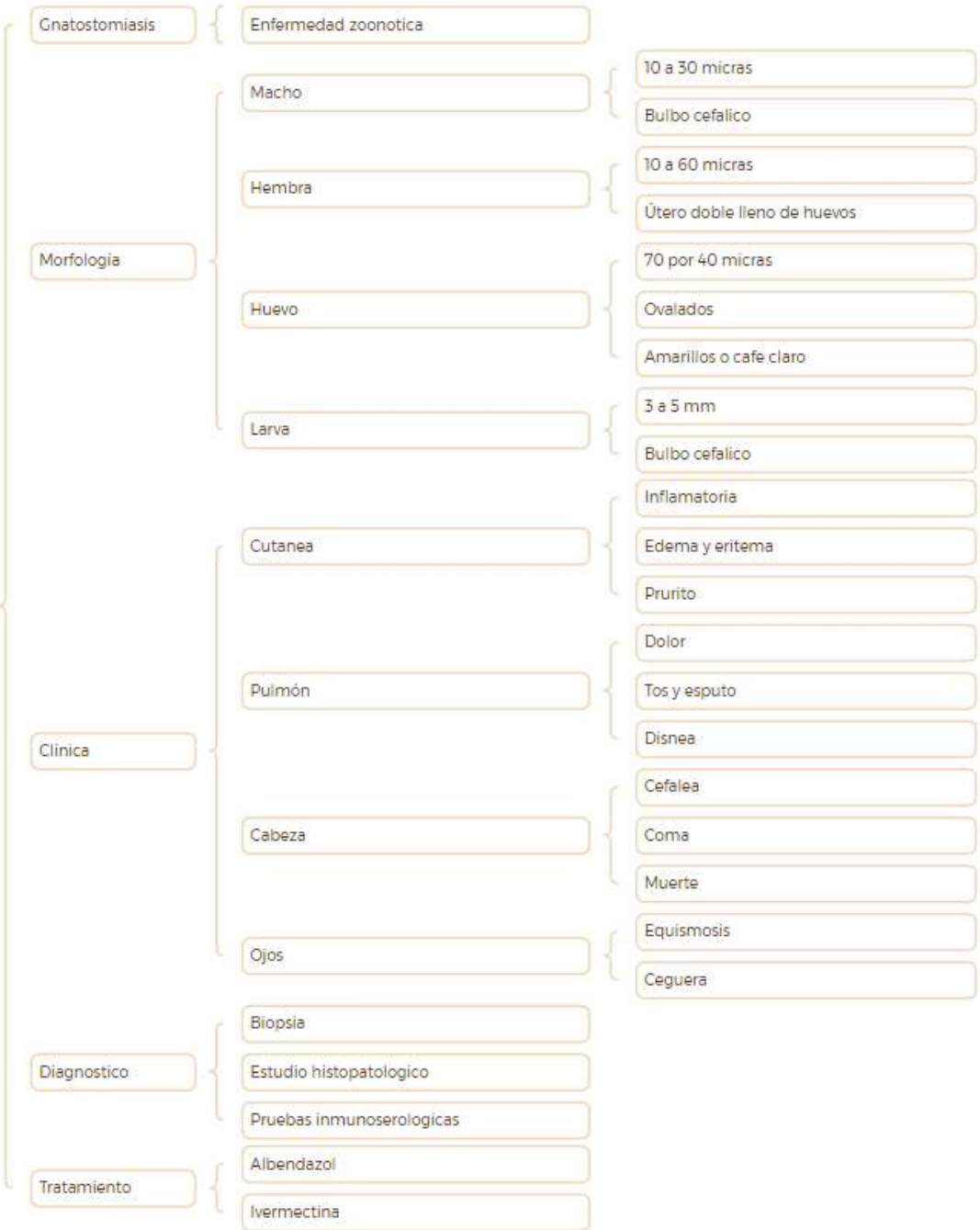


# Filarias





# Cnathostoma



Entamoeba histolytica

Amibiasis

Enfermedad parasitaria

Irregular o ameboide

Morfología

Citoplasma dividido

Membrana citoplasmática

Hialino

Transparente

Clinica

Manifestaciones

Sintomática

Asintomática

Evolución

Crónica

Aguda

Localización

Intestinal

Extraintestinal

Diagnostico

Coproparasitoscópicos

Examen directo en fresco

Tinción tricromica

Resctosigmoidea

Colonoscopia

Tratamiento

Teclozan

Quinfamida

Etofamida

Metronidazol

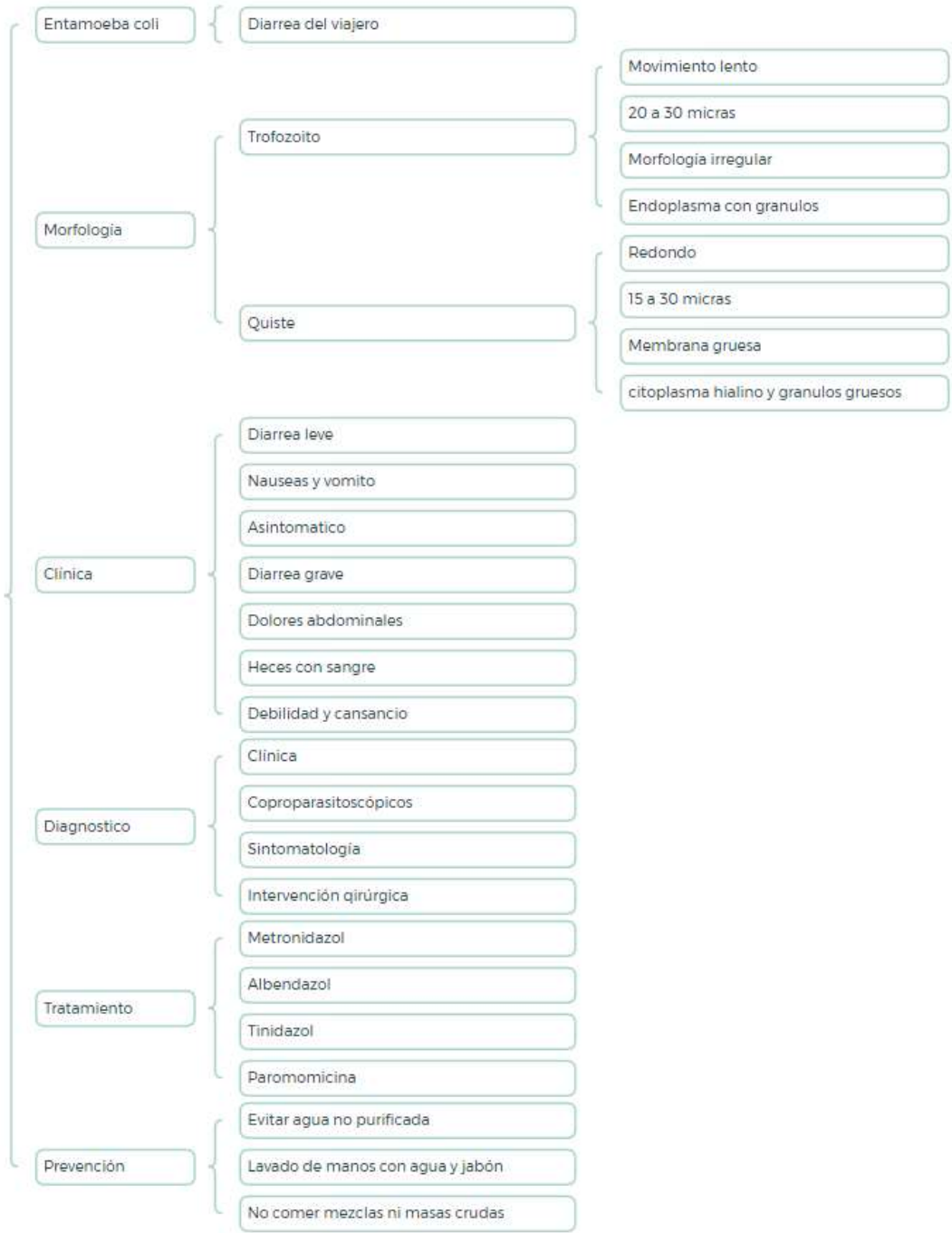
Prevención

Manejo adecuado de excreta

Lavado de manos

Higiene

# Entamoeba coli



## **REFERENCIA:**

MICROBIOLOGIA MÉDICA. (2016). En M. y. Jawetz. Lange Medic Book.

RAUL, R. C. (2007). *Microbiología y Parasitología Humana*. Mexico, D.F:

PANAMERICANA.



