Daniel Martín Greene Díaz

Docente

Q.F.B. Hugo Nájera Mijangos

Mapa conceptual enfermedades del tato urinario y ETS

Microbiología y Parasitología

2” B”

Comitán de Domínguez Chiapas a 28 de Mayo de 2023

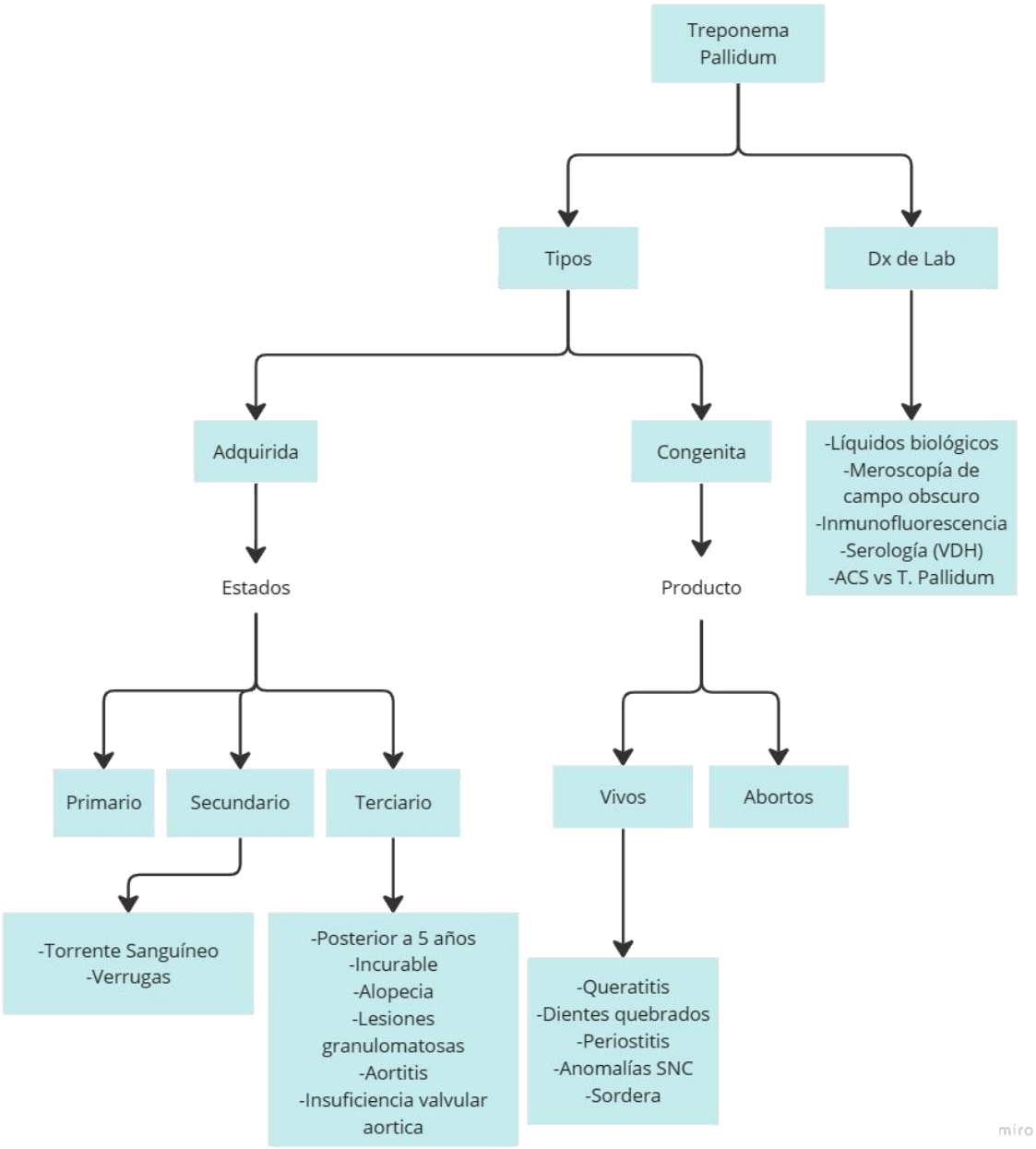
Treponema Pallidum
Tipos
Dx de Lab
Adquirida
Congenita
-Líquidos biológicos
-Meroscopía de campo obscuro
-Inmunofluorescencia
-Serología (VDH)
-ACS vs T. Pallidum
Estados
Producto
Primario
Secundario
Terciario
Vivos
Abortos
-Torrente Sanguíneo
-Verrugas
-Posterior a 5 años
-Incurable
-Alopecia
-Lesiones granulomatosas
-Aortitis
-Insuficiencia valvular aortica
-Queratitis
-Dientes quebrados
-Periostitis
-Anomalías SNC
-Sordera
miro

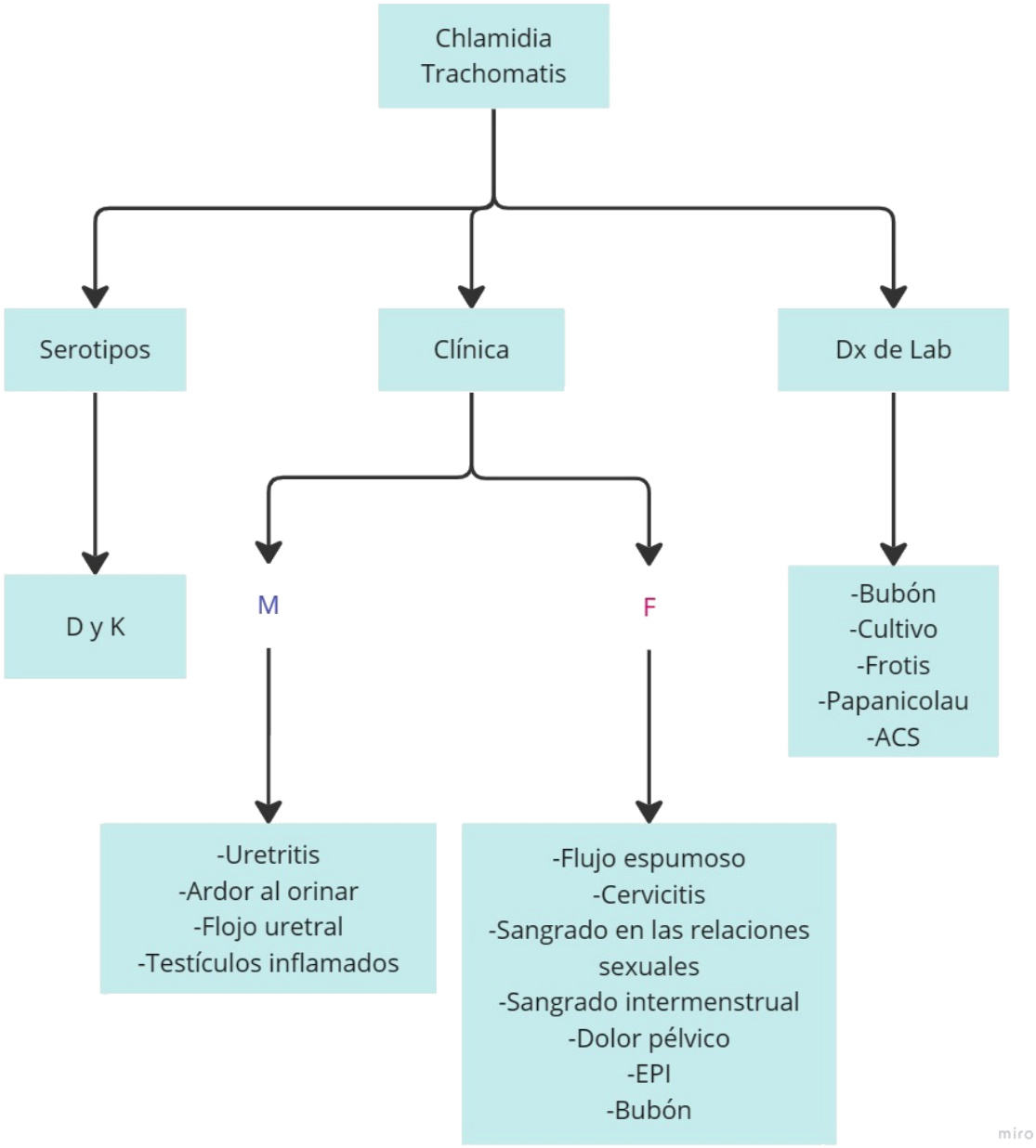
Chlamidia Trachomatis
Serotipos
Clínica
Dx de Lab
D y K
M
F
-Bubón
-Cultivo
-Frotis
-Papanicolau
-ACS
-Uretritis
-Ardor al orinar
-Flojo uretral
-Testículos inflamados
-Flujo espumoso
-Cervicitis
-Sangrado en las relaciones sexuales
-Sangrado intermenstrual
-Dolor pélvico
-EPI
-Bubón
miro

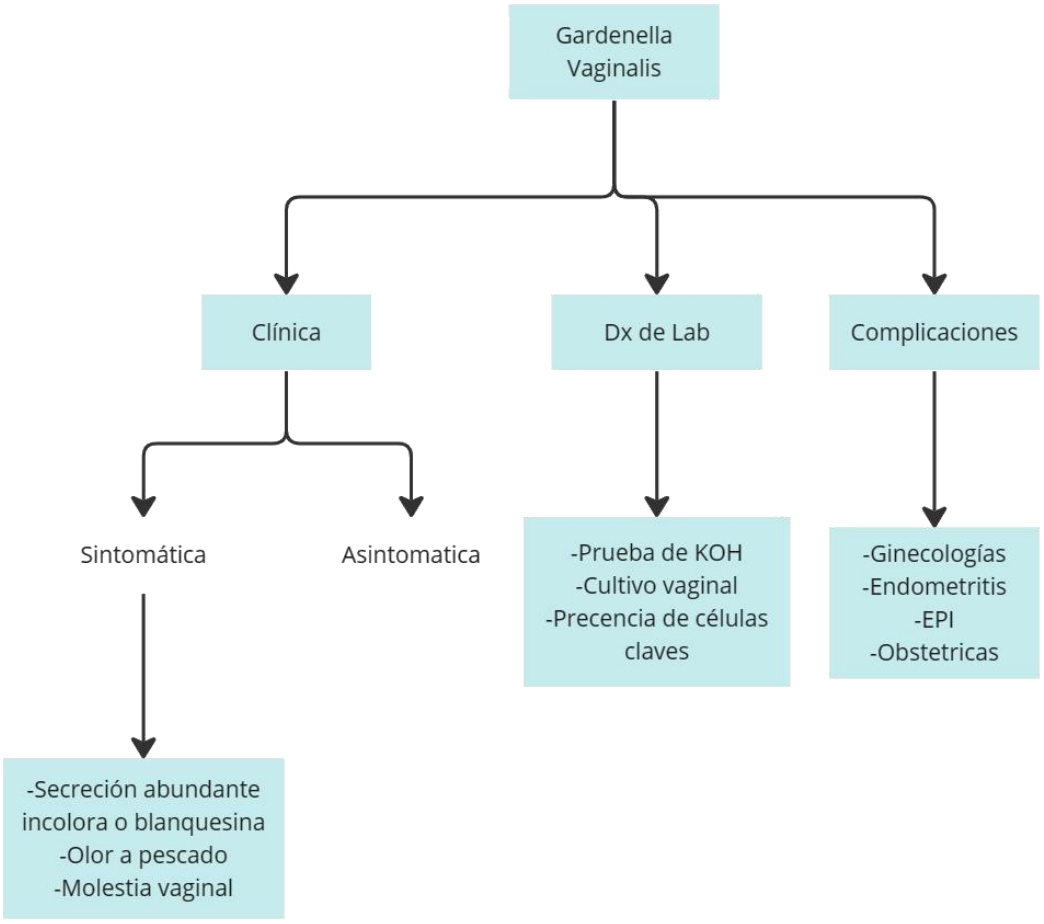
Gardenella Vaginalis
Clínica
Dx de Lab
Complicaciones
Sintomática
Asintomatica
-Prueba de KOH
-Cultivo vaginal
-Precencia de células claves
-Ginecologías
-Endometritis
-EPI
-Obstetricas
-Secreción abundante incolora o blanquesina
-Olor a pescado
-Molestia vaginal

miro

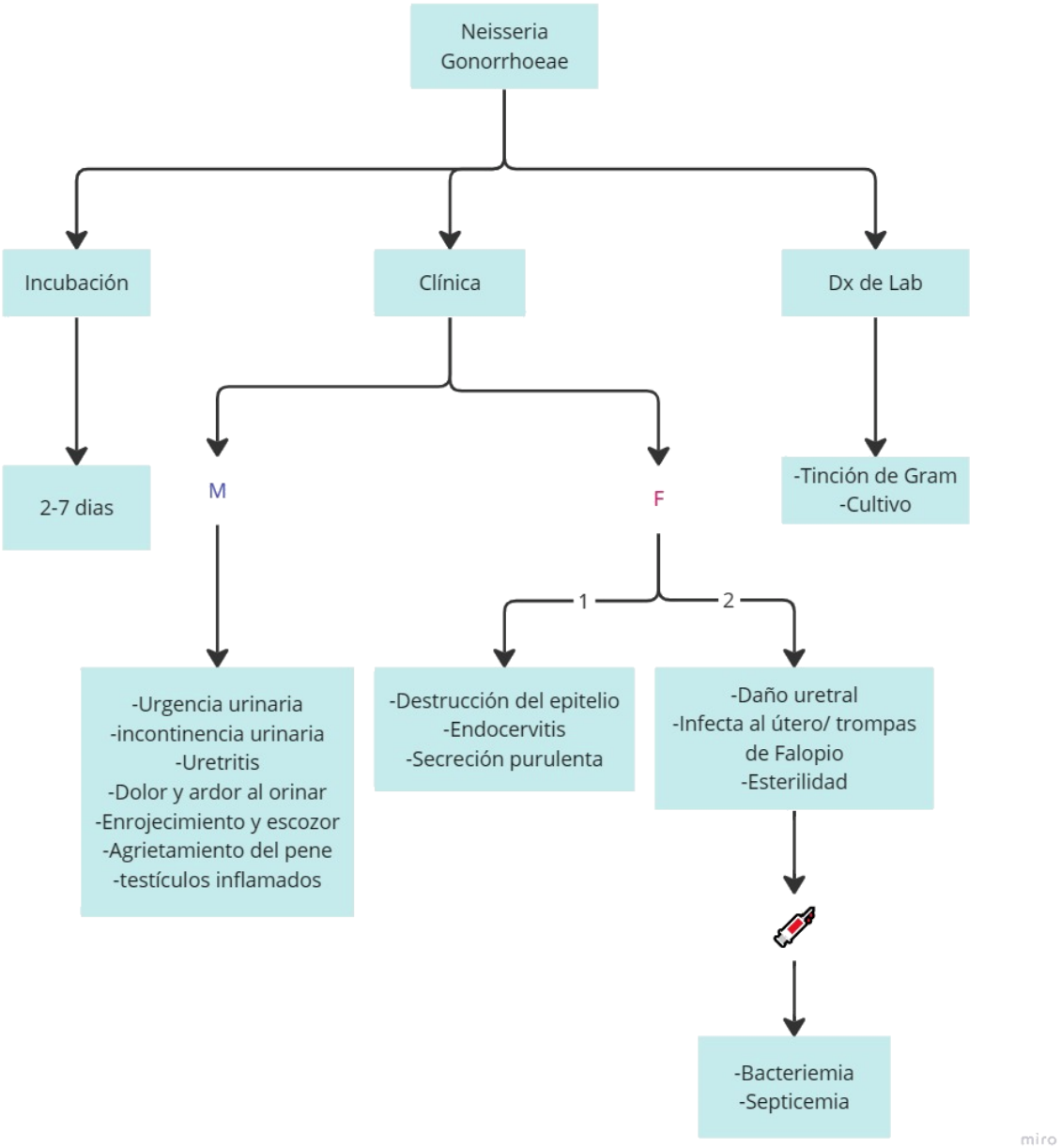
Neisseria Gonorrhoeae
Incubación
Clínica
Dx de Lab
2-7 dias
M
F
-Tinción de Gram
-Cultivo
1
2
-Urgencia urinaria
-incontinencia urinaria
-Uretritis
-Dolor y ardor al orinar
-Enrojecimiento y escozor
-Agrietamiento del pene
-testículos inflamados
-Destrucción del epitelio
-Endocervitis
-Secreción purulenta
-Daño uretral
-Infecta al útero/ trompas de Falopio
-Esterilidad
-Bacteriemia
-Septicemia
miro

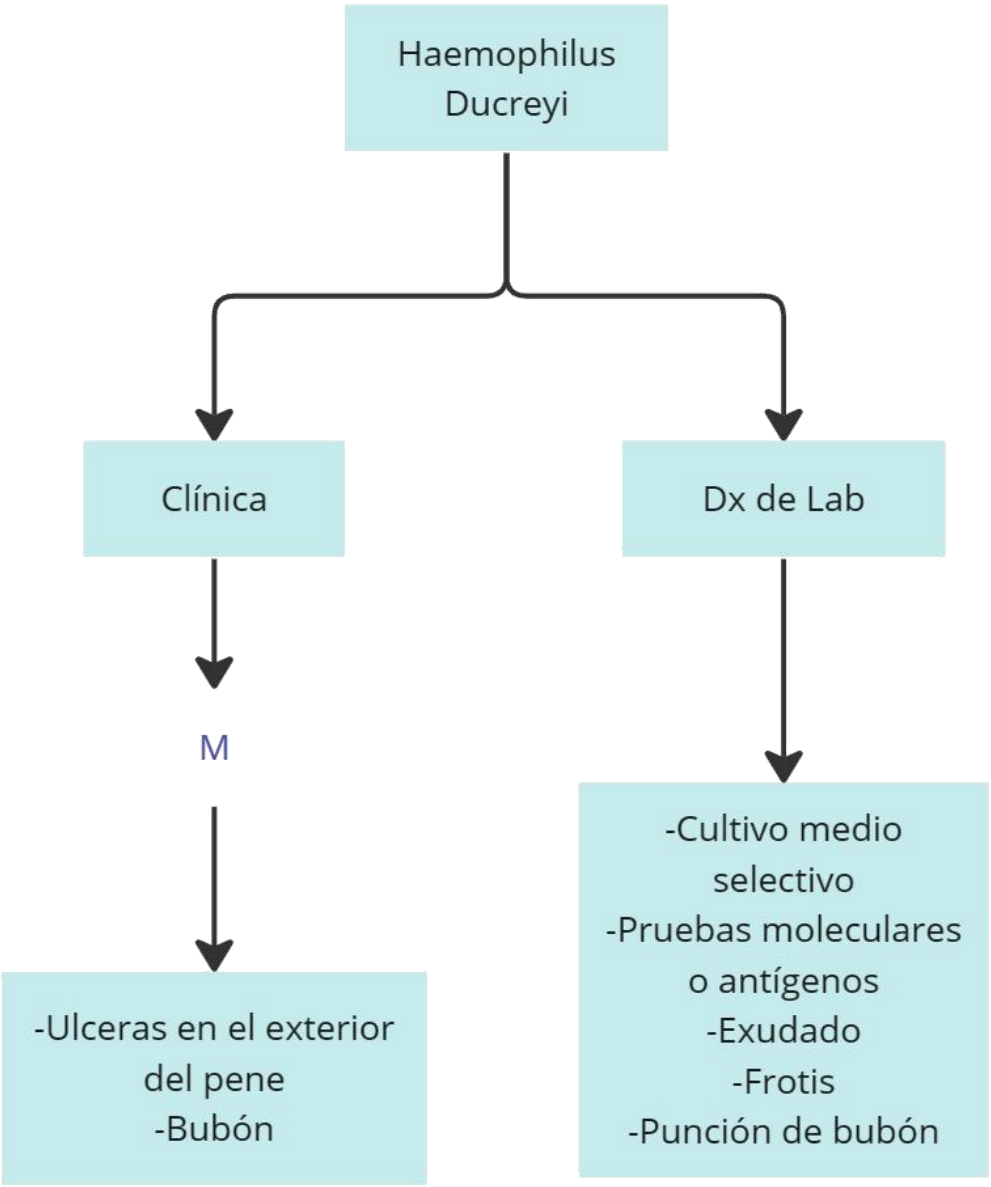
Haemophilus Ducreyi
Clínica
Dx de Lab
M
-Ulceras en el exterior del pene
-Bubón
-Cultivo medio selectivo
-Pruebas moleculares o antígenos
-Exudado
-Frotis
-Punción de bubón

miro