

**Integrantes de equipo:**

**Jesús Emmanuel meza Gómez**  
**Nombre del profesor:**

**María José Hernández Méndez**

**Nombre del trabajo:**

**Pae**

**Materia: Submódulo I**

**Grado: 4to semestre**

**Grupo: “4 a”**

Comitán de Domínguez Chiapas a 26 de de 2023.

## Índice

- introducción
- Objetivo general
- Objetivos principales
- Concepto
- Etiopatogenia
- Anatomía patología
- Apendicitis fibrinosa
- Apendicitis purulenta
- Apendicitis gangrenosa
- Cuadro clínico y diagnóstico
- Síntomas y signos
- Cuadro clínico especiales
- Apendicitis aguda en niños
- Apendicitis aguda en el anciano
- Diagnóstico diferencial
- Sección I
- Tratamiento
- Anatomía y función
- Apendicitis aguda
- Antecedentes
- Puntos clave
- Incidencia
- Etiología y patología
- Manifestaciones clínicas
- Cuadro
- Signos
- Datos de laboratorio
- Estudios de imagen
- Trastornos ginecológicos
- Gastroenteritis aguda
- Otros trastornos intestinales
- Otras enfermedades
- Apendicitis aguda en niños
- Apendicitis en pacientes con sida o infección por VIH
- Tratamiento
- Apendicectomía abierta
- Apendicectomía laparoscópica
- Apendicectomía de intervalo
- Pronostico
- La embolia pulmonar aún provoca algunas muertes
- Apendicitis crónica
- Parásitos apendiculares
- Apendicectomía intestinal
- Tumores
- Historia natural
- Place
- conclusión
- Bibliografía

La apendicitis es una afección médica común que se produce cuando el apéndice, una pequeña bolsa en forma de tubo que se encuentra en el intestino grueso, se inflama y se infecta. Esta condición puede ser muy dolorosa e incluso, puede poner en peligro la vida del paciente. La apendicitis es más

común en personas jóvenes, pero puede afectar a cualquier persona de cualquier edad. El diagnóstico temprano es esencial para el tratamiento exitoso de la afección. Se explorará en detalle los síntomas, causas, diagnóstico y tratamiento de la apendicitis.

La apendicitis es una afección médica común que se produce cuando el apéndice, una pequeña bolsa en forma de tubo que se encuentra en el intestino grueso, se inflama y se infecta. Esta condición puede ser muy dolorosa e incluso, puede poner en peligro la vida del paciente. La apendicitis es más común en personas jóvenes, pero puede afectar a cualquier persona de cualquier edad. El diagnóstico temprano es esencial para el tratamiento exitoso de la afección. En este artículo, se explorará en detalle los síntomas, causas, diagnóstico y tratamiento de la apendicitis.

La apendicitis es causada por una obstrucción en el apéndice, generalmente por materia fecal, lo que puede conducir a la inflamación y la infección del órgano. Los síntomas de la apendicitis incluyen dolor en el abdomen inferior derecho, náuseas, vómitos, fiebre y escalofríos. Si se sospecha de apendicitis, se debe buscar atención médica inmediata ya que el retraso en el tratamiento puede llevar a complicaciones graves, como la perforación del apéndice y la propagación de la infección en el abdomen.

El diagnóstico de la apendicitis generalmente se realiza mediante un examen físico y pruebas de diagnóstico, como análisis de sangre, tomografías y ecografías. El tratamiento de la apendicitis implica la extirpación quirúrgica del apéndice inflamado, conocida como apendicectomía, y en algunos casos, el uso de antibióticos para tratar la infección. La recuperación suele ser rápida, pero es importante seguir las indicaciones médicas para evitar complicaciones y una recuperación más rápida.

Es importante mencionar que la apendicitis no se puede prevenir y no hay un factor de riesgo conocido que aumente las posibilidades de padecerla. Sin embargo, es importante estar alerta ante cualquier síntoma y buscar atención médica inmediata si se sospecha de apendicitis. En resumen, la apendicitis es una afección grave que puede afectar a cualquier persona, por lo que es importante conocer sus síntomas, causas, diagnóstico y tratamiento para una detección temprana y un tratamiento exitoso ya que si no hay una detección a tiempo se genera un gran daño hacia la persona generando así algún otro tipo de padecimientos o hasta la muerte por eso es muy importante acudir a tu médico si presentas algún síntoma de los ya mencionados.

## **OBJETIVO GENERAL**

Presentar un Plan de atención de Enfermería estandarizado con el uso de la taxonomía NANDA-NICNOC enfocado al paciente pos operado de apendicetomía que presenta retraso en la recuperación

quirúrgica, con la finalidad de disminuir los días de estancia hospitalaria y contribuir a que el paciente se integre a sus actividades diarias en las mejores condiciones posibles.

## **OBJETIVOS ESPECÍFICOS**

- Fundamentar la necesidad de la elaboración del plan de atención de enfermería estandarizado.
- Exponer las bases teóricas que sustentan la propuesta del plan de cuidados de enfermería estandarizado.
- Proponer un formato de Valoración focalizada para pacientes pos operados de Apendicetomía en el posoperatorio mediato.
- Presentar una propuesta de un plan de atención de Enfermería (PLACE) a pacientes pos operados de apendicetomía con retraso en la recuperación quirúrgica.

## **CONCEPTO**

La apendicitis aguda es la urgencia quirúrgica abdominal más frecuente. Constituye alrededor del 60% de los cuadros de abdomen agudo quirúrgico. Entre el 5%-15% de la población padece este cuadro en algún momento de su vida. La máxima incidencia tiene lugar en la segunda y tercera década de la vida, para disminuir en edades extremas.

No hay diferencias entre ambos sexos.

Su gravedad ha disminuido paulatinamente a lo largo de este siglo debido, entre otros factores, a un diagnóstico y tratamiento más precoz.

Actualmente, la mortalidad global es del 0,1%, y se eleva al 0,6%-5% en los casos de apendicitis perforada que son más frecuentes en lactantes y ancianos, por diagnóstico tardío. La morbilidad sigue siendo alta. Hay complicaciones en el 10% de los casos, y en el 40% de las apendicitis perforadas. La complicación más frecuente es la infección de la herida operatoria.

## **ETIOPATOGENIA**

El mecanismo patogénico fundamental es la obstrucción de la luz apendicular. Su causa más frecuente es la hiperplasia de los folículos linfoides submucosos. En el adulto, el agente obstructor habitual se relaciona con las concreciones fecales (fecalitos). Otras causas más raras son: parásitos (oxiuros, áscaris), cuerpos extraños, restos de alimentos o de bario condensado y tumores que en su crecimiento obstruyen la luz apendicular (tumor carcinoide) o su base (carcinoma de ciego).

Sin embargo, esta obstrucción sólo es claramente demostrable en el 30%-40% de los casos, por lo que se ha sugerido que la causa inicial del cuadro podría ser una ulceración en la mucosa apendicular, de posible etiología infecciosa. La obstrucción de la luz apendicular condiciona un aumento de la presión intraluminal por secreciones, un aumento de la proliferación bacteriana y un compromiso de la irrigación vascular que puede provocar necrosis de la pared y perforación.

## **ANATOMÍA PATOLÓGICA**

Se distinguen cuatro estadios evolutivos, que se exponen a continuación.

### **Apendicitis catarral o mucosa**

Se caracteriza por hiperemia, edema y erosiones de la mucosa junto con un infiltrado inflamatorio en la submucosa. El aspecto macroscópico del apéndice es normal.

### **Apendicitis fibrinosa**

El aumento de presión intraluminal condiciona una isquemia de la pared que favorece la proliferación bacteriana en todas las capas. Se observan ulceraciones en la mucosa, infiltrado inflamatorio en sub.

mucosa y muscular y una serosa hiperémica recubierta de un exudado fibrinoso.

### **Apendicitis purulenta**

El exudado de la luz se torna purulento y aparecen microabscesos en el espesor de la pared. El apéndice se muestra muy distendido y rígido.

Puede existir exudado purulento periapendicular.

### **Apendicitis gangrenosa**

Aparecen zonas de necrosis que provocan la perforación y contaminación purulenta de la cavidad abdominal. Producida la perforación apendicular, existen distintas posibilidades evolutivas:

- Peritonitis circunscrita. Es la más frecuente. El organismo intenta delimitar el proceso inflamatorio, por lo que se adhieren asas intestinales, epiplón, peritoneo parietal u otras vísceras vecinas; al bloquearse el foco supurativo, da lugar a un absceso o plastrón apendicular. El absceso está limitado por una pared de nueva formación y contiene pus. Si no se drena, puede fisurar en la pared abdominal o en alguna víscera vecina (p. ej., el recto). El plastrón está peor limitado que el absceso y no contiene colección purulenta.
- Peritonitis aguda difusa. Suele aparecer en personas con defensas generales debilitadas (ancianos o inmunodeprimidos) o locales (niños con epiplón mayor poco desarrollado), así como en los casos de evolución ultrarrápida (apendicitis gangrenosa fulminante) en los que no da tiempo a que se desarrollen adherencias a órganos vecinos.

## **CUADRO CLÍNICO Y DIAGNÓSTICO**

## Síntomas y signos

El síntoma más importante es el dolor abdominal. Inicialmente es de tipo visceral por distensión apendicular, poco intenso y mal localizado en EPI mesogastrio. Posteriormente (4-6 h más tarde), cuando el peritoneo visceral participa del proceso inflamatorio, el dolor se localiza en la fosa ilíaca derecha y es de carácter somático, continuo, de mayor intensidad; se agrava con los movimientos o los incrementos de presión abdominal. La localización del dolor dependerá de la situación del ciego y de la disposición del apéndice (flanco o hipocondrio derecho en las apendicitis retro cecales altas, hipogástrico en las pélvicas, etc.).

Además del dolor abdominal, es característica la existencia de una anorexia total. En el 60%-70% de los casos existen náuseas y vómitos en estas primeras horas, aunque siempre posteriores al inicio del dolor. Si lo preceden, hay que dudar del diagnóstico de apendicitis aguda.

Otros datos menos frecuentes son la diarrea en casos de irritación recto sigmoidea y el síndrome miccional cuando se irrita la vejiga urinaria.

Por lo que respecta a la exploración física, el estado general del paciente suele ser bueno, aunque en fases avanzadas puede deteriorarse. El paciente suele estar quieto y evita movimientos innecesarios. La temperatura suele alterarse 4-8 h después de iniciarse el cuadro y se eleva ligeramente, entre 37,5 °C-38 °C. Hay que desconfiar del diagnóstico de apendicitis aguda cuando la fiebre precede al dolor o cuando sea superior a 39 °C sin que existan otros datos clínicos, sobre todo de palpación abdominal, sugestivos de una complicación evolutiva.

En la exploración abdominal destaca la presencia de dolor a la palpación en fosa ilíaca derecha, sobre todo en el punto de McBurney, aunque el área de máximo dolor varía con la posición y la longitud de apéndice. En el apéndice retro cecal o pélvico, la palpación abdominal puede ser normal. En las apendicitis retro cecales es útil la maniobra

del psoas (dolor a la flexión del muslo). En las apendicitis pélvicas, el tracto rectal evidencia un dolor intenso a la compresión del fondo de saco de Douglas derecho, y en ocasiones se palpa una sensación de casa en dicho nivel. Cuando existe participación del peritoneo parietal aparecen signos de irritación peritoneal, como el signo de Blumberg, el signo de Rovsing (dolor en fosa ilíaca derecha cuando se percute la fosa Maca izquierda) y la contractura muscular del abdomen.

En las formas complicadas existe fiebre alta y afectación del estado general. En los casos de absceso o plastrón apendicular puede palparse una masa con signos inflamatorios en la fosa ilíaca derecha. Cuando existe una peritonitis aguda difusa, el dolor es intenso, generalizado y se acompaña de irritación peritoneal difusa. El estado general está mucho más deteriorado que en el absceso o plastrón, con riesgo de shock séptico. Si la sepsis se acompaña de subictericia, hay que descartar una pyleflebitis.

## Datos de laboratorio

Suele existir leucocitosis moderada con desviación izquierda, aunque este signo puede faltar. En los pacientes de edad avanzada, la presencia de anemia que acompaña al cuadro debe hacer sospechar la existencia de una neoplasia de ciego. Los valores del sedimento de orina suelen ser normales.

## **Radiografía simple**

La radiografía de tórax descarta la existencia de afecciones cardio-pulmonares. La radiografía simple de abdomen puede ser normal, aunque puede observarse escoliosis antiálgica, íleo paralítico regional, íleo mecánico por adherencias peri apendiculares, efecto de masa en la fosa ilíaca derecha en casos de absceso o plastrón e íleo paralítico generalizado en casos de peritonitis aguda difusa. Excepcionalmente puede apreciarse un apendicolito radiopaco en la fosa iliaca derecha.

## **Ultrasonografía abdominal y TC**

La utilización durante la última década de exploraciones radiológicas como la ultrasonografía abdominal y la TC en el manejo de pacientes con abdomen agudo, incluida la apendicitis aguda, ha ido en aumento, pudiéndose disminuir con su uso la tasa de apendicectomías no terapéuticas (extirpación de un apéndice macroscópicamente normal).

La mayor utilidad de estas exploraciones complementarias se centraría especialmente en pacientes con edades extremas de la vida, mujeres en edad fértil y en pacientes en los que es más probable un cuadro clínico atípico con sintomatología anodina (pacientes con diabetes mellitus, obesidad extrema, inmunodepresión, etc.). En cualquier caso, debe seguir vigente la máxima de que, ante la sospecha clínica de una apendicitis aguda, la mejor actitud debe ser el abordaje quirúrgico, aunque puedan existir discordancias con los datos aportados por la radiología.

En las formas no complicadas, la ultrasonografía suele ser normal o mostrar un apéndice aumentado de tamaño, engrosado o con una desestructuración de su arquitectura. En fases evolucionadas puede ser útil para la visualización de colecciones líquidas (absceso) o masa inflamatoria en la fosa iliaca derecha (plastrón). La ultrasonografía con Doppler puede ser útil para descartar una pyleflebitis. En casos dudosos, la TC se considera la mejor técnica diagnóstica no invasiva.

## **CUADROS CLÍNICOS ESPECIALES**

### **Apendicitis aguda en el niño**

Es un proceso grave debido a la alta probabilidad de perforación por diagnóstico tardío, ya que en estas edades el cuadro clínico es atípico y no suele pensarse en él por su baja incidencia. El escaso desarrollo del epiplón facilita que se produzca una peritonitis aguda difusa que condiciona la gravedad del cuadro. En el recién nacido aparece como una de las formas de peritonitis neonatal. En el lactante y en el niño hasta los 2 años, el cuadro se asemeja a una gastroenteritis o una infección vírica con repercusión abdominal. Pueden aparecer irritabilidad, vómitos, diarrea, fiebre, flexión de la cadera, etc. Por encima de los 2 años, el diagnóstico suele ser más precoz, ya que los datos clínicos son los habituales.

### **Apendicitis aguda en el anciano**

Es también un proceso grave, con una mortalidad elevada, debido a la gran frecuencia de perforación. En estos casos también suele existir retraso en el diagnóstico, dado que el cuadro clínico suele ser atípico.

La fiebre y los vómitos son poco frecuentes y el examen físico puede ser anodino, con discreto dolor en Fosa iliaca derecha, o engañoso, con marcada distensión abdominal por leo mecánico o paralítico. En otros casos se presenta como una tumoración en fosa ilíaca derecha, con o sin signos inflamatorios, como una obstrucción mecánica del intestino delgado de causa desconocida o como una peritonitis aguda difusa.

## **DIAGNÓSTICO DIFERENCIAL**

La apendicitis aguda se puede confundir con cualquier proceso patológico que curse con dolor abdominal agudo. En casos dudosos es mejor intervenir para extirpar un apéndice normal que esperar a que el cuadro evolucione hacia una de las formas de apendicitis complicada.

## **SECCIÓN I**

Con frecuencia el error es intrascendente, ya que el proceso responsable es igualmente tributario de cirugía (diverticulitis de Meckel, torsión de epiplón, trompa u ovario, etc.). Los cuadros clínicos que plantean problemas de diagnóstico diferencial con más frecuencia son:

- En niños: linfadenitis mesentérica, gastroenteritis aguda, invaginación intestinal y neumonía basal derecha.
- En adolescentes y en adultos jóvenes: en ambos sexos, linfadenitis mesentérica, enfermedad de Crohn, cólico ureteral derecho o pielonefritis aguda. En mujeres, patología ginecológica (enfermedad inflamatoria pélvica, rotura de embarazo ectópico, ovulación dolorosa, etc.).
- En adultos mayores y ancianos: colecistitis aguda, úlcera perforada, diverticulitis, obstrucción intestinal, isquemia mesentérica, pancreatitis aguda, carcinoma de ciego y torsión de quistes o tumores ováricos.

La apendicitis aguda es prácticamente imposible de diferenciar de algunos procesos, como ocurre con la torsión de epiplón, la diverticulitis de Meckel, la enfermedad de Crohn aguda y algunas formas de abdomen agudo ginecológico.

La linfadenitis mesentérica aguda (inflamación de los ganglios del mesenterio ileal, generalmente secundaria a una infección orofaríngea, de las vías aéreas o intestinales) suele cursar con fiebre alta desde el inicio, con temperaturas superiores a 39 °C con un abdomen sin signos de irritación peritoneal. Suele existir linfocitosis y, en el examen clínico, el punto de máximo dolor se traslada desde la fosa ilíaca derecha hacia la línea media cuando el paciente pasa de decúbito supino a decúbito lateral izquierdo, al desplazarse los ganglios mesentéricos (signo de Klein). En cambio, en la apendicitis aguda las adherencias inflamatorias evitan el desplazamiento del órgano y el punto de máximo dolor persiste localizado en la fosa ilíaca derecha.

La gastroenteritis aguda cursa con dolor abdominal de tipo retortijón, vómitos, diarrea acuosa y fiebre alta, sin signos de irritación peritoneal.

En la radiografía simple de abdomen pueden verse niveles hidroaéreos en el intestino delgado y grueso. Si después de unas horas de observación no puede descartarse una apendicitis aguda, debe indicarse la exploración quirúrgica.



La invaginación intestinal es más frecuente en niños menores de 2 años, en los que es muy rara la apendicitis. El cuadro consiste en episodios paroxísticos de dolor abdominal, acompañados habitualmente de una pequeña rectorragia y vómitos; puede palpase la morcilla de invaginación en el lado derecho del abdomen. La radiología simple de abdomen, la ultrasonografía y la TC proporcionan datos útiles para diferenciar ambos procesos.

La diverticulitis de **Meckel** o la que se localiza en un bucle largo de sigma pueden producir un cuadro inflamatorio agudo en fosa ilíaca derecha que no puede diferenciarse del que origina la apendicitis hasta el momento de la exploración quirúrgica.

La enfermedad de **Crohn** aguda se parece tanto a la apendicitis que uno de los datos clínicos más constantes en dicha enfermedad es la cicatriz de apendicectomía. Puede existir una historia previa de diarrea y dolor abdominal, pero la exploración quirúrgica suele ser necesaria para excluir la apendicitis.

El cólico ureteral derecho puede producir dolor en la fosa ilíaca derecha, aunque este suele irradiarse hacia el flanco y la fosa renal derechos o hacia la región inguinal y genitales. Por otra parte, el dolor es de tipo visceral y suele acompañarse de náuseas y vómitos intensos y, en ocasiones, un íleo paralítico importante que puede constituirse en el principal protagonista del cuadro clínico, especialmente en ancianos.

Las molestias urinarias (disuria, polaquiuria y tenesmo vesical) son muy frecuentes, así como un examen patológico del sedimento urinario. En los casos dudosos, una ultrasonografía abdominal soluciona el problema diagnóstico.

La enfermedad inflamatoria pélvica cursa con dolor en el bajo vientre que puede localizarse en hipogastrio y en una o las dos fosas ilíacas.

Suele existir fiebre alta (39 °C-40 °C) en las primeras 24 h. En el examen clínico pueden existir signos de irritación peritoneal. En el examen vaginal se observa con frecuencia leucorrea purulenta y la movilización del cuello uterino resulta muy dolorosa. La palpación bimanual puede apreciar los anexos engrosados y muy dolorosos. Si, pese a todo lo anterior, persisten dudas, hay que recurrir a la laparotomía exploradora.

La ovulación se acompaña a veces de una pequeña hemorragia que irrita el peritoneo, provoca dolor y puede simular una apendicitis.

Se presenta hacia la mitad del ciclo menstrual, cede o mejora tras algunas horas de observación y habitualmente existen antecedentes de episodios semejantes. Si persisten dudas, se debe operar.

La rotura de un embarazo ectópico produce un cuadro de inicio brusco caracterizado por dolor intenso en todo el semi abdomen inferior, aunque en ocasiones es unilateral. Pueden aparecer náuseas y vómitos.

El examen clínico evidencia dolor y contractura moderada con descompresión positiva. No suele existir fiebre. La rotura se produce habitualmente entre la 6.3 y 12.<sup>a</sup> semana del embarazo, por lo que la paciente puede referir amenorrea, aunque este dato puede faltar o bien referir la paciente una menstruación anormal o muy ligera con ocasión de la última regla. La prueba positiva del embarazo será de gran ayuda diagnóstica. En ocasiones se aprecia un reblandecimiento del cuello del útero con aumento de su tamaño, lo que puede hacer pensar en una amenaza de aborto, aunque en estos casos

existe una hemorragia vaginal importante con poco dolor, a diferencia de lo que ocurre en la rotura de un embarazo ectópico, en el que existe intenso dolor y escasa o nula metrorragia. En algunos casos existen signos de shock hemorrágico y de presencia de hemoperitoneo (matidez cambiante en flancos, signo de la oleada, etc.).

## **TRATAMIENTO**

Debe ser quirúrgico y urgente en todos los casos para practicar la apendicectomía. Únicamente en enfermos con plastrón apendicular de larga evolución, sin afección del estado general, puede estar indicado el tratamiento conservador, para realizar la apendicectomía diferida, una vez enfriado el proceso. Si existe peritonitis aguda difusa hay que realizar un lavado de toda la cavidad abdominal para evitar abscesos residuales, con ampliación de la incisión si fuera necesario. En casos de apéndice normal, además de realizar la apendicectomía, el cirujano debe explorar el íleon terminal, el aparato genital femenino, el ciego, la sigma, el epiplón, etc. Si existe exudado purulento, es necesario asegurar la ausencia de una perforación gastroduodenal.

El abordaje mínimamente invasivo ha supuesto uno de los avances más importantes en cirugía. La apendicectomía laparoscópica, al margen de un mayor costo asociado, se ha impuesto al abordaje por laparotomía en el tratamiento de la apendicitis aguda, con claras ventajas en mujeres en edad fértil en las que puedan existir dudas diagnósticas, en pacientes obesos y en aquellos con exudado purulento difuso en la cavidad peritoneal donde el lavado del mismo mediante mini laparotomía podría ser dificultoso.

En cuanto al uso de antibióticos, se recomienda la profilaxis antibiótica intravenosa en todos los casos. La administración parenteral de antibióticos durante más de 24 h sólo se recomienda en los casos complicados con gangrena o perforación y en los que presenten peritonitis de cualquier grado. Deben mantenerse hasta que desaparezcan los signos de respuesta inflamatoria sistémica, como fiebre y leucocitosis.

Si estos signos persisten más de 7 días, hay que reevaluar el control del foco infeccioso.

## **ANATOMÍA Y FUNCIÓN**

El apéndice es visible por primera vez en la octava semana del desarrollo embriológico como una protuberancia de la porción terminal del ciego.

Durante el desarrollo prenatal y posnatal, la velocidad de crecimiento. Desarrollada en la del apéndice, por lo que éste se desplaza en sentido medial hacia la válvula ileocecal. La relación de la base del apéndice con el ciego permanece constante, en tanto que la punta puede encontrarse en posición retrocecal, pélvica, subcecal, preileal o pericólica derecha (fig. 30-I). Estas consideraciones anatómicas tienen gran importancia clínica en el contexto de la apendicitis aguda. Las tres tenías del colon convergen en la unión del ciego con el apéndice y suelen ser una referencia anatómica útil para identificar a este último.

El apéndice puede variar de longitud de menos de 1 cm a más de 30 cm; casi todos los apéndices tienen 6 a 9 cm de largo. Se han descrito ausencia, duplicación y divertículos apendiculares. \*

Durante muchos años, el apéndice se consideró de modo erróneo un órgano vestigial sin funciones conocidas. En la actualidad se sabe que es un órgano inmunitario que participa de forma activa en la secreción de inmunoglobulinas, en particular inmunoglobulina A (gA). Aunque el apéndice no tiene una función clara en el desarrollo de la enfermedad humana, estudios recientes demuestran una posible relación entre el apéndice. Cetonía y el desarrollo de enfermedad intestinal inflamatoria existe una relación negativa vinculada con la edad entre la apendicetomía previa y el desarrollo ulterior de colitis ulcerosa. Además. El análisis comparativo muestra con claridad que la apendicetomía previa se relaciona con un tenolipo más benigno de colitis ulcerosa y retraso en el inicio de la enfermedad. El vínculo entre la enfermedad de Cron y la apendicetomía es menos claro. Aunque los estudios iniciales sugerían que la apendicetomía aumenta el riesgo de desarrollar enfermedad de Cron, los estudios más recientes que valoraron con cuidado el momento de la apendicetomía en relación con el inicio de la enfermedad de Crohn demostraron una correlación negativa. Estos datos sugieren que la apendicetomía podría proteger contra el desarrollo subsiguiente de la enfermedad intestinal inflamatoria, pero se desconoce el mecanismo.

El tejido linfoide aparece por primera vez en el apéndice casi dos semanas después del nacimiento. La cantidad de este tejido aumenta durante toda la pubertad, permanece constante en la siguiente década y luego comienza a disminuir de forma constante con la edad. Después de los 60 años de edad, virtualmente no queda tejido linfoide en el apéndice y es común que se oblitere por completo la luz apendicular.

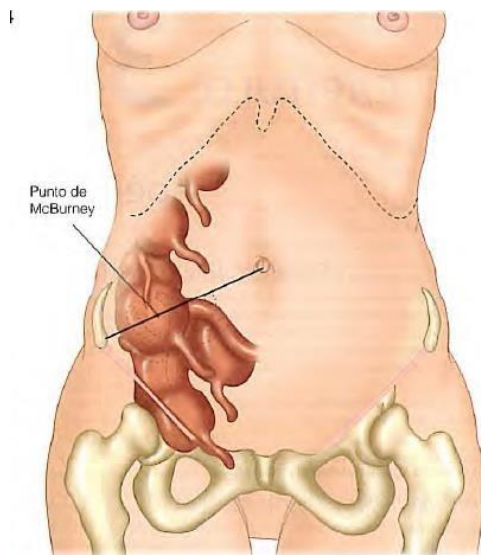


Figura 30-1. Diversas posiciones anatómicas del apéndice vermiforme.

## APENDICITIS AGUDA

## Antecedentes

Si bien los textos antiguos incluyen descripciones dispersas de operaciones practicadas por dolencias parecidas a la apendicitis, el crédito de la ejecución de la primera apendicetomía corresponde a Claudius Amyand, un cirujano del St. Georges Hospital, de Londres y adscrito al servicio de la reina Ana y los reyes Jorge I y II. En 1736 operó a un niño de 11 años de edad con una hernia escrotal y una fístula cecal. Dentro del saco herniario, Amyand encontró el apéndice perforado por un alfiler. Extirpó con éxito el apéndice y reparó la hernia.

El apéndice no se identificó como un órgano capaz de causar enfermedades hasta el siglo XIX. En 1824, Loyer-Villermay presentó un artículo ante la Royal Academy of Medicine en París. Notificó dos casos en necropsias de apendicitis e insistió en la importancia del padecimiento. En 1827, François Melier, un médico francés, expuso el trabajo de Loyer-Villermay. Comunicó seis casos de necropsia y fue el primero que sugirió la identificación de apendicitis antes de la muerte. Este trabajo no lo consideraron importante muchos médicos de la época, incluido el barón Guillaume Dupuytren. Este último pensó que la inflamación del ciego era la causa principal de la afección del cuadrante inferior derecho. Utilizó el término tiftitis o peritiftitis para describir la inflamación en el cuadrante inferior derecho. En 1839, Bright y Addison redactaron un libro de texto titulado Elementos de medicina práctico que describía los síntomas de la apendicitis e identificaba la causa principal de los procesos inflamatoria.

## PUNTOS CLAVES

1. La apendicetomía por apendicitis es la operación de emergencia más frecuente en el mundo.
2. A pesar del aumento en el uso de ecografía, la CT y la laparoscopia, el índice de diagnósticos erróneos de apendicitis permanece constante (15.3%), al igual que el índice de rotura apendicular. El porcentaje de casos mal diagnosticados de apendicitis es mucho más alto entre mujeres.
3. La apendicitis es una infección polimicrobiana, algunas series refieren hasta 14 microorganismos diferentes cultivados en pacientes con perforación. Los microorganismos principales presentes en la apendicitis aguda y en la apendicitis perforada son *Escherichia coli* y *Bacteroides fragilis*.
4. La profilaxis antibiótica es eficaz para evitar la infección posoperatoria de la herida y la formación de un absceso intra abdominal. La cobertura antibiótica se limita a 24 a 48 h en casos de apendicitis no perforada; para la perforada se recomiendan siete a 10 días de tratamiento.
5. En comparación con personas jóvenes, los ancianos con apendicitis a menudo representan un mayor problema diagnóstico por la presentación atípica, diagnóstico diferencial más amplio y dificultades para la comunicación. Estos factores contribuyen al índice alto desproporcionado de perforación que se observa en los ancianos.
6. La incidencia general de pérdida fetal después de apendicetomía es de 4% y el riesgo de parto prematuro es de 7%. Los índices de pérdida fetal son mucho más altos en mujeres con apendicitis compleja que en aquellas con apendicitis simple.

La extirpación de un apéndice normal se acompaña de un riesgo de 4% de pérdida fetal y 10% de parto prematuro.

7. "Los datos recientes sobre tumores apendiculares malignos del programa Surveillance, Epidemiology, and End Results identificaron el adenocarcinoma mucinoso como el diagnóstico histológico más frecuente, seguido por adenocarcinoma, carcinoide, carcinoma de células caliciformes y carcinoma de células en "anillo de sello".

Extradíos del cuadrante inferior derecho." Se acredita a Reginald Fitz, un profesor de anatomía patológica de Harvard, la acuñación del término apendicitis. En su destacado artículo reconoció de manera definitiva al apéndice como la causa principal de inflamación del cuadrante inferior derecho.?

La terapéutica quirúrgica inicial de la apendicitis se diseñó en especial para drenar abscesos del cuadrante inferior derecho secundarios a una perforación apendicular. Al parecer, en 1848 Hancock llevó a cabo el primer tratamiento quirúrgico de la apendicitis o peritífritis sin absceso. Cortó el peritoneo y drenó el cuadrante inferior derecho sin extirpar el apén-dice. En 1886, Krönlein publicó el primer relato de una apendicectomía por apendicitis. Sin embargo, este paciente murió dos días después de la operación. Fergus, en Canadá, efectuó la primera apendicectomía electiva en 1883.5

La persona que contribuyó más al adelanto del tratamiento de la apendicitis fue Charles McBurney. En 1889 salió a la luz en el New York Medical Journal su notable artículo en el que señalaba las indicaciones de una laparotomía temprana para el tratamiento de la apendicitis. En este trabajo se refirió al punto de McBurney como el sitio de "hipersensibilidad máxima cuando se examina con las puntas de los dedos, que se encuentra en adultos 1.25 a 5 cm adentro de la apófisis espinosa anterior derecha del iliaco en una línea trazada de ese punto hasta el ombligo. De forma subsecuente, McBurney notificó en 1894 la incisión que lleva su nombre.' Empero, más adelante el propio McBurney acreditó a McArthur la primera descripción de esta incisión. Se posee el crédito de practicar con éxito la primera apendicectomía laparoscópica en 1982.

10. El tratamiento quirúrgico de la apendicitis es uno de los mayores adelantos en salud pública de los últimos 150 años. La apendicectomía por apendicitis es la operación de urgencia que se practica más a menudo en el mundo. Además, la apendicitis es una enfermedad de jóvenes y el 40% de los casos ocurre en individuos de 10 a 29 años de edad." En 1886, Fitz señaló que la tasa de mortalidad relacionada con la apendicitis era cuando menos de 67% sin tratamiento quirúrgico.' En la actualidad, la mortalidad por apendicitis aguda publicada es menor de 1%. 12

### **Incidencia**

La tasa de apendicectomías durante la vida es de 12% en varones y 25% en mujeres y en casi 7% de todas las personas se efectúa una apendicectomía por apendicitis aguda durante el tiempo de vida. En un periodo de 10 años, de 1987 a 1997, la tasa total de apendicectomías disminuyó en forma paralela a una reducción de la apendicectomía incidental. #3 No obstante, la tasa de apendicectomías por apendicitis permanece constante: 10 por cada 10 000 pacientes al año.' La apendicitis se observa con mayor frecuencia en sujetos de la segunda a cuarta décadas de la vida, con una edad promedio de 31.3 años y una edad mediana de 22 años. Se reconoce una ligera predominancia varones: mujeres (1.21.3:10.11,13

A pesar del uso mayor de la ecografía, los estudios de tomografía por computadora (CT) y laparoscopia entre 1987 y 1997, la tasa de diagnósticos erróneos de apendicitis es aún constante (15.3%), al igual que la de la rotura apendicular. El porcentaje de diagnósticos equívocos de apendicitis es significativamente más alto en mujeres (22.2 contra 9.396). La tasa de apendicectomías negativas en mujeres en edad de

la reproducción es de 23.2% y la más alta se identifica en mujeres de 40 a 49 años de edad. La tasa de apendicectomías negativas más elevada comunicada se registra en mujeres mayores de 80 años de edad (fig. 30-2),13,14

### Etiología y patogenia

El factor etiológico predominante en la apendicitis aguda es la obstrucción de la luz. Los fecalitos son la causa común de la obstrucción apendicular. Menos frecuentes son la hipertrofia de tejido linfoide, impacto de bario por estudios radiológicos previos, tumores, semillas de verduras y frutas y parásitos intestinales. La frecuencia de obstrucción aumenta con la gravedad del proceso inflamatorio. Se reconocen fecalitos en 409 de los casos de apendicitis aguda simple, en 65% de las apendicitis gangrenosas sin rotura y en casi 90% de los pacientes con apendicitis gangrenosa con rotura.

Existe una secuencia predecible de acontecimientos que conduce a la rotura final del apéndice. La obstrucción proximal de la luz apendicular provoca una obstrucción en asa cerrada y la continuación de la secreción normal por la mucosa apendicular da lugar a una rápida distensión. La capacidad luminal del apéndice normal es de sólo 0.1 ml. Una secreción tan pequeña como de 0.5 ml de líquido en un punto distal respecto de una obstrucción eleva la presión intraluminal a 60 cmHI,O. La distensión del apéndice estimula terminaciones nerviosas de fibras viscerales aferentes de estiramiento y causa dolor vago, sordo y difuso en el abdomen medio o el epigastrio bajo. Asimismo, se estimula el peristaltismo por la distensión bastante súbita, de tal manera que al inicio del curso de la apendicitis pueden superponerse algunos cólicos al dolor visceral. La distensión aumenta por la continuación de la secreción mucosa y la multiplicación rápida de las bacterias que residen en el apéndice. La distensión de esta magnitud suele causar náuseas y vómitos reflejos, y el dolor visceral difuso se torna más intenso.

A medida que asciende la presión en el órgano, se excede la presión venosa. Se ocluyen capilares y vénulas, pero continúa el flujo arteriolar de entrada, lo que da por resultado ingurgitación y congestión vascular. El proceso inflamatorio incluye en poco tiempo la serosa del apéndice y el peritoneo parietal de la región, lo cual suscita el cambio característico del dolor hacia el cuadrante inferior derecho.

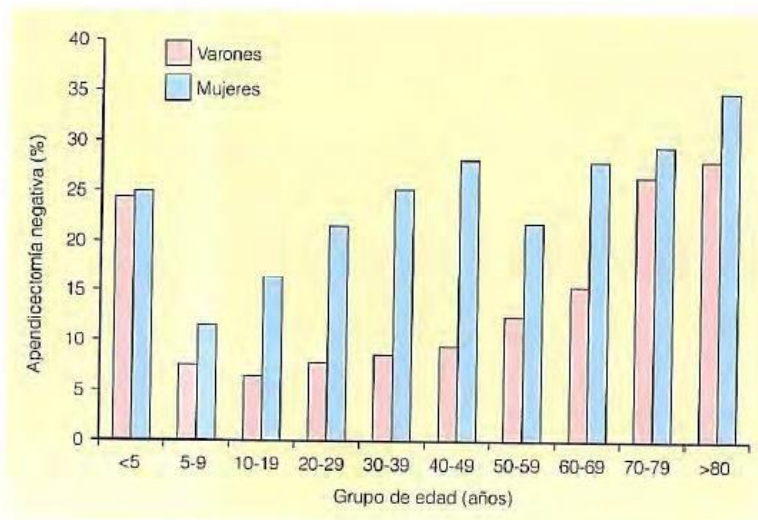


Figura 30-2. Tasa de apendicectomías negativas por grupo de edad. (Adaptada de Flum et al.<sup>13,14</sup>)

La mucosa del tubo digestivo, incluido el apéndice, es susceptible a un deterioro del riego y en consecuencia se altera temprano su integridad en el proceso, lo que permite una invasión bacteriana.

Conforme la distensión progresiva afecta primero el retorno venoso y luego el flujo de entrada arteriolar, sufre más el área con la irrigación más deficiente: se desarrollan infartos elipsoidales en el borde anti mesentérico. Al progresar la distensión, la invasión bacteriana, la alteración del riego y el infarto ocurre perforación, las más de las veces a través de una de las áreas infartadas en el borde anti mesentérico. Por lo regular, la perforación tiene lugar justo después del punto de obstrucción, no tanto en la punta por el efecto del diámetro sobre la tensión intraluminal.

Esta secuencia no es inevitable y algunos episodios de apendicitis aguda remiten en apariencia de manera espontánea. Muchos pacientes quirúrgicos en los que se encuentra de modo incidental una apendicitis aguda proporcionan un antecedente de ataques iniciales, pero menos graves, antes de la aparición del dolor en el cuadrante inferior derecho. El examen anatomopatológico de los apéndices extirpados de estos individuos muestra engrosamiento y cicatrización, que sugieren inflamación aguda cicatrizada y antigua.<sup>5</sup> La marcada relación entre el retraso en la presentación y la perforación apendicular respalda la propuesta de que la perforación apendicular es la etapa avanzada de la apendicitis aguda, pero estudios epidemiológicos recientes sugirieron que la apendicitis no perforada y perforada en realidad podrían ser enfermedades distintas.

## **Manifestaciones clínicas**

### **Sintomas**

El principal síntoma de la apendicitis aguda es el dolor abdominal. De manera característica, al inicio el dolor se centra de modo difuso en el epigastrio bajo o en el área umbilical, es moderadamente intenso y constante, en ocasiones con cólicos intermitentes superpuestos. Después de un periodo variable de 1 a 12 h, pero por lo general en el transcurso de 4 a 6 h, se localiza el dolor en el cuadrante inferior derecho. Si bien ésta es la secuencia clásica del dolor, puede variar. En algunos pacientes, el dolor de la apendicitis comienza en el cuadrante inferior derecho y permanece allí.

Las diversas situaciones anatómicas del apéndice explican muchas de las variaciones del punto principal de la fase somática del dolor. Por ejemplo, un apéndice largo con la punta inflamada en el cuadrante inferior izquierdo causa dolor en esta área; un apéndice retrocecal origina sobre todo dolor en el flanco o la espalda; un apéndice pélvico suscita en especial dolor suprapúbico y un apéndice retro ileal puede ocasionar dolor testicular, tal vez por irritación de la arteria espermática y el uréter. La mala rotación intestinal también induce patrones de dolor confusos. El componente visceral se encuentra en la localización normal, pero el componente somático se reconoce en la parte del abdomen en que se detuvo la rotación del ciego.

La apendicitis se acompaña casi siempre de anorexia. Es tan constante que debe dudarse del diagnóstico si el paciente no es anoréxico. Aunque casi 75% de los enfermos presenta vómito, no son notables ni prolongados y la mayoría de los individuos sólo vomita una o dos veces, lo cual se debe a estimulación neural y presencia de íleo.

Casi todos los sujetos proporcionan un antecedente de estreñimiento que inicia antes del dolor abdominal y muchos piensan que la defecación lo alivia. Algunos pacientes, en particular los niños, presentan diarrea de tal manera que el patrón de la función intestinal tiene poco valor en el diagnóstico diferencial.

La secuencia de presentación de los síntomas tiene una gran importancia diagnóstica diferencial. En más de 95% de los pacientes con apendicitis aguda, el primer síntoma es la anorexia, seguido de dolor abdominal y vómito (si ocurren). Cuando este último precede a la aparición del dolor, debe dudarse del diagnóstico de apendicitis.

## **CUADRO**

Microorganismos comunes que se encuentran en pacientes con apendicitis aguda

- Anaerobios
- Aerobios y facultativos
- Bacilos gramnegativos
- E coli
- Pseudomonas eruginosa
- Especies de Klebsiella
- Cocos grampositivos
- Streptococcus anginosus
  
- Otras especies de Streptococcus
- Especies de Enterococcus
- Bacilos gramnegativos
- Bacteroides fragilis
- Otras especies de Bacteroides
- Especies de Fusobacterium
- Cocos grampositivos
- Especies de Peptostreptococcus
- Bacilos grampositivos
- Especies de Clostridium

## **Signos**

Los datos físicos dependen sobre todo de la posición anatómica del apéndice inflamado y de la rotura de este cuando se examina por primera vez al paciente.

Los signos vitales cambian muy poco en una apendicitis sin complicaciones. La temperatura rara vez aumenta más de 1°C y la frecuencia del pulso es normal o apenas elevada. Los cambios de mayor magnitud indican más bien una complicación o debe considerarse otro diagnóstico.?

Por lo general, los pacientes con apendicitis prefieren colocarse en posición supina, con los muslos, en especial el derecho, hacia arriba porque cualquier movimiento acentúa el dolor. Si se les pide que se muevan, lo hacen con lentitud y cautela.



Los signos físicos habituales en el cuadrante inferior derecho se presentan cuando el apéndice inflamado se halla en la posición anterior. La hipersensibilidad máxima suele encontrarse en el punto de McBurney o cerca de él." A menudo hay hipersensibilidad de rebote directo. Además, existe hipersensibilidad de revolé referida o indirecta. Esta hipersensibilidad referida es más intensa en el cuadrante inferior derecho, lo que hace pensar en irritación peritoneal localizada.<sup>25</sup> El signo de Rovsing, dolor en el cuadrante inferior derecho cuando se ejerce presión a la palpación en el cuadrante inferior izquierdo, señala también el sitio de irritación peritoneal. La apendicitis aguda se acompaña con frecuencia de hiperestesia cutánea en el área inervada por los nervios raquídeos T10, T11 y T12 del lado derecho. En personas con apendicitis obvia, este signo es superfluo, pero en algunos casos iniciales puede ser el primer signo positivo. Se suscita hiperestesia mediante un piquete con aguja o al levantar con suavidad la piel entre los dedos índice y pulgar.

La resistencia muscular a la palpación de la pared del abdomen es más o menos paralela a la intensidad del proceso inflamatorio. Al inicio de la enfermedad, la resistencia, cuando existe, consiste sobre todo en defensa voluntaria. A medida que progresa la irritación peritoneal, aumenta el espasmo muscular y se torna involuntaria, es decir, rigidez refleja verdadera por la contracción de los músculos situados directamente abajo del peritoneo parietal inflamado.

Las variaciones anatómicas de la posición del apéndice inflamado dan lugar a datos físicos inusuales. En un apéndice retrocecal, los datos en el abdomen anterior son menos notables y la hipersensibilidad puede ser más intensa en los flancos. Cuando el apéndice inflamado pende hacia la pelvis, es posible que no existan datos abdominales y se pase por alto el diagnóstico, a menos que se examine el recto.

Conforme el dedo que explora ejerce presión en el peritoneo del fondo del saco de Douglas, se observa dolor en el área suprapúbica y dentro del recto. También puede haber signos de irritación muscular localizada. El signo del psoas indica un foco irritativo cerca del músculo. La prueba se lleva a cabo al solicitarle a los enfermos que se acuesten sobre el lado izquierdo a medida que el examinador extiende con lentitud el muslo derecho, con el estiramiento consecuente del músculo psoas iliaco. La prueba es positiva cuando la extensión causa dolor. De igual forma, una señal del obturador positiva de dolor hipogástrico al estirar el obturador interno señala irritación en la pelvis.

La prueba se efectúa mediante la rotación interna pasiva del muslo derecho flexionado con el paciente en posición supina

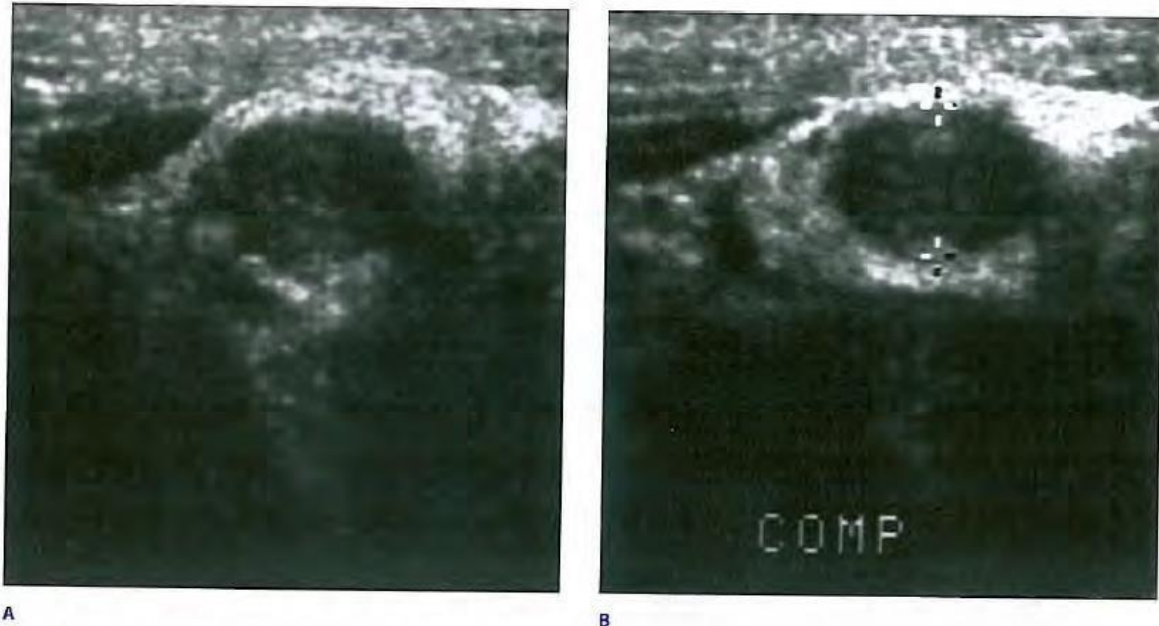
### **Datos de laboratorio**

Con frecuencia hay leucocitosis leve, que varía de 10 000 a 18 000 células/mm<sup>3</sup> en sujetos con apendicitis aguda no complicada y muchas veces se acompaña de un predominio moderado de polimorfonucleares. Sin embargo, las cuentas de glóbulos blancos son variables. Es raro que la cifra de leucocitos sea mayor de 18 000 células/mm<sup>3</sup> en la apendicitis sin complicación. Cifras de leucocitos mayores a las anteriores despiertan la posibilidad de un apéndice perforado con o sin absceso. Puede ser útil un análisis de orina para descartar las vías urinarias como fuente de infección. Aunque es posible que existan varios glóbulos blancos o rojos por irritación ureteral o vesical, como resultado de un apéndice inflamado; en la apendicitis aguda no suele observarse bacteriuria en muestras de orina obtenidas por cateterismo

26

## Estudios de imagen

Aunque se obtienen con frecuencia radiografías simples del abdomen como parte de la valoración general del paciente con un abdomen agudo, rara vez son útiles en el diagnóstico de la apendicitis aguda. No obstante, las radiografías simples pueden tener utilidad para descartar otra anomalía. En individuos con apendicitis aguda, en ocasiones se observa un patrón anormal de gas intestinal, que es un dato inespecífico. Rara vez se observa en radiografías simples la presencia de un fecalito, pero si existe, sugiere el diagnóstico. Algunas veces está indicada una radiografía del tórax para descartar dolor referido de un proceso neumónico del lóbulo inferior derecho.



**Figura 30-3.** Ecografía de una niña de 10 años de edad que presentó náusea, vómito y dolor abdominal. El apéndice medía 10,0 mm de diámetro anteroposterior máximo en las imágenes sin compresión (A) y con ella (B).

Las técnicas radiológicas adicionales incluyen enema de bario y gammagramas con leucocitos marcados con radiactividad. Si se llena el apéndice en el enema de bario, se excluye la apendicitis. Por otra parte, cuando no se llena el apéndice no es posible tomar alguna determinación.<sup>27</sup> Hasta la fecha, no se cuenta con suficiente experiencia en gammagramas con radionúclidos para estimar su utilidad.

CUADRO 30-2 Escala de Alvarado para el diagnóstico de apendicitis		
	Manifestaciones	Valor
Síntomas	Migración del dolor	1
	Anorexia	1
	Náusea/vómito	1
Signos	Hipersensibilidad en el cuadrante inferior derecho	2
	Rebote	1
	Temperatura elevada	1
Valores de laboratorio	Leucocitosis	2
	Cambio a la izquierda en la cuenta leucocítica	1
		Total de puntos 10

Por lo general se sugiere la ecografía por compresión gradual como un medio preciso para establecer el diagnóstico de apendicitis. La técnica no es cara, puede llevarse a cabo con rapidez, no requiere contraste y puede emplearse incluso en mujeres embarazadas. Desde el punto de vista eco-gráfico, se identifica el apéndice como un asa de intestino no peristáltica que termina en forma ciega y surge del ciego. Con la compresión máxima, se mide el diámetro anteroposterior del apéndice. Se considera que un gammagrama es positivo cuando se demuestra un apéndice no compresible de 6 mm o mayor en la dirección anteroposterior (fig. 30-3). La presencia de un apendicolito establece el diagnóstico. El engrosamiento de la pared del apéndice y líquido periapendicular son muy sugestivos. La demostración ecográfica de un apéndice normal, que es una estructura tubular con terminación ciega fácilmente compresible, de 5mm de diámetro o menos, excluye el diagnóstico de apendicitis aguda. El estudio no se considera concluyente si no se observa el apéndice y no hay líquido o masa peri cecales. Cuando se excluye el diagnóstico de apendicitis aguda mediante ecografía, debe solicitarse un estudio breve del resto de la cavidad

### Trastornos ginecológicos

Las enfermedades de los órganos sexuales internos femeninos que pueden diagnosticarse en forma errónea como apendicitis son las siguientes, en orden descendente de frecuencia aproximado: enfermedad pélvica inflamatoria, rotura del folículo de De Graaf, quiste o tumor ovárico torcido, endometriosis y embarazo ectópico roto.

**Enfermedad pélvica inflamatoria.** En la enfermedad pélvica inflamatoria, la infección casi siempre es bilateral, pero si se limita a la trompa de Eustaquio derecha, puede simular apendicitis aguda. Las pacientes con apendicitis aguda presentan náusea y vómito, pero sólo alrededor de 50% de las que tienen enfermedad pélvica inflamatoria. El dolor y la hipersensibilidad casi siempre tienen una localización más baja y el movimiento del cuello uterino causa un dolor muy intenso. Puede demostrarse la presencia de diplococos intracelulares en el frotis de la secreción vaginal purulenta. La proporción entre casos de apendicitis y los de enfermedad pélvica inflamatoria es baja en mujeres en la primera fase del ciclo menstrual y alta durante la fase lútea. El uso clínico cuidadoso de estas características ha disminuido al 15% la incidencia de datos negativos en la laparoscopia en mujeres jóvenes.

**Rotura del Folículo de De Graaf.** La ovulación a menudo produce derrame de una cantidad suficiente de sangre y líquido folicular para producir dolor abdominal inferior ligero y leve. Si la cantidad de líquido es más abundante de lo usual y proviene del ovario derecho, puede simular apendicitis. El dolor y la

hipersensibilidad son más bien difusos. La leucocitosis y fiebre son mínimas o nulas. Como este episodio doloroso ocurre en el punto medio del ciclo menstrual, a menudo se llama mittelschmerz.

Torsión de quiste ovárico. Los quistes serosos del ovario son frecuentes y casi siempre permanecen asintomáticos. Cuando los quistes del lado derecho se rompen o sufren torsión, las manifestaciones son similares a las de la apendicitis. Las pacientes presentan dolor, hipersensibilidad y rebote en el cuadrante inferior derecho del abdomen, fiebre y leucocitosis. Si la tumoración es palpable en la exploración física, el diagnóstico se hace con facilidad. Cuando no hay una tumoración palpable, tanto la ecografía transvaginal como la CT son diagnósticas.

La torsión amerita tratamiento quirúrgico de emergencia. Si ésta es completa o prolongada, el pedículo sufre trombosis, por lo que el ovario y la trompa uterina desarrollan gangrena y es necesaria la resección. La fuga de líquido de los quistes ováricos se resuelve en forma espontánea, pero es mejor el tratamiento no quirúrgico. 21,56-61

Rotura de embarazo ectópico. Los blastocistos pueden implantarse en la trompa de Falopio (casi siempre la porción ampollar) y en el ovario. La rotura de embarazos tubárico u ovárico derechos puede simular apendicitis. Las pacientes refieren el antecedente de irregularidades menstruales, ya sea por ausencia de uno o dos periodos o porque sólo notaron sangrado vaginal ligero. Por desgracia, las pacientes no siempre se dan cuenta que estuvieron embarazadas. La aparición de dolor en el cuadrante inferior derecho o pélvico puede ser el primer síntoma. El diagnóstico de un embarazo ectópico roto debe ser relativamente fácil. Es característica la presencia de una tumoración pélvica y niveles altos de gonadotropina coriónica.

Aunque el recuento de leucocitos se eleva un poco (hasta cerca de 14 000 células/mm<sup>3</sup>), el hematocrito cae como consecuencia de la hemorragia intra abdominal. La exploración vaginal revela movimiento cervical y sensibilidad del anexo; se puede establecer un diagnóstico definitivo con colpocentesis. La presencia de sangre y en especial de tejido deciduo es patognomónica. El tratamiento del embarazo ectópico roto es la intervención quirúrgica urgente.

### **Gastroenteritis aguda**

La gastroenteritis aguda es común en la niñez, pero a menudo es fácil diferenciarla de la apendicitis. La gastroenteritis se caracteriza por diarrea

profusa, náusea y vómito. Los cólicos abdominales con aumento de peristalsis preceden a las evacuaciones acuosas. El abdomen está relajado entre los cólicos y no hay signos de localización. Los resultados de laboratorio varían según la causa específica.

### **Otros trastornos intestinales**

Diverticulitis de Meckel. La diverticulitis de Meckel produce un cuadro clínico similar a la apendicitis aguda. El divertículo de Meckel se localiza en los 60 cm distales del ileon. La inflamación de esta lesión se relaciona con las mismas complicaciones que la apendicitis y requiere el mismo tratamiento: intervención quirúrgica pronta. La resección del íleon donde se sitúa el divertículo con anastomosis termino terminal casi siempre puede hacerse a través de una incisión de McBurney, prolongada en caso necesario, o por vía laparoscópica.

Enteritis de Crohn. Las manifestaciones de la enteritis regional aguda (fiebre, dolor e hipersensibilidad en el cuadrante inferior derecho y leucocitosis) a menudo simulan apendicitis aguda. La presencia de diarrea y la ausencia de anorexia, náusea y vómito a menudo favorecen el diagnóstico de enteritis, pero esto no es suficiente para descartar la apendicitis aguda.

En un porcentaje considerable de pacientes con enteritis regional crónica, el diagnóstico se hace al momento de la intervención quirúrgica por supuesta apendicitis aguda. En casos de inflamación aguda del íleon distal sin compromiso cecal y con apéndice normal, está indicada la apendicectomía. La progresión a ileitis de Crohn crónica es infrecuente.

Lesiones colónicas. A veces es imposible distinguir la diverticulitis, o un carcinoma perforado del ciego o de la porción del sigmoide que se encuentra al lado derecho de la apendicitis. Estas entidades deben considerarse en pacientes de edad avanzada. La CT a menudo ayuda a establecer el diagnóstico en pacientes geriátricos con dolor en el cuadrante inferior derecho y cuadros clínicos atípicos.

Es probable que la inflamación de los apéndices epiglóxicos se deba al infarto de éstos causada por torsión. Los síntomas pueden ser mínimos o puede haber dolor abdominal continuo en el área correspondiente al contorno del colon que dura varios días. Pocas veces se desplaza el dolor y no hay una secuencia diagnóstica de síntomas. El paciente no se ve enfermo, la náusea y el vómito son inusuales y casi siempre conserva el apetito. Es usual la hipersensibilidad localizada sobre el sitio y a menudo se acompaña de rebote sin rigidez. En 25% de los casos publicados, el dolor persiste o recurre hasta que se extirpa el apéndice epiglóxico afectado.

## **Otras enfermedades**

Las enfermedades o trastornos no mencionados en las secciones previas que deben considerarse en el diagnóstico diferencial incluyen perforaciones intestinales por cuerpo extraño, obstrucción intestinal de asa cerrada, infarto mesentérico, pleuritis inferior derecha, colecistitis aguda, pancreatitis aguda, hematoma de la pared abdominal, epididimitis, torsión testicular, infección urinaria, cálculo ureteral, peritonitis primaria y púrpura de Henoch-Schönlein.

## **Apendicitis aguda en niños**

Es más difícil el diagnóstico de apendicitis aguda en niños pequeños que en adultos. Los factores que contribuyen a ello incluyen incapacidad de los niños pequeños para responder un interrogatorio preciso, retraso del diagnóstico por los padres y los médicos y la frecuencia de molestias gastrointestinales en estos pacientes. \* En niños, los datos de la exploración física de hipersensibilidad máxima en el cuadrante inferior derecho, la incapacidad para caminar o el cojeo durante la marcha, y el dolor con la percusión, tos y saltos tienen la mayor sensibilidad para apendicitis.<sup>63</sup>

La progresión más rápida a rotura y la incapacidad del epiplón mayor subdesarrollado para contener una rotura provocan tasas de morbilidad considerables en estos casos. Los niños menores de cinco años de edad tienen una tasa de apendicectomía negativa de 25% y perforación apendicular de 45%. Dichas tasas pueden compararse con apendicectomía negativa menor de 10% y perforación del apéndice de 20% en individuos de cinco a 12 años de edad.<sup>13,14</sup> La incidencia de complicaciones mayores después de la apendicectomía en niños se correlaciona con la rotura.

La tasa de infecciones de la herida después del tratamiento de una apendicitis no perforada en niños es de 2.8% contra 11% después del tratamiento de una apendicitis perforada. También es más elevada la incidencia de absceso intraabdominal después del tratamiento de una apendicitis perforada en comparación con los casos no perforados (6% contra 3%). El régimen terapéutico de la apendicitis perforada incluye apendicectomía inmediata e irrigación de la cavidad peritoneal. La protección con antibióticos se limita a 24 a 48 h en casos de apendicitis no perforada.

Para este tipo de apendicitis suelen aplicarse antibióticos IV hasta que se normalizan las cifras de glóbulos blancos y el paciente no manifieste fiebre durante 24 h. La irrigación de la cavidad.

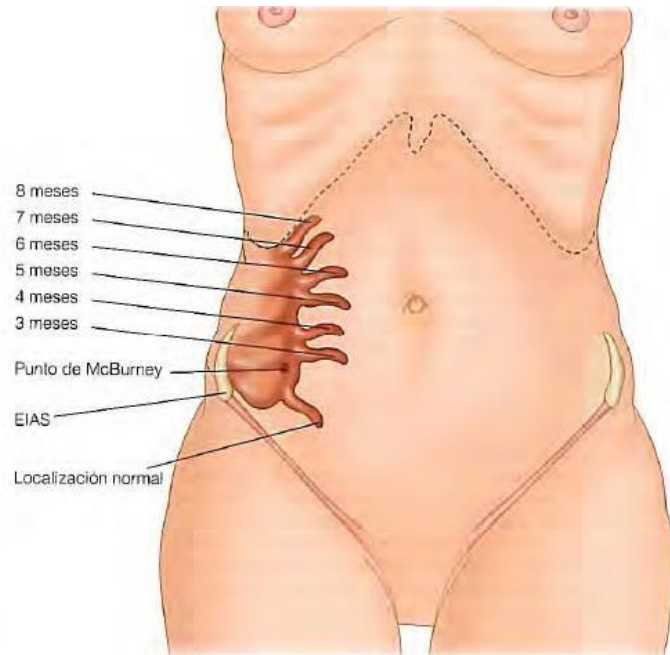
### **Apendicitis aguda durante el embarazo**

La apendicitis es la enfermedad extrauterina que se presenta con mayor frecuencia durante el embarazo y que requiere tratamiento quirúrgico. La incidencia se aproxima a 1 en 766 gestaciones. Puede presentarse la apendicitis aguda en cualquier época del embarazo. El índice general de apendicectomía negativa durante el embarazo es cercano a 25% y parece más alto que el observado en mujeres no embarazadas.<sup>68,69</sup> Se observa un índice más alto de apendicectomía negativa en el segundo trimestre y el índice más bajo en el último. La diversidad del cuadro clínico y la dificultad para hacer el diagnóstico de apendicitis aguda en las embarazadas están bien establecidas. Esto ocurre sobre todo a finales del segundo trimestre y durante el tercero, cuando los síntomas abdominales a veces se consideran relacionados con el embarazo. Además, durante esta etapa hay cambios anatómicos en el apéndice (fig. 30-7) y aumento de la laxitud abdominal que complica aún más la valoración clínica. No existe relación entre la apendicectomía y la fertilidad subsiguiente.

Debe sospecharse apendicitis en el embarazo cuando la mujer se queja de dolor abdominal nuevo. El signo más consistente en la apendicitis aguda durante el embarazo es el dolor en la parte derecha del abdomen. El 74% de las pacientes refiere dolor en el cuadrante inferior derecho,

La diferencia entre el embarazo temprano y tardío. Sólo 57% de las pacientes presenta el antecedente clásico de dolor periumbilical difuso que migra al cuadrante inferior derecho. Las pruebas de laboratorio no ayudan a establecer el diagnóstico de apendicitis aguda durante el embarazo. La leucocitosis fisiológica del embarazo se ha definido como cifras de hasta 16 000 células/mm<sup>3</sup>. En una serie, sólo 38% de las pacientes con apendicitis tenía un recuento de leucocitos mayor de 16 000/mm<sup>3</sup>. Datos recientes sugieren que la incidencia de apendicitis perforada o compleja no aumenta en las embarazadas.

Cuando hay duda sobre el diagnóstico, la ecografía abdominal puede ser de utilidad. Otra opción es la imagen por resonancia magnética, que no tiene efectos nocivos en el feto. El American College of Radiology recomienda el uso de técnicas de radiación ionizante para obtener imágenes frontales en embarazadas.<sup>7</sup> En casos dudosos se sugiere la laparoscopia, sobre todo en etapas tempranas del embarazo, aunque la apendicectomía laparoscópica se relaciona con aumento en las complicaciones relacionadas con el embarazo. En un análisis de resultados en California que utilizó bases de datos administrativas, se encontró que la laparoscopia se relaciona con un aumento de 2.31 en la probabilidad de pérdida fetal en comparación con la cirugía abierta.



**Figura 30-7.** Localización del apéndice durante el embarazo. EIAS, espinia iliaca anterosuperior. (Reproducida con autorización de Metcalf A: *The appendix*. En: Corson JD, Williamson RCN [eds]: *Surgery*. London: Mosby, 2001.)

La incidencia general de pérdida fetal después de la apendicectomía es de 4% y el riesgo de parto prematuro es de 7%. Los índices de pérdida fetal son mucho más altos en mujeres con apendicitis complicada que en aquellas con apendicectomía negativa o con apendicitis simple. Es importante señalar que una apendicectomía negativa no es un procedimiento benigno. La extirpación del apéndice normal conlleva un riesgo de 4% de pérdida fetal y uno de 10% para parto prematuro. La mortalidad materna después de la apendicectomía es rarísima (0.03%). Como la incidencia de rotura apendicular es similar en mujeres embarazadas y no embarazadas y como la mortalidad materna es tan baja, parece que la mayor oportunidad de mejorar los pronósticos fetales es mejorar la exactitud diagnóstica y reducir el índice de apendicectomía negativa.

### **Apendicitis en pacientes con sida o infección por VIH**

La incidencia de apendicitis aguda en individuos infectados por VIH publicada es de 0.5%. Es más elevada que la incidencia de 0.1 a 0.2% notificada para la población general. La presentación de la apendicitis aguda en personas con infección por VIH es similar a la de enfermos no infectados.

Casi todos los sujetos con infección por VIH y apendicitis presentan fiebre, dolor periumbilical irradiado al cuadrante inferior derecho (91%), hipersensibilidad en el cuadrante inferior derecho (91%) e hipersensibilidad de rebote (74%). Los pacientes con infección por VIH no muestran leucocitosis absoluta; empero, cuando se dispone de una cuenta basal de leucocitos, casi todos los enfermos infectados por VIH y apendicitis muestran leucocitosis relativa.

Al parecer, en pacientes con infección por VIH es mayor el riesgo de rotura apendicular. En una serie grande de enfermos con infección por VIH en los que se practicó una apendicetomía por posible apendicitis, en 43% se encontró en la laparotomía apendicitis perforada.\* Es posible que el riesgo mayor de rotura apendicular se relacione con el retraso de la presentación que se observa en esta población.<sup>727</sup> Los informes indican que la duración media de los síntomas antes de llegar a la sala de urgencias es mayor en sujetos infectados con VIH y más de 60% de ellos refiere que los síntomas

perduraron más de 24 h.?? En las series iniciales es posible que el retraso considerable para la hospitalización contribuyera a las grandes tasas de rotura.?? No obstante, con el conocimiento mayor del dolor abdominal en personas con infección por VIH, son menos frecuentes los retrasos para la hospitalización.72.75 Una cifra baja de CD4 también se acompaña de un incremento de la rotura apendicular. En una serie grande, los individuos con apéndices intactos tuvieron cifras de CD4 de 158.75 ± 47 células/mm<sup>3</sup> en comparación con 94.5 ± 32 células/mm<sup>3</sup> en pacientes con rotura apendicular.?

El diagnóstico diferencial de dolor en el cuadrante inferior derecho es más amplio en personas infectadas por VIH en comparación con la población general. Además de los padecimientos que se comentan en otra parte de este capítulo, es necesario considerar las infecciones oportunistas como posibles causas de dolor en el cuadrante inferior derecho.??2.75 Estas infecciones oportunistas incluyen citomegalovirus (CMV), sarcoma de Kaposi, tuberculosis, linfoma y otras causas de colitis infecciosa. La infección por CMV puede observarse en cualquier parte del tubo digestivo. Los CMV ocasionan una vasculitis de vasos sanguíneos en la submucosa del intestino que conduce a trombosis. Se presenta isquemia de la mucosa que provoca ulceración, gangrena de la pared intestinal y perforación. La peritonitis espontánea puede deberse a patógenos oportunistas como CMV, *Mycobacterium avium* intracellulare, *M. tuberculosis*, *Cryptococcus neoformans* y *Strongyloides*. El sarcoma de Kaposi y el linfoma no Hodgkin pueden presentarse con dolor y una masa en el cuadrante inferior derecho. En individuos infectados por VIH ocurre con mayor frecuencia colitis viral y bacteriana respecto de la población general. En enfermos infectados por VIH que presentan dolor en el cuadrante inferior del lado derecho siempre debe considerarse colitis. Asimismo, en el diagnóstico diferencial de dolor en el cuadrante inferior derecho en pacientes con infección por VIH debe considerarse enterocolitis neutropénica (tiflitis).

Cuando se valora a cualquier paciente con dolor en el cuadrante inferior derecho es importante obtener un interrogatorio y examen físico completos. En enfermos infectados por VIH y signos y síntomas habituales de apendicitis está indicada una apendicectomía inmediata. En personas con diarrea como síntoma notable, se justifica una colonoscopia. En pacientes con hallazgos equívocos, a menudo es útil una CT. Casi todos los datos patológicos que se identifican en individuo infectados por VIH, en los que se practica una apendicectomía por presunta apendicitis, son típicos.

El porcentaje de apendicectomías negativas es de 5 a 10%. Sin embargo, hasta 25% de los sujetos evidencia en los especímenes quirúrgicos entidades relacionadas con sida, incluidos CMV, sarcoma de Kaposi y complejo *M. avium* intracellulare.

En un estudio retrospectivo de 77 pacientes con infección por VIH de 1988 a 1995, la tasa de mortalidad a 30 días en quienes se llevó a cabo una apendicectomía fue de 9.1%.?? En series más recientes, la mortalidad publicada en este grupo de personas es de 0.96.75 Las tasas de morbilidad en individuo con infección por VIH y apendicitis no perforada son similares a las observadas en la población general. Al parecer, las tasas de morbilidad posoperatorias son más altas en infectados por VIH con apendicitis perforada. Además, el tiempo de hospitalización en estos infectados por apéndice, VIH en los que se practicó una apendicetomía es el doble que el de la población general. 72,75 a la fecha no se han



publicado estudios sobre la participación de la apendicectomía laparoscópica en la población infectada por VIH.

## **Tratamiento**

A pesar del advenimiento de modalidades diagnósticas más complicadas, no debe minimizarse la importancia de la intervención quirúrgica temprana. Una vez que se decide operar por posible apendicitis aguda, debe prepararse al paciente para la cirugía. Se debe asegurar la hidratación adecuada, corregir anomalías electrolíticas y abordar padecimientos cardíacos, pulmonares y renales preexistentes. Un metaanálisis grande demostró la eficacia de los antibióticos preoperatorios para disminuir las complicaciones infecciosas en la apendicitis." Casi todos los cirujanos administran de manera sistemática antibióticos a todos los pacientes con sospecha de apendicitis. Cuando se encuentra apendicitis aguda simple, no tiene ningún beneficio prolongar la protección con antibióticos después de 24 h. Si se identifica apendicitis perforada o gangrenosa, se continúan los antibióticos hasta que el sujeto no tenga fiebre y la cuenta de leucocitos sea normal. En infecciones intraabdominales del tubo digestivo de gravedad leve a moderada, la Surgical Infection Society recomienda el tratamiento con un fármaco, como cefoxitina, cefotetán o ticarcilina y ácido clavulánico. En infecciones más graves está indicado un régimen con un fármaco único mediante carbapenémicos o tratamiento combinado con una cefalosporina de tercera generación, monobactam o un amino-glucósido, además de protección contra anaerobios con clindamicina o metronidazol.<sup>21</sup> Las recomendaciones son similares a las de los niños.

## **Apendicectomía abierta**

En individuos con sospecha de apendicitis casi todos los cirujanos practican una incisión de McBurney (oblicua) o Rocky-Davis (transversal) en el cuadrante inferior derecho en la que se divide el músculo. La incisión debe centrarse en cualquier punto de hipersensibilidad máxima o una masa palpable. Cuando se sospecha un absceso es imprescindible una incisión colocada lateralmente para permitir el drenaje retroperitoneal y evitar la contaminación generalizada de la cavidad peritoneal. Si existe duda en cuanto al diagnóstico, se recomienda una incisión más baja en la línea media para permitir un examen más extenso de la cavidad peritoneal. Esto es en especial importante en personas de edad avanzada con posible afección maligna o diverticulitis.

Para localizar el apéndice pueden aplicarse varias técnicas. Debido a que suele ser visible el ciego dentro de la incisión, puede seguirse la convergencia de las tenías hasta la base del apéndice. Un movimiento de barrido desde afuera hacia la línea media contribuye a llevar la punta del apéndice al campo quirúrgico. Algunas veces se requiere un desplazamiento limitado del ciego para favorecer una mejor visualización. Una vez que se identifica el apéndice, se disecciona con el corte del meso apéndice, teniendo cuidado de ligar con seguridad la arteria apendicular.

El muñón del apéndice puede tratarse mediante ligadura simple o liga-dura e inversión con una sutura en bolsa de tabaco o en Z. En tanto sea viable con claridad el muñón y no esté afectada la base del ciego por el proceso inflamatorio, es posible ligar con seguridad el muñón con un material no absorbible. Con frecuencia se oblitera la mucosa para evitar que se forme un mucocelo. Se irriga la cavidad peritoneal y se cierra la herida por planos. Cuando se encuentra perforación o gangrena en adultos, deben dejarse abiertos la piel y el tejido subcutáneos y permitir que cicatricen por segunda intención o cerrarse cuatro a cinco días más tarde en un cierre primario tardío. En niños, que a menudo tienen poca grasa subcutánea, el cierre primario de la herida no eleva la incidencia de infección de la misma.

Cuando no se encuentra apendicitis, es necesario llevar a cabo una búsqueda metódica para el diagnóstico alternativo. Deben inspeccionarse primero el ciego y el mesenterio y luego se examina el intestino delgado en forma retrógrada, primero la válvula ileocecal y luego se extiende cuando menos 30 cm. En mujeres es necesario poner atención especial a los órganos pélvicos. También debe intentarse examinar el contenido del abdomen alto. Debe enviarse líquido peritoneal para tinción de Gram y cultivo. Cuando se encuentra líquido purulento es imprescindible identificar el origen. Si está indicada una valoración más amplia de la porción más baja del abdomen, es aceptable extender la incisión hacia la línea media (Fowler-Weir), con sección de la vaina anterior y posterior del recto.

Si se encuentra afección en abdomen alto, se cierra la incisión en el cuadrante inferior derecho y se traza una incisión apropiada en la línea media Superior."

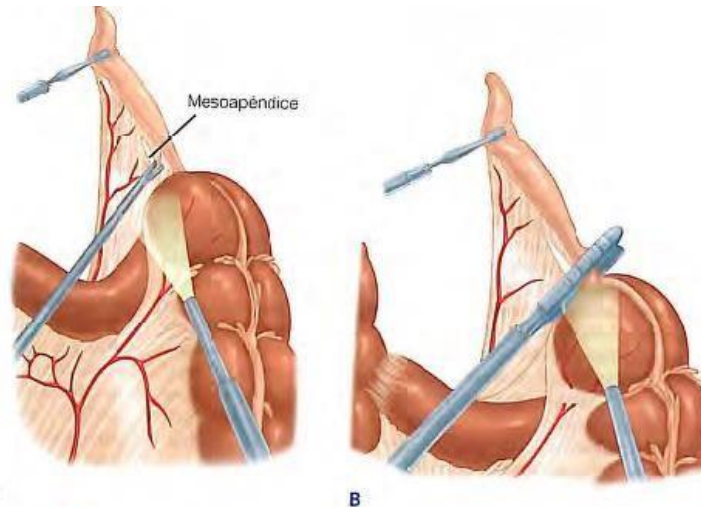
### **Apendicectomía laparoscópica**

Se notificó por primera vez el éxito de la apendicetomía laparoscópica en 1983, varios años antes de la primera colecistectomía laparoscópica. Sin embargo, el método laparoscópico para la apendicetomía no se aplicó con amplitud hasta después del éxito de la colecistectomía laparoscópica. Esto pudo deberse al hecho de que la apendicectomía, por su incisión pequeña, ya es una forma quirúrgica de acceso mínimo.

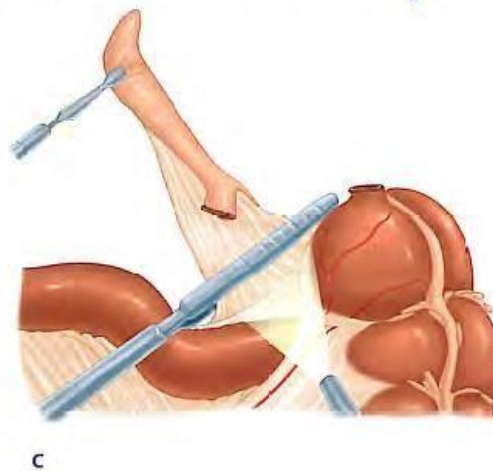
La apendicectomía laparoscópica se practica bajo anestesia general. Se colocan sondas nasogástrica y urinaria antes de obtener un neumoperitoneo. Por lo regular, la apendicetomía laparoscópica requiere tres puertos.

En ocasiones se necesitan cuatro para disecar un apéndice retrocecal. El cirujano se coloca a la izquierda del enfermo. Se requiere un ayudante para operar la cámara. Se coloca un trocar en el ombligo (10 mm), con un segundo trocar en posición suprapúbica. Algunos cirujanos instalan un segundo puerto en el cuadrante inferior izquierdo. El trocar suprapúbico es de 10 o 12 mm, según sea la engrapadora lineal que se utilice. La colocación del tercer trocar (5 mm) es variable y casi siempre se instala en el cuadrante inferior izquierdo, el epigastrio o el cuadrante superior derecho.

La colocación se basa en la localización del apéndice y la preferencia del cirujano. Al inicio se explora el abdomen para excluir otra anomalía. Se identifica el apéndice si se sigue la tenia anterior hasta su base. La disección en la base del apéndice permite que el cirujano cree una ventana entre el mesenterio y la base del apéndice (fig. 30-8A). A continuación, se aseguran y cortan por separado el mesenterio y la base del apéndice. Cuando está afectado el meso apéndice por el proceso inflamatorio, suele ser mejor cortar el apéndice primero con una engrapadora lineal y a continuación el meso apéndice inmediatamente adyacente al apéndice con pinza, electro-cauterio, bisturí armónico o engrapadoras (fig. 30-8B y C). No se invierte la base del apéndice. Se extrae el apéndice de la cavidad abdominal a través del sitio de un trocar dentro de una bolsa para recuperación. Es necesario valorar la hemostasia de la base del apéndice y el meso apéndice. Debe irrigarse el cuadrante inferior derecho. Se quitan los trocares bajo visión directa.



**Figura 30-9.** Resección laparoscópica del apéndice. En ocasiones, cuando están inflamados en extremo el apéndice y el mesoapéndice, es más fácil cortar el primero en su base antes de seccionar el segundo. **A.** Se crea una ventana en el mesoapéndice cerca de la base del apéndice. **B.** A continuación se utiliza una engrapadora lineal para cortar el apéndice en su base. **C.** Por último, puede cortarse con facilidad el mesoapéndice con la engrapadora lineal. (Reproducida con autorización de Ortega JM, Ricardo AE. *Surgery of the appendix and colon*. En: Moody FG [ed]. *Atlas of Ambulatory Surgery*. Philadelphia: WB Saunders, 1999.)



Aún hay controversia sobre la utilidad de la apendicectomía laparoscópica como tratamiento de la apendicitis aguda. Es posible que los cirujanos estén renuentes a practicar una nueva técnica porque ya se ha comprobado que el método abierto convencional es simple y eficaz. Varios artículos revisados comparan la apendicectomía laparoscópica y abierta e incluyen más de 20 estudios clínicos controlados y con asignación al azar y seis metaanálisis.<sup>61,77,80-84</sup> La calidad total de estos estudios clínicos controlados y con asignación al azar se limitó porque los pacientes y los cirujanos conocían la modalidad del tratamiento utilizado. Tampoco se realizó un análisis del tamaño de la muestra antes del estudio para los resultados finales valorados.<sup>TM1</sup> El metaanálisis más grande que comparó la apendicectomía abierta con la laparoscópica incluyó 47 estudios, 39 de los cuales se realizaron en pacientes adultos. Este análisis demostró que la duración de la operación y los costos de ella fueron más altos en la apendicectomía laparoscópica que en la abierta. Las infecciones de la herida fueron la mitad de probables después de la apendicectomía laparoscópica respecto de la abierta. Sin embargo, fueron tres veces más frecuentes los abscesos intra abdominales después de la apendicectomía laparoscópica.

El principal beneficio de la apendicectomía laparoscópica es la disminución de dolor posoperatorio. El dolor que informaron los pacientes el primer día, después de este tipo de intervención fue menor en grado notable. Sin embargo, la diferencia es de sólo 8 en una escala análoga visual de 100 puntos. Esta diferencia es inferior al nivel del dolor que puede percibir un sujeto promedio. Asimismo, el tiempo de hospitalización es menor desde el punto estadístico después de una apendicectomía laparoscópica.

No obstante, en casi todos los estudios esta diferencia es menor de un día.<sup>54,77</sup> Al parecer, el determinante más importante del tiempo de hospitalización después de la apendicectomía es la anomalía en la operación, de manera específica cuando un individuo tiene apendicitis perforada o no perforada. En casi todos los estudios, la apendicectomía laparoscópica se acompañó de un periodo más corto antes de regresar a la actividad normal, el trabajo y los deportes.<sup>61,77,80</sup> Si Pese a ello, es posible que tenga un efecto considerable el sesgo del tratamiento y los sujetos. Aunque casi todos los estudios se efectuaron en adultos, se obtuvieron datos similares en niños.

Al parecer, la apendicectomía laparoscópica tiene muy poco beneficio en comparación con la abierta en varones delgados de 15 a 45 años. En estas personas el diagnóstico es casi siempre directo. La apendicectomía abierta se acompañó de resultados sobresalientes durante varias décadas. En estos enfermos debe considerarse la apendicectomía laparoscópica como una opción, con base en la preferencia del cirujano y del paciente. La apendicectomía laparoscópica puede ser beneficiosa en sujetos obesos en quienes es difícil obtener el acceso adecuado a través de una incisión pequeña en el cuadrante inferior derecho. En un estudio retrospectivo de 116 pacientes con un índice de masa corporal medio de 35, la estancia posoperatoria en el hospital fue mucho más corta en el grupo que se sometió a apendicectomía laparoscópica y hubo menos heridas abiertas. En todos los pacientes obesos en los que el procedimiento se completó por vía laparoscópica, las incisiones cerraron por primera intención, Antibióticos como tratamiento definitivo

El tratamiento acostumbrado de la apendicitis aguda hace énfasis en la intervención quirúrgica de urgencia. Esta estrategia se ha basado en la teoría de que, con el tiempo, la apendicitis simple progresa a la perforación, con aumentos consecuentes en la morbilidad y mortalidad. En consecuencia, se ha aceptado un índice relativamente alto de apendicectomías negativas para evitar la posibilidad de avance hasta la perforación. Los datos recientes sugieren que la apendicitis aguda y la apendicitis aguda con perforación pueden ser entidades patológicas separadas con fisiopatología distintiva. Un análisis de series temporales realizado en un conjunto de datos de 25 años no encontró una relación negativa significativa entre los índices de apendicectomía negativa y la perforación.<sup>17</sup> Un estudio que analizó el tiempo hasta la intervención quirúrgica y la perforación demostró que el riesgo de rotura es mínimo en las 36h siguientes al inicio de los síntomas. Después de este punto, existe un riesgo aproximado de 59 de rotura en cada periodo subsiguiente de 12 h. Sin embargo, en muchos pacientes la enfermedad tiene una evolución indolente. En un estudio, 10 de 18 pacientes que no se sometieron a cirugía durante seis días o más después del inicio de los síntomas no presentaron rotura.

Muchos trastornos abdominales agudos, como la diverticulitis aguda y la colecistitis aguda se tratan con cirugía urgente, pero no de emergencia.

Además, la evidencia de personal submarino que desarrolla apendicitis sugiere que el tratamiento no quirúrgico es una opción viable. Los marineros que desarrollan apendicitis mientras están estacionados en submarinos no tienen acceso a atención quirúrgica pronta. Se tratan en forma exitosa con antibióticos y líquidos días a semanas después del ataque inicial hasta que la nave puede regresar a la superficie y se le transfiere a un hospital para su atención.

Ya se completó un estudio con asignación al azar que comparó el tratamiento antibiótico con la apendicectomía inmediata. Doscientos cincuenta y dos varones de 18 a 50 años de edad con diagnóstico presuntivo de apendicitis se incluyeron en el estudio entre marzo de 1996 y junio de 1999.

Los pacientes asignados al azar para recibir tratamiento antibiótico se sometían a apendicectomía si los síntomas no mejoraban en las primeras 24 h. Los participantes se valoraron después de una semana, a las seis semanas y al primer año. Se encontró apendicitis aguda en 97% de los 124 pacientes asignados al azar para intervención quirúrgica. Seis pacientes (5%) tenían perforación apendicular. El índice de complicaciones en el grupo quirúrgico fue 14% (17 de 124). De los 128 pacientes incluidos en el grupo con antibiótico, 15 (12%) se sometieron a cirugía en las primeras 24 h por falta de mejoría sintomática y peritonitis local aparente. En la operación, se observó que siete pacientes (5%) tenían perforación. El índice de recurrencia en el primer año fue de 15% (16 pacientes) en el grupo tratado con antibióticos. En cinco de estos pacientes se encontró perforación apendicular en la operación.<sup>3?</sup> Aunque al principio con base en estos datos parece que el uso de antibióticos solos puede ser un tratamiento razonable para la apendicitis aguda, existen varios aspectos que deben tomarse en cuenta. Primero, este estudio incluyó sólo varones de 18 a 50 años de edad y es posible que no tenga una aplicación amplia a todos los pacientes con apendicitis, sobre todo las poblaciones con altos índices de perforación conocidos. Segundo, la incidencia de perforación fue de 9% en el grupo con antibiótico cuando se considera a los pacientes que ameritaron cirugía tanto en situación aguda como tardía. Esto resulta desfavorable al compararlo con el índice de perforación de 5% entre los sujetos operados de inmediato. Además, el seguimiento del estudio fue de sólo un año, lo cual sugiere que los pacientes que sólo recibieron tratamiento antibiótico todavía tienen riesgo de desarrollar apendicitis. Por último, cuando los pacientes se tratan con antibióticos solos es posible que se retrasen diagnósticos patológicos significativos, como carcinoide o carcinoma.

Como no hay pruebas de laboratorio o clínicas que permitan distinguir en forma confiable a los pacientes cuya apendicitis es susceptible de tratamiento conservador, la cirugía se mantiene como la norma de atención para personas con apendicitis aguda.

### **Apendicectomía de intervalo**

El algoritmo aceptado para el tratamiento de la apendicitis que se acompaña de una masa palpable o comprobada por medios radiológicos (absceso o flemón) es un tratamiento conservador con una apendicectomía de intervalo seis a 10 semanas después. Esta técnica suele ser muy útil y proporciona tasas de morbilidad y mortalidad mucho más bajas que la apendicectomía inmediata. Por desgracia, esta modalidad se acompaña de un gasto adicional y hospitalizaciones más prolongadas (ocho a 13 contra tres a cinco días).?

El tratamiento inicial consiste en antibióticos intravenosos y reposo intestinal. Si bien es eficaz, existe una tasa de fracasos de 9 a 15%, con necesidad de intervención quirúrgica tres a cinco días después de presentarse el cuadro. El drenaje percutáneo o quirúrgico de los abscesos no se consideró un fracaso del tratamiento conservador.

Aunque a menudo se realiza la segunda etapa de este plan terapéutico (la apendicectomía de intervalo) hay dudas sobre la necesidad de una operación subsecuente. El principal argumento contra la apendicectomía de intervalo es que alrededor de 50% de los pacientes tratados de manera conservadora nunca evidencia manifestaciones de apendicitis y quienes las desarrollan pueden tratarse por lo general sin medidas quirúrgicas.

Además, en 20 a 50% de los casos es normal el examen anatomopatológico del apéndice resecado.

Por otra parte, los datos apoyan con claridad la necesidad de una apendicectomía de intervalo. En una serie prospectiva, 19 de 48 pacientes

(4096) tratados con éxito en forma conservadora requirieron una apendicectomía antes (4.3 semanas) de las 10 semanas planeadas por brotes de apendicitis." En total, la tasa promedio de fracaso tardío como consecuencia de una enfermedad aguda es de 20%. Un 14% adicional de los individuos continúa con dolor en el cuadrante inferior derecho, o lo presenta de nueva cuenta. Aunque algunas veces el apéndice puede ser normal en el plano anatomopatológico, en 80% de los enfermos se encuentran abscesos y adherencias peri apendiculares persistentes. Además, casi 50% muestra pruebas histológicas de inflamación en el órgano. También se han detectado varias neoplasias en los apéndices resecaos, incluso en los de niños.

Existe cierta controversia acerca de la programación de la apendicectomía de intervalo. Es posible que se requiera en un momento tan temprano como tres semanas después del tratamiento conservador. Dos tercios de los casos de apendicitis recurrente ocurren en el transcurso de dos años y es el límite extremo. La apendicectomía de intervalo se acompaña de una tasa de morbilidad de 3% o menor y una hospitalización de uno a tres días.

En fecha reciente se utiliza ya el método laparoscópico y ha tenido éxito en 68% de los procedimientos.? En un estudio más reciente en niños, la apendicectomía de intervalo se realizó con éxito mediante laparoscopia en los 35 pacientes."

### **Pronóstico**

En Estados Unidos disminuyó de manera constante la mortalidad por apendicitis de una tasa de 9.9 por 100 000 en 1939 a 0.2 por 100 000 hoy en día. Entre los factores que influyeron se encuentran los adelantos de la anestesia, antibióticos, líquidos intravenosos y hemoderivados. Los principales factores de la mortalidad son la posible ocurrencia de rotura antes del tratamiento quirúrgico y la edad del paciente. La tasa total de mortalidad en la apendicitis aguda con rotura es de casi 1%; pero en personas de edad avanzada es de alrededor de 596, cinco veces mayor respecto de la tasa total. Por lo regular, la muerte se atribuye a septicemia no controlada: peritonitis, abscesos intraabdominales o septicemia por gramnegativos.

### **La embolia pulmonar aún provoca algunas muertes.**

Las tasas de morbilidad son similares a las de mortalidad y se incrementan de manera significativa por rotura del apéndice y en menor grado por la edad avanzada. En un informe se notificaron complicaciones en 39 de los pacientes con apendicitis no perforada y en 47% de los enfermos con perforaciones. Casi todas las complicaciones tempranas de importancia fueron sépticas e incluyeron absceso e infección de la herida. Es común esta última pero casi siempre se limita a los tejidos subcutáneos y responde pronto al drenaje de la herida, para el cual se abre de nueva cuenta la incisión en la piel. La infección de la herida predispone a un sujeto a su dehiscencia. Es importante el tipo de incisión; rara vez hay dehiscencia en una incisión de McBurney.

La incidencia de abscesos intraabdominales secundarios a contaminación peritoneal por apendicitis gangrenosa o perforada disminuyó de forma notable desde que se introdujeron antibióticos potentes. Los sitios de predilección de abscesos son la fosa apendicular, el saco de Douglas, el espacio sub

hepático y el área que media entre las asas intestinales. Estas últimas suelen ser múltiples. En un absceso que abulta al recto es preferible el drenaje transrectal.

La fístula fecal es una complicación molesta, si bien no en particular peligrosa de la apendicectomía, que puede deberse a esfacelo de la porción del ciego dentro de una sutura constrictora en bolsa de tabaco, deslizamiento de una ligadura de un muñón apendicular atado, pero no invertido o necrosis de un absceso que incluye al ciego.

Es posible que haya obstrucción intestinal, primero paralítica y que en ocasiones progresa a la obstrucción mecánica, con peritonitis que se resuelve con lentitud y abscesos loculados y formación profusa de adherencias. Son muy raras las complicaciones tardías. Se observa obstrucción intestinal por bandas adherentes después de la apendicectomía, pero con mucha menor frecuencia que después del tratamiento quirúrgico de la pelvis. La incidencia de hernia inguinal es tres veces mayor en personas en las que se practicó una apendicectomía. La hernia incisional es similar a la dehiscencia de la herida porque la infección predispone a ella, aparece rara vez en una incisión de McBurney y no es infrecuente en la incisión para mediana derecha inferior.

### **APENDICITIS CRÓNICA**

Durante muchos años se ha puesto en duda la existencia de la apendicitis crónica como una entidad clínica verdadera. No obstante, datos clínicos recientes comprueban la existencia de esta enfermedad poco común." Se han establecido criterios histológicos. De manera característica, el dolor dura más tiempo y es menos intenso que en la apendicitis aguda, pero se localiza en el mismo sitio. Existe una incidencia mucho más baja de vómito, pero son típicos la anorexia y algunas veces la náusea, dolor con el movimiento y malestar. Las cifras de leucocitos son normales y los estudios de CT casi nunca son diagnósticos.

En la operación, los cirujanos pueden establecer el diagnóstico con 94% de especificidad y 78% de sensibilidad. Existe una excelente correlación entre los síntomas clínicos, los hallazgos intraoperatorios y las anomalías histológicas. En el tratamiento de esta entidad clínica es posible utilizar con seguridad laparoscopia. La apendicectomía cura el proceso.

Los síntomas se resuelven en el posoperatorio en 82 a 939 de los individuos. En muchos de ellos, cuyos síntomas no desaparecen o recurren, se diagnostica al final enfermedad de Crohn

### **PARÁSITOS APENDICULARES**

Varios parásitos intestinales causan apendicitis. Si bien el más común es *Áscaris lumbricoides*, se relaciona una amplia gama de helmintos que incluyen *Enterobius vermicularis*, *Strongyloides stercoralis* y *Echinococcus granulosus*. Los parásitos vivos ocluyen la luz del apéndice y causan obstrucción. La presencia de parásitos en el apéndice durante la operación dificulta en términos técnicos la ligadura y engrapado del apéndice. Una vez que se practicó la apendicectomía y se recuperó el sujeto, se requiere tratamiento con helmintocidas para desparasitar el resto del tubo digestivo.

La amebiasis también puede ocasionar apendicitis. La invasión de la mucosa por trofozoítos de *Entamoeba histolytica* suscita un proceso inflamatorio intenso. La afección apendicular es un componente de la amebiosis intestinal más generalizada. Después de la apendicectomía es necesario administrar el tratamiento antimicrobiano apropiado (metronidazol).

## **APENDICECTOMÍA INCIDENTAL**

La decisión relacionada con la eficacia de la apendicectomía incidental debe basarse en la epidemiología de la apendicitis. Los datos más adecuados los publicaron los Centers for Disease Control en el periodo de 1979 a 1984." Durante este lapso se observó un promedio de 250 000 casos de apendicitis en Estados Unidos. La incidencia anual más alta de apendicitis tuvo lugar en individuos de nueve a 19 años de edad (23.3 por 10000 de población). Fue más probable que sufrieran apendicitis los varones. En consecuencia, la incidencia durante los años de la adolescencia fue de 27.6 en varones y 20.5 en mujeres por 10 000 de población por año. Después de los 19 años decreció la incidencia anual. En los mayores de 45 años de edad, la incidencia anual fue de 6 en 10 000 varones y 4 en 10 000 mujeres. Mediante la técnica del cuadro de vida, los datos reconocieron un riesgo de apendicitis durante la vida de 8.6% en varones y 6.7% en mujeres. Aunque es más probable que tengan apendicitis los varones, el diagnóstico preoperatorio fue correcto en 91.2% de varones y 78.6% de mujeres. De igual forma, ocurrió una perforación más a menudo en varones (19.2, contra 17.8% en mujeres). En cambio, con los casos de apendicitis se practicaron 310 000 apendicectomías incidentales entre 1979 y 1984, 62% del total de ellas en varones y 17.7% en mujeres. Con base en estos datos, sería necesario practicar 36 apendicectomías incidentales para evitar que un paciente tuviera apendicitis.

En fecha reciente se valoraron los aspectos económicos de la decisión de efectuar una apendicectomía incidental.' Al realizar una apendicectomía abierta se observó una falta de incentivo económico para practicar una apendicectomía incidental. Sobre una base anual, fue necesario gastar 20000 000 de dólares para ahorrar 6 000 000 de dólares del costo de la apendicitis. Con el método laparoscópico fue eficaz para el costo practicar una apendicectomía incidental sólo en sujetos menores de 25 años de edad y únicamente cuando el reembolso para los cirujanos fue el 10% de los cambios comunes y acostumbrados. A una tasa mayor de reembolso no fue rentable en ningún grupo de edad.

Aunque la apendicectomía incidental casi nunca es apropiada desde el punto de vista clínico ni del económico, hay algunos grupos especiales de pacientes en los que debe practicarse durante la laparotomía o laparoscopia por otras indicaciones. Entre ellas niños que están por recibir quimioterapia, incapacitados que no pueden describir síntomas o reaccionar con normalidad al dolor abdominal, pacientes con enfermedad de Crohn en quienes el ciego no muestra enfermedad macroscópica y personas que deben viajar a sitios remotos en donde no hay acceso a cuidados médicos y quirúrgicos."

La apendicectomía se realiza siempre durante el procedimiento de Ladd por rotación anómala, ya que el desplazamiento del ciego hacia el cuadrante superior izquierdo complicaría el diagnóstico de una apendicitis subsiguiente.



## TUMORES

Son en extremo raras las afecciones malignas apendiculares. Se diagnostica cáncer apendicular primario en 0,9 a 1.4% de los especímenes de apendicectomías.' Sólo en contadas ocasiones se sospechan estos tumores antes de la intervención. Menos de 50% de los casos se diagnostica en la operación.'

Casi todas las series informan que la afección maligna apendicular más común es el carcinoide y representa más de 50% de las lesiones primarias del apéndice. 16,98,% Sin embargo, en una revisión reciente del programa del National Cancer Institute's Surveillance, Epidemiology and End Results (SEER) se encontró una incidencia de afecciones apendiculares ajustada a la edad de 0.12 casos por 1 000 000 de personas por año.

Los datos del programa SEER identificaron al adenocarcinoma mucinoso como el diagnóstico histológico más frecuente (38% del total de casos publicados), seguido de adenocarcinoma (26%), carcinoide (17%), carcinoma de células caliciformes (15%) y carcinoma de células en anillo de sello (4%).<sup>9</sup> La supervivencia a cinco años para los tumores malignos apendiculares varía según el tipo de lesión. Los pacientes con tumores carcinoides tienen la mejor supervivencia a cinco años (83%), mientras que aquéllos con carcinoma de células en anillo de sello tienen la más pobre (18%).<sup>99,100</sup>

### Carcinoide

El hallazgo de una masa bulbar, amarilla y dura en el apéndice debe despertar la sospecha de un carcinoide apendicular. El apéndice es el sitio más común de carcinoide gastrointestinal, seguido del intestino delgado y a continuación el recto. El síndrome carcinoide rara vez se vincula con un carcinoide apendicular, a menos que existan metástasis diseminadas, que ocurren en 2.9% de los pacientes. Son raros los síntomas atribuibles de forma directa al carcinoide, aunque en ocasiones el tumor puede obstruir la luz apendicular en forma muy similar a un fecalito y provocar apendicitis aguda.

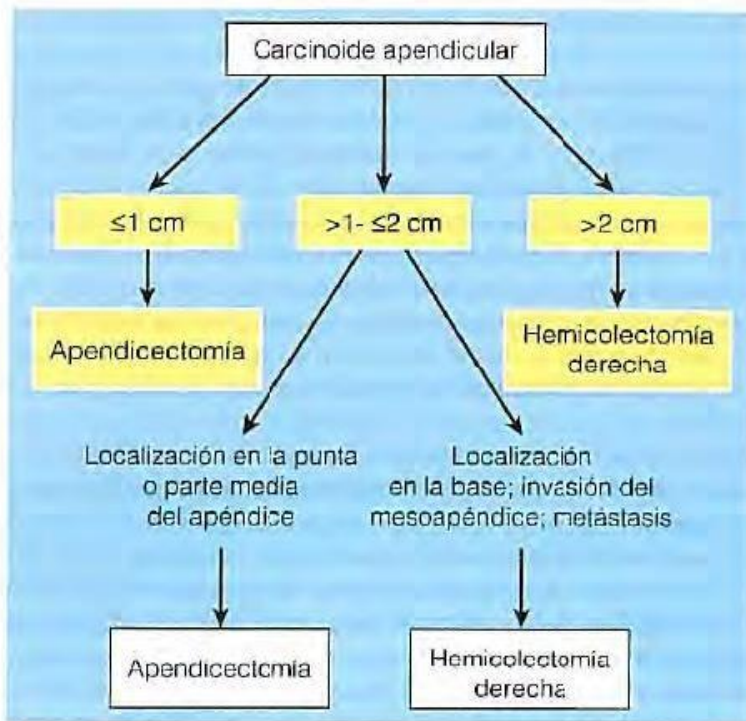
Casi todos los carcinoides se hallan en la punta del apéndice. El potencial de malignidad se relaciona con el tamaño y los tumores menores de 1 cm rara vez se extienden fuera del apéndice o adyacentes a la masa. El tamaño promedio de los tumores carcinoides es 2.5 cm.

'Los carcinoides casi siempre se manifiestan con enfermedad localizada (64%). El tratamiento para los tumores <1 cm es la apendicectomía. Para tumores mayores de 1 a 2 cm situados en la base o con metástasis a ganglios linfáticos está indicada la hemicolectomía (fig. 30-9). A pesar de estas recomendaciones, los datos de SEER indican que al menos en 28% de las ocasiones no se practica la operación adecuada para los carcinoides.

### Adenocarcinoma

El adenocarcinoma primario del apéndice es una neoplasia rara de tres subtipos histológicos principales: adenocarcinoma mucinoide, adenocarcinoma de colon y adenocarcinoide." La forma de presentación más común del carcinoma apendicular es la de una apendicitis aguda. Los pacientes también pueden presentar ascitis o una masa palpable o es posible que se descubra la neoplasia durante un proceso quirúrgico por alguna causa no relacionada. El tratamiento que se recomienda en todos los individuos con adenocarcinoma del apéndice es una hemicolectomía derecha formal. Los adenocarcinomas apendiculares muestran una propensión a perforarse en fases tempranas, aunque no se vincula con claridad con peores pronósticos." La supervivencia total a cinco años es de 55% y varía con la etapa y

el grado. Los sujetos con adenocarcinoma apendicular tienen un riesgo considerable de neoplasias sincrónicas y metacrónicas, de las cuales cerca de la mitad se origina en el tubo digestivo.



**Figura 30-9.** Algoritmo para tratamiento de pacientes con carcinoide apendicular.

### Mucocele

Un mucocele apendicular da lugar al crecimiento progresivo del apéndice por acumulación intraluminal de una sustancia mucoide. Los mucocelos pueden generarse por uno de cuatro procesos: quistes de retención, hiperplasia mucosa, cistadenomas y cistadenocarcinomas. El cuadro clínico del mucocele es inespecífico, a menudo es un hallazgo incidental en la operación para apendicitis aguda. Un mucocele intacto no representa un riesgo futuro para el paciente, pero ocurre lo contrario si el mucocele se rompe y las células epiteliales escapan hacia la cavidad peritoneal. Como resultado, cuando se encuentra un mucocele durante una exploración laparoscópica, se recomienda la conversión a laparotomía abierta. La conversión de una técnica laparoscópica a una laparotomía asegura que un proceso benigno no se transforme en uno maligno por la rotura de un mucocele. Además, la laparotomía permite la exploración abdominal minuciosa para descartar la presencia de acumulaciones de líquido mucoide.

La presencia de un mucocele en el apéndice no obliga a practicar una hemicolectomía derecha. Los principios quirúrgicos incluyen resección del apéndice, resección amplia del meso apéndice para incluir todos los ganglios linfáticos apendiculares, recolección y examen citológico de todo moco intraperitoneal e inspección cuidadosa de la base del apéndice. La hemicolectomía derecha, o de preferencia la extirpación del ciego, se reserva para pacientes con margen positivo en la base del apéndice o ganglios linfáticos peri apendiculares positivos. En fecha reciente se sugirió una estrategia más agresiva para las neoplasias apendiculares rotas. Esta estrategia incluye una técnica minuciosa, pero de agresividad mínima, en la laparotomía inicial, como se describió antes, con referencia ulterior a un

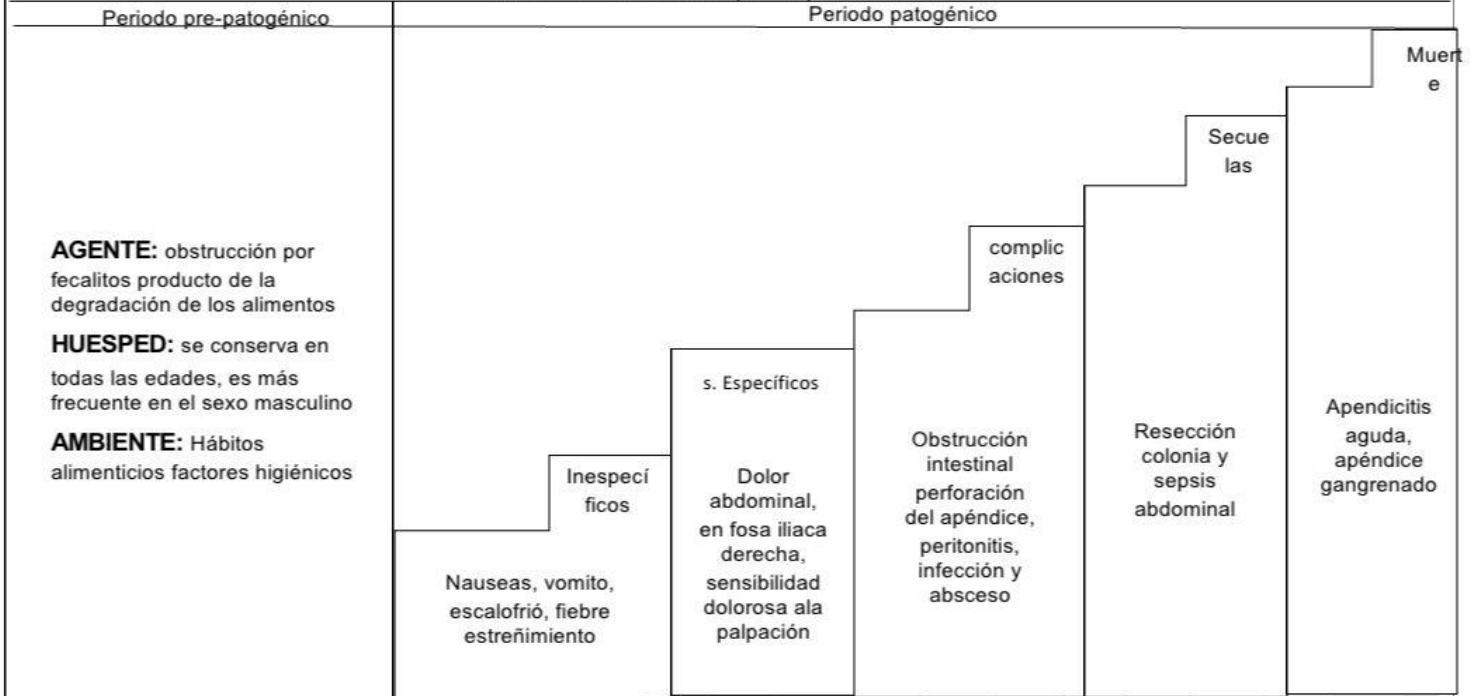
centro especializado para considerar una nueva exploración con quimio terapia intraperitoneal hipertérmica.

### **Seudomixoma peritoneal**

El seudomixoma peritoneal es un trastorno raro en el que acumulaciones difusas de líquido gelatinoso se acompañan de implantes mucinosos en las superficies peritoneales y el epiplón. El seudomixoma es dos a tres veces.

## HISTORIA NATURAL DE LA APENDICITIS

Afección dolorosa en la que el apéndice se inflama



Prevención primaria		Prevención secundaria			Prevención terciaria
Promoción de la salud	Protección específica -control sanitario en alimentos	Dx precoz	Tratamiento oportuno	Limitación del daño	Rehabilitación
<ul style="list-style-type: none"> <li>-Fomentar los buenos hábitos</li> <li>- crear conciencia para tratar infecciones bacterianas</li> </ul>	<ul style="list-style-type: none"> <li>-visitar al medico</li> <li>-practica sobre la higiene</li> </ul>	<ul style="list-style-type: none"> <li>-exploración física: palpación abdominal (fosa iliaca derecha)</li> <li>-realización de ultrasonido abdominal</li> <li>-exámenes de sangre</li> <li>-exámenes de orina</li> </ul>	<ul style="list-style-type: none"> <li>-Intervención quirúrgica</li> <li>-Apendicetomía laparoscopia</li> <li>-se trata con antibiótico</li> <li>-verificar datos de infección en la herida abdominal</li> </ul>	<ul style="list-style-type: none"> <li>-Lavar la herida</li> <li>-dieta blanda</li> <li>-Deambulacion precoz</li> </ul>	<ul style="list-style-type: none"> <li>-Tratamiento médico basado en antibióticos para el control de la sepsis</li> <li>-Evitar ulceras por presión en caso de que el paciente no se puede mover</li> </ul>

<b>TAXONOMIA NANDA:</b> Diarrea (00013) Dominio 3: confort Clase 2: confort físico		<b>TAXONOMIA NOC:</b>		
<b>FACTORES RELACIONADOS</b>  - Agentes lesivos (biológicos, químicos, físicos, psicológicos)	<b>RESULTADO (NOC)</b>  DOMINIO: conocimiento y conducta de la salud  CLASE: conducta de salud	<b>INDICADOR</b>  -reconoce el comienzo del dolor -utiliza medidas de alivio no analgésicos -reconoce factores causales	<b>ESCALA DE MEDICION</b>  NUNCA DEMOSTRADO 1 RARAMENTE DEMOSTRADO 2 AVECES DEMOSTRADO 3 FRECUENTEMENTE DEMOSTRADO 4 SIEMPRE DEMOSTRADO 5	<b>PUNTUACION</b>  MANTENER A 5  AUMENTAR A 4
	<b>CODIGO:</b> 1605  <b>PAG:</b> 336		<b>Características definitorias</b>  - Cambios en el apetito - Cambios en la frecuencia respiratoria - Expresa dolor - Post - ¿'0po- - - -	
<b>INTERVENCIONES NIC</b>		<b>CLASE</b>	<b>CAMPO</b>	
--explorar el conocimiento y las creencias del paciente sobre el dolor --explorar con el paciente los factores que alivian/empeoran el dolor --enseñar los principios de control del dolor - la respuesta al dolor		- Control actividad y ejercicio	-cuidados que aportan el funcionamiento físico	

<b>TAXONOMIA NANDA:</b> Diarrea (00013) Dominio 3: Eliminación e intercambio Clase 2: función gastrointestinal		<b>TAXONOMIA NOC:</b>		
<b>FACTORES RELACIONADOS</b>  - Inflamación - Ruidos abdominales	<b>RESULTADO (NOC)</b>  DOMINIO: Salud fisiológica CLASE: Eliminación CODIGO: 0500 PAG: 330	<b>INDICADOR</b>  - Identifica la urgencia para defecar - Respondo a la urgencia de manera oportuna	<b>ESCALA DE MEDICION</b>  NUNCA DEMOSTRADO 1 RARAMENTE DEMOSTRADO 2 AVECES DEMOSTRADO 3 FRECUENTEMENTE DEMOSTRADO 4 SIEMPRE DEMOSTRADO 5	<b>PUNTUACION</b>  MANTENER A 5  AUMENTAR A 4
	<b>Características definitorias</b>  - Dolor abdominal - Sonidos intestinales - Urgencias para defecar			
<b>INTERVENCIONES NIC</b>		<b>CLASE</b>	<b>CAMPO</b>	
-Observar si hay signos y síntomas de diar -evaluar la ingesta registrada para ve contenido nutricional -pasar regularmente al paciente -observar la turgencia de la piel regularmei		- Control actividad y ejercicio	-cuidados que aportan el funcionamiento físico	



En conclusión, la apendicitis es una inflamación del apéndice que puede causar dolor abdominal agudo, náuseas, vómitos y fiebre, entre otros síntomas. Si no se trata de manera adecuada, la inflamación puede llevar a complicaciones graves e incluso poner en riesgo la vida del paciente. La mayoría de los casos de apendicitis requieren cirugía para extirpar el apéndice inflamado, y la mayoría de los pacientes se recuperan completamente después de la operación. Si sospecha que tiene apendicitis, es importante buscar atención médica inmediata para recibir tratamiento y evitar complicaciones graves.

La apendicitis es una inflamación del apéndice, una estructura pequeña unida al intestino grueso. Esta condición puede causar dolor abdominal intenso, náuseas, vómitos y fiebre, entre otros síntomas. Si no se trata, la inflamación del apéndice puede llevar a complicaciones graves e incluso poner en riesgo la vida del paciente. La cirugía para extirpar el apéndice inflamado es el tratamiento estándar para la apendicitis, y la mayoría de los pacientes se recuperan completamente después de la operación. Es importante buscar atención médica inmediata si se sospecha de apendicitis para evitar complicaciones graves.

La causa exacta de la apendicitis sigue siendo desconocida, pero se cree que puede ocurrir cuando el apéndice queda bloqueado por heces, inflamación, tejido linfático agrandado o un cuerpo extraño. La apendicitis puede ocurrir a cualquier edad, pero es más común en personas entre 10 y 30 años de edad. Los síntomas pueden variar en cada persona, pero el dolor abdominal a menudo comienza alrededor del ombligo y se traslada hacia el lado derecho del abdomen. Además del dolor, otros síntomas pueden incluir pérdida de apetito, diarrea o estreñimiento, hinchazón abdominal y sensibilidad en el área del apéndice. Si sospecha que tiene apendicitis, es importante buscar atención médica inmediata. Un médico puede realizar un examen físico, pruebas de diagnóstico y determinar si la cirugía para extirpar el apéndice es necesaria.

La apendicitis es una inflamación del apéndice, un pequeño órgano ubicado en el intestino grueso. Esta inflamación puede ser causada por una obstrucción del apéndice, generalmente por materia fecal o un objeto extraño. Los síntomas de la apendicitis pueden incluir dolor abdominal en el lado inferior derecho, náuseas, vómitos, fiebre y falta de apetito. El tratamiento suele requerir una cirugía para extirpar el apéndice inflamado, lo que se conoce como una apendicectomía. Es importante buscar atención médica de inmediato si se sospecha de una apendicitis, ya que puede ser una afección grave que puede llevar a complicaciones si no se trata adecuadamente.



### Bibliografía de los libros utilizados

Gutiérrez Vázquez, Isauro Ramón

La fisiopatología como base fundamental del diagnóstico clínico / Isauro Ramón Gutiérrez Vázquez. -- México: Médica Panamericana, 2011.

Schwartz's Principles of Surgery

Copyright © 2010, 2005, 1999, 1994, 1989, 1984, 1979, 1974, 1969 by The McGraw-Hill Companies, Inc.

Nance ML, Adamson WT, Hedrick HL: Appendicitis in the young child: A continuing diagnostic challenge. *Pediatr Emerg Care* 2000; 16:160