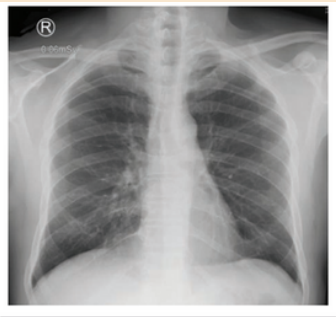
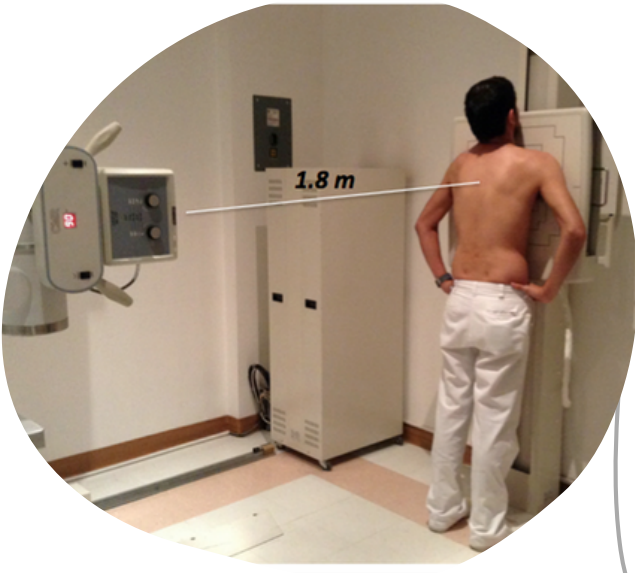
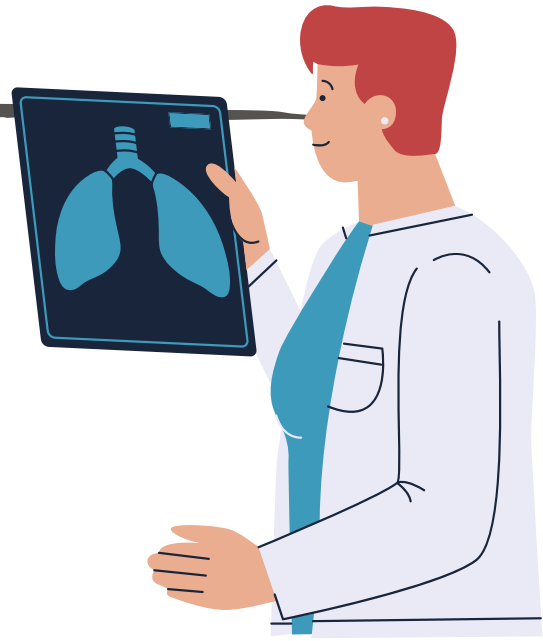


RADIOGRAFIA POSTEROANTERIOR DE TORAX



IMAGENOLOGIA



Técnica Adecuada

Paciente en bipedestación

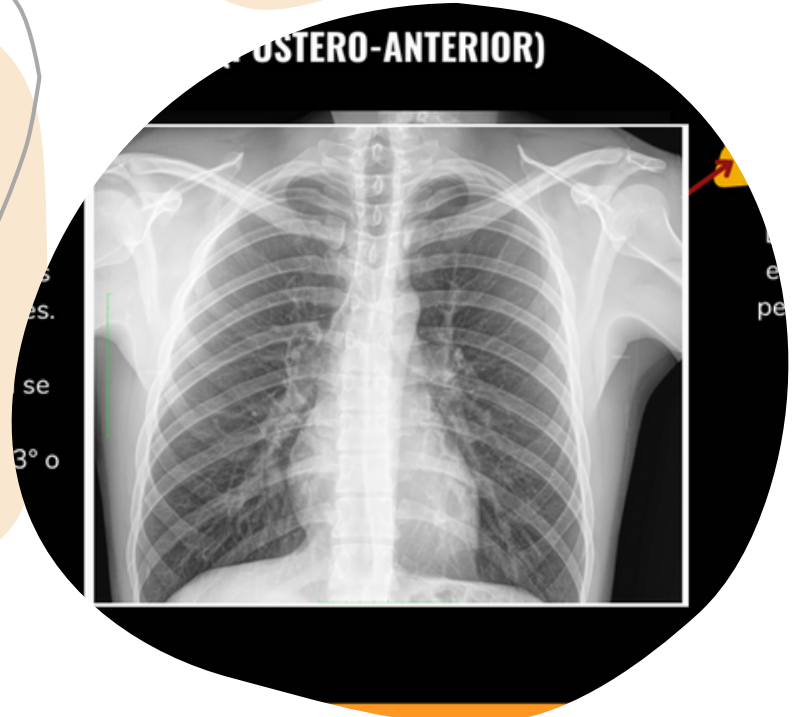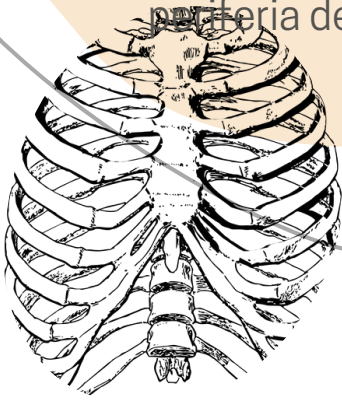
1. Recto.

2. Máxima inspiración.

3. Dorso de la mano en las crestas ilíacas
Hombros flexionados anteriormente

Criterios

1. Claviculas se ubican dentro de los campos pulmonares.
2. Escapulas en la periferia del torax



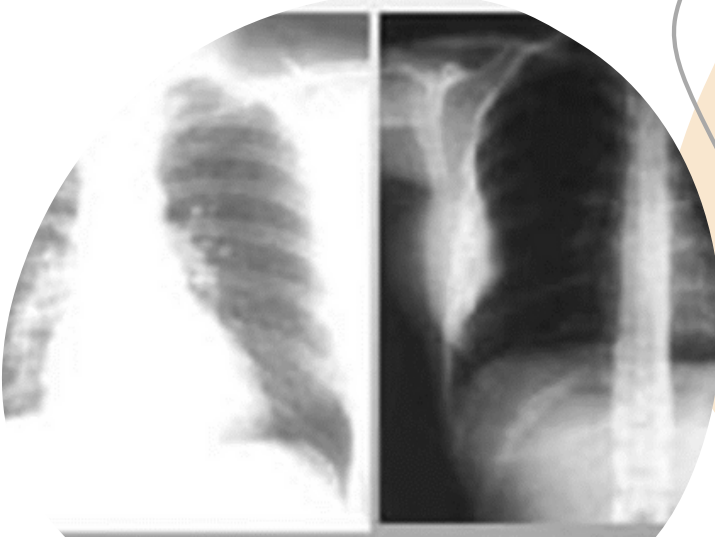
Valoración

1er paso: Identificación del paciente.

2do paso: Aspecto general.

3er paso: Anatomía Radiológica

4to paso: Semiología Radiológica



ABCDE

- VIAS AREAS
- PULMONES Y PLEURA
- SILUETA CARDIACA
- HUESOS
- TODO LO DEMAS

