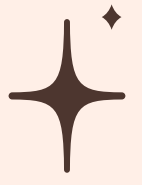
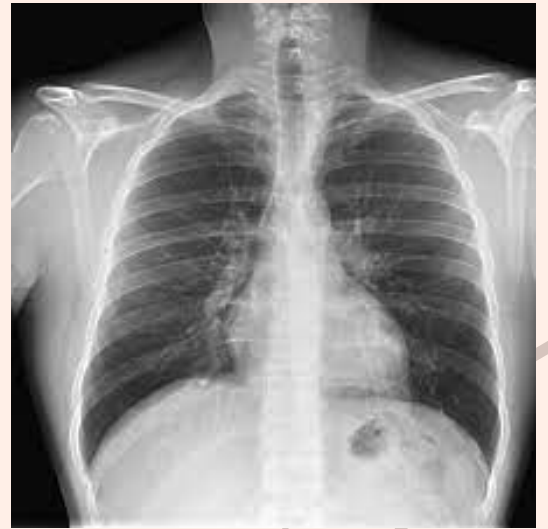

Radiografía de torax "PA"



La radiografía de tórax, comúnmente llamada placa de tórax, es el examen de diagnóstico por rayos X más comúnmente realizado.



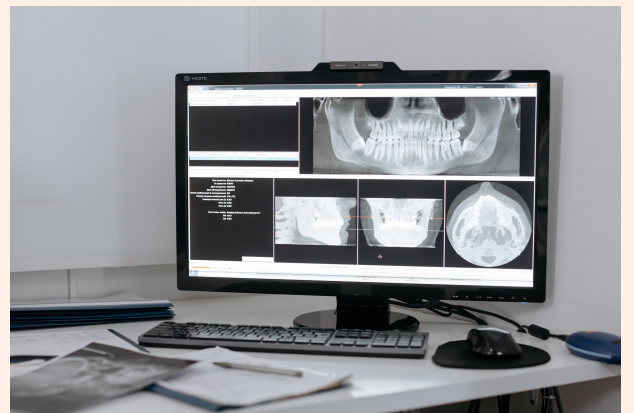Una rx de torax generalmente:

Corazon.
Pulmones.

Vias respiratorias.

Vasos sanguíneos.

Huesos de columna y torax.



La imagen le sirve al médico para determinar:

- Un problema cardíaco.
- Un pulmón colapsado.
- Neumonía.
- Una fractura de costillas.
- Enfisema.
- Cáncer o algún otro trastorno.



DATO IMPORTANTE

La rx de porteroanterior y lateral siguen siendo las bases de una radiografía toracica.

