



UNIVERSIDAD DEL SURESTE

MEDICINA HUMANA

FRANCISCO IGNACIO ORDOÑEZ SALVATIERRA

FISIOPATOLOGIA III

DR. DEL SOLOR VILLAREAL GUILLERMO

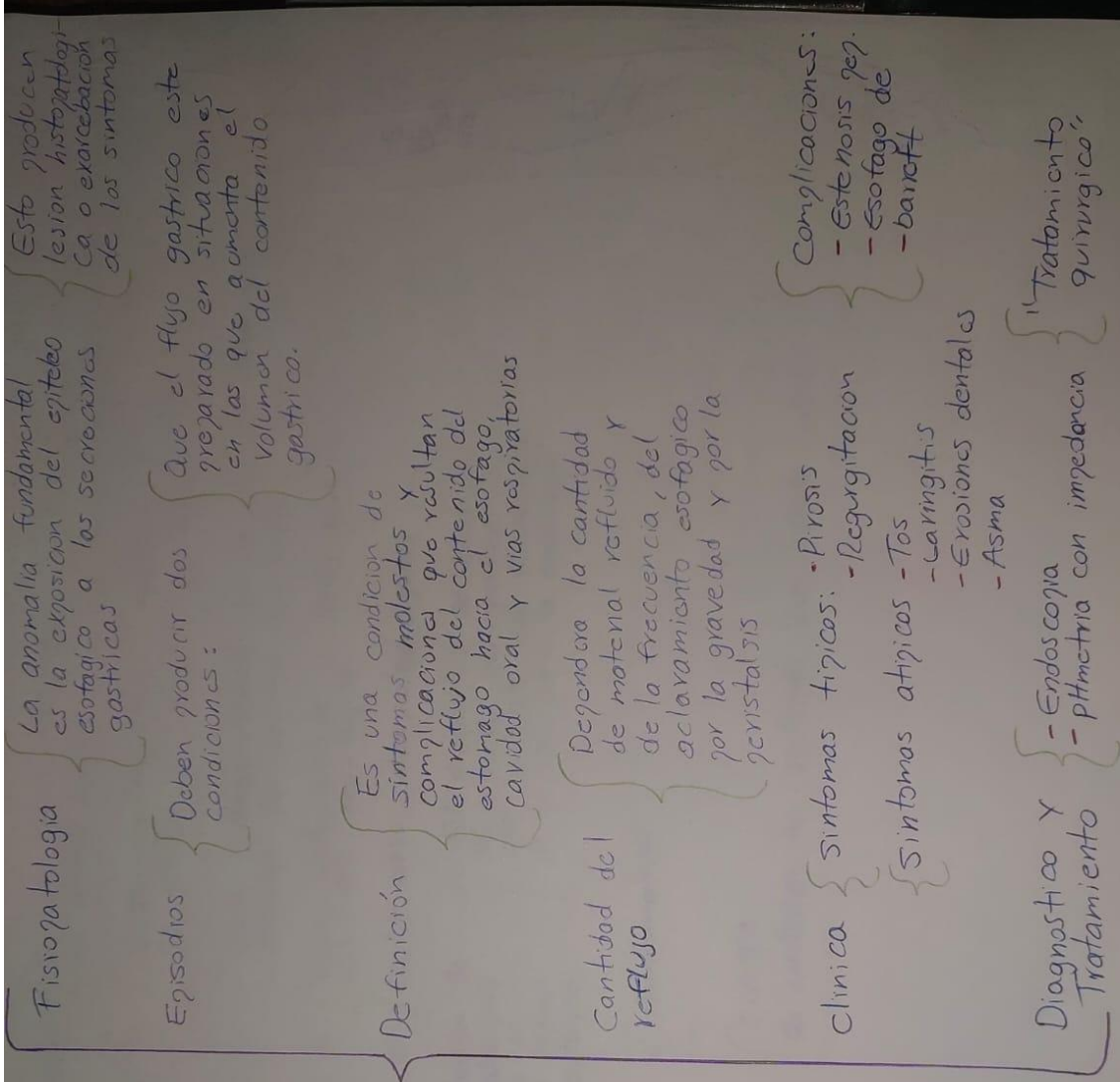
ESQUEMA

4° SEMESTRE

28/06/23

TAPACHULA, CHIAPAS.

Enfermedad Por Reflujo Gastroesofagico



Hernia Del Hiato.

Clasificación { Existen dos grandes grupos de hernias hiatales {

- Desplazamiento (Tipo I)
- Paraesofagicas (II-IV)

Hernia hiatal I {

Desplazamiento - union esofagogastrica por encima del hiato, es la mas común.

Hernia hiatal II {

Union esofagogastrica en un sitio, con fondo del estomago por encima del hiato.

Hernia hiatal III {

Union esofagogastrica y fondo gastrico por encima del hiato eso-fagico.

Hernia hiatal IV {

Incluy bazo, colon, otros organos

Es la herniacion de un organo abdominal, generalmente el estomago, a traves del hiato esofagico.

{ El diagnostico se basa en los estudios radiograficos con contraste con fluoroscopia o Tc, asi como la endoscopia

Sintomas {

Asintomaticos

Tratamiento {

Cirurgia

{ se controlan los sintomas con receta medica

Acalasia

Etiología	<ul style="list-style-type: none">• Origen idiopático (28%)• Accidente cerebrovascular (28%)• Enfermedad neurológica (17%)• Radiación de cabeza y cuello (11%)• Divertículo de Zenker (10)• Miositis (5%)
Clinica	<p>Misma clínica que la de disfagia orofaríngea</p> <p>Casos más graves suelen producir episodios de aspiración broncopulmonar y de regurgitación nasal</p>
Definición	<p>Es una disfunción del músculo cricofaríngeo en la que no se relaja con la deglución, sin que haya evidencia de otra enfermedad neurológica o muscular</p> <p>Se presenta con mayor frecuencia en personas mayores de 60 años</p>
Estudios	<p>Radiología se observa en estudios realizados con bario la aparición de una indentación prominente en pared posterior.</p> <p>Actualmente existen tres terapias de manejo:</p> <ul style="list-style-type: none">- Dilatación con balón.- Cricomiotomía faríngea- Inyección de toxina botulínica
Tratamiento	<p>- Ninguno es curativo</p> <p>Actualmente el tratamiento se divide en terapias definitivas</p> <ul style="list-style-type: none">- Miotomía de Heller- Dilatación endoscópica- Inyección de toxina