



LUIS ANTONIO DEL SOLAR
RUIZ

CASO CLINICO:
SEGUNDO PARCIAL
IMAGENOLOGIA

DR. CRISTOBAL EDUARDO
PORRAS RAMOS
LICENCIATURA EN MEDICINA
HUMANA
CUARTO SEMESTRE

San Cristóbal de las Casas, Chiapas. A 25 de abril del 2023.

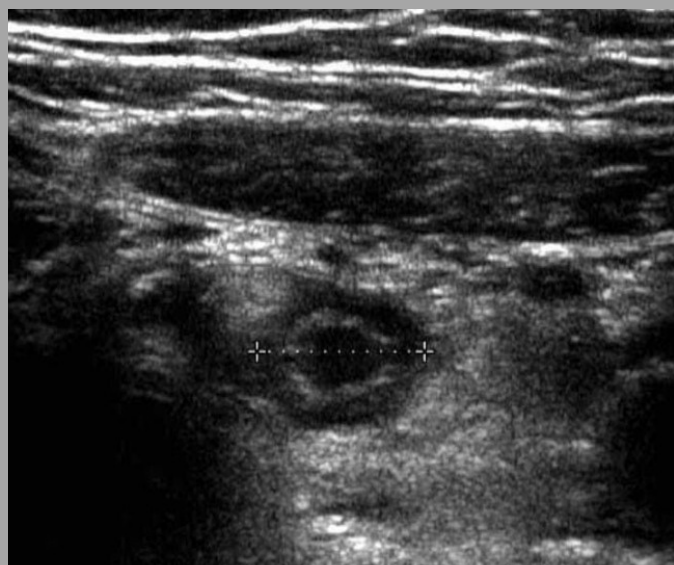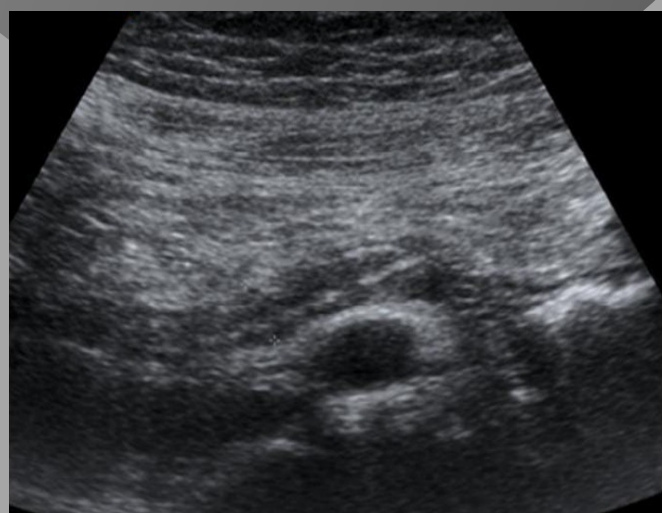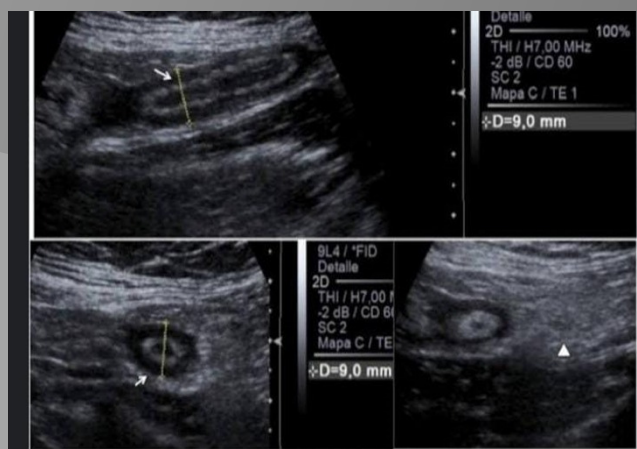
Caso clínico:

Mujer de 34 años acude al servicio de urgencias por dolor abdominal, vómitos, náuseas y fiebre persistente, refiere estar así desde el día anterior por la tarde.

A su llegada presenta TA: 120/65, FC: 98, T^a:38.5°C y Sat de O₂ 99% basal. Se encuentra nauseosa.

En la exploración se aprecia signo de Blumberg +. Se realiza analítica de sangre y eco abdominal.

No alergias medicamentosas
No tratamientos en la actualidad..



Diagnostico: apendicitis.

Hecho por Luis Antonio del Solar Ruiz.