



Medicina Humana
San Cristóbal de las Casas
Imagenología
Dr. Cristóbal Eduardo Porras Ramos
Súper Nota
Judith Anahí Díaz Gómez
4° Semestre 1° Parcial

San Cristóbal de las casas Chiapas, a 13 de Marzo del 2023.

INTERPRETACION DE IMÁGENES A NIVEL ABDOMINAL

CASO CLINICO

Paciente femenino de 29 años acude a consulta presentando la siguiente sintomatología:

Dolor abdominal, se describe típicamente como punzante, como una sensación de quemazón, sensación de hambre en la parte superior del abdomen. Con varias semanas de evolución y frecuencia de dolor durante la noche por lo que hace que despierte.

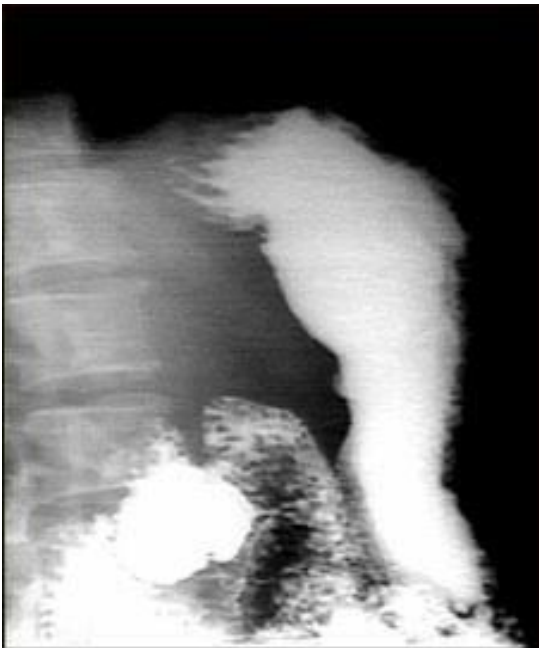Dx. Úlcera Péptica.

Otros nombres: Úlcera duodenal, Úlcera gástrica.

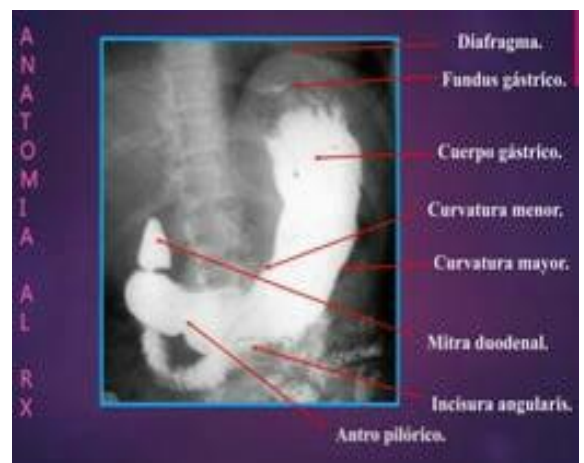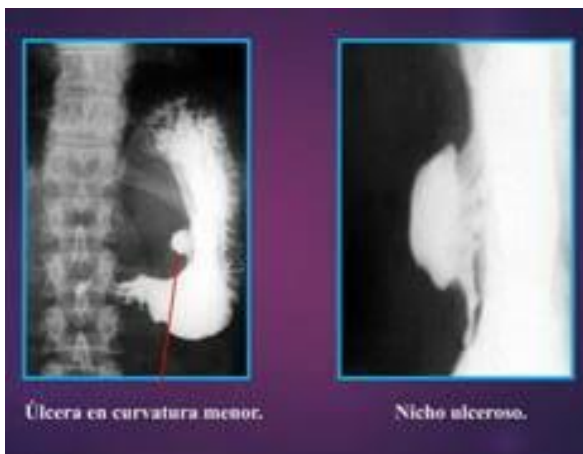
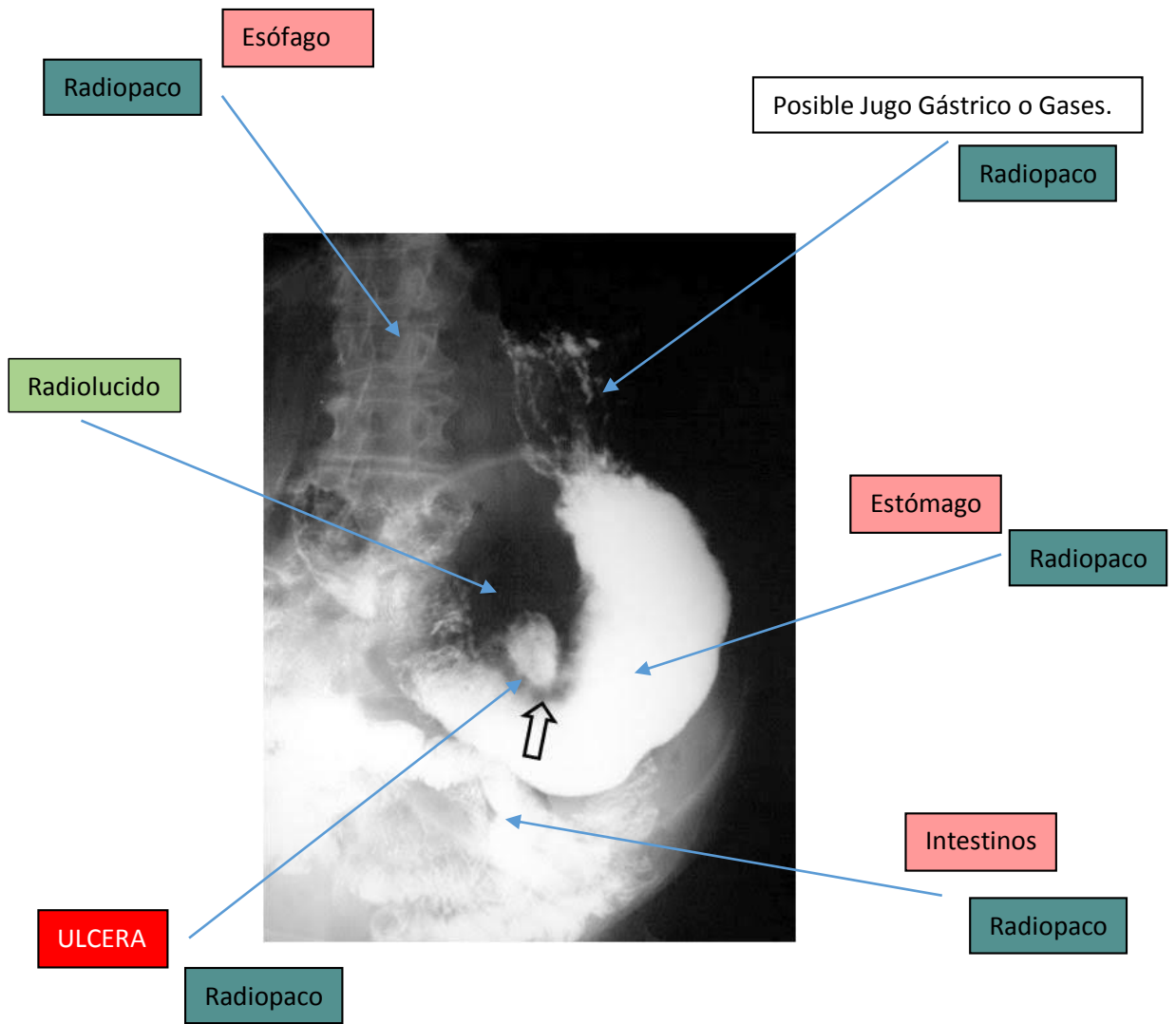
Exámenes de Sangre, de Aliento o Fecales.

Estudios que se le pidió realizar: **Radiografía Convencional y Endoscopía.**

RADIOGRAFIA CONVENCIONAL

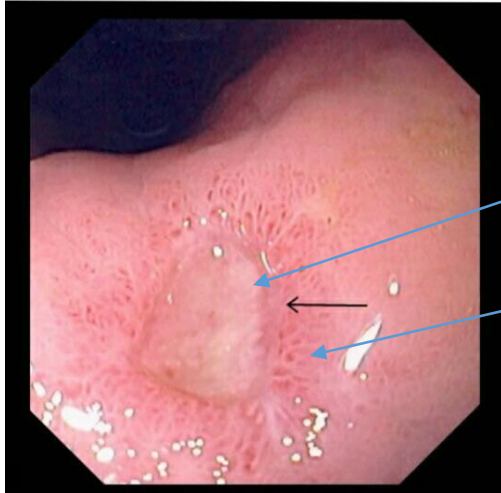


Este es un ejemplo de un procedimiento llamado serie GI superior. La persona ingiere una sustancia llamada bario, que permite que se iluminen los órganos bajo estudio en la radiografía. En este caso, la paciente presenta una ulceración en el estómago que se puede observar en la parte derecha. Este método se utiliza para diagnosticar úlceras estomacales así como otras anomalías a lo largo del tracto gastrointestinal superior.



ENDOSCOPIA

Úlcera gástrica

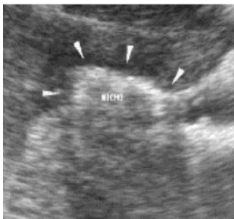

- Penetración
- Perforación

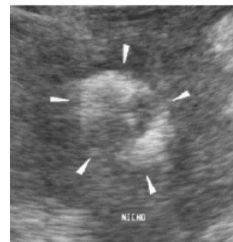
ULCERA

Anexo.

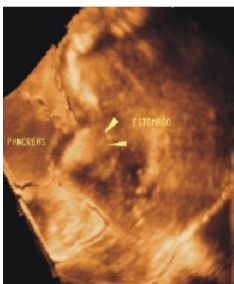
ULTRASONIDO



Corte longitudinal de una úlcera gástrica detectada con ultrasonido.



Corte transversal de una úlcera gástrica detectada con ultrasonido.



Reconstrucción tridimensional de una úlcera gástrica detectada con ultrasonido.

BIBLIOGRAFIA

- Vakil, N. (2023, 1 febrero). *Úlcera gastroduodenal*. Manual MSD versión para público general. <https://www.msdmanuals.com/es-mx/hogar/trastornos-gastrointestinales/gastritis-y-%C3%BAlcera-gastroduodenal/%C3%BAlcera-gastroduodenal>
- *Radiografía de úlcera estomacal*. (s. f.). https://medlineplus.gov/spanish/ency/esp_imagepages/1207.htm
- *Úlcera péptica*. (s. f.). <https://medlineplus.gov/spanish/pepticulcer.html>