



**LUIS ANTONIO DEL SOLAR  
RUIZ**

**CASO CLINICO:  
TERCER PARCIAL  
IMAGENOLOGIA**

**DR. CRISTOBAL EDUARDO  
PORRAS RAMOS  
LICENCIATURA EN  
MEDICINA HUMANA  
CUARTO SEMESTRE**

# CASO CLÍNICO :

1

Mujer de 40 años que acude a urgencias por cuadro agudo de dolor abdominal y fiebre. Sin antecedentes de interés. A la exploración aparece dolor en flanco inferior derecho con rebote positivo.

En la analítica destaca una leucocitosis ( $21,92 \cdot 10^3/\mu\text{L}$ ) con predominio de neutrófilos, reactantes de fase aguda elevados y acidosis metabólica.

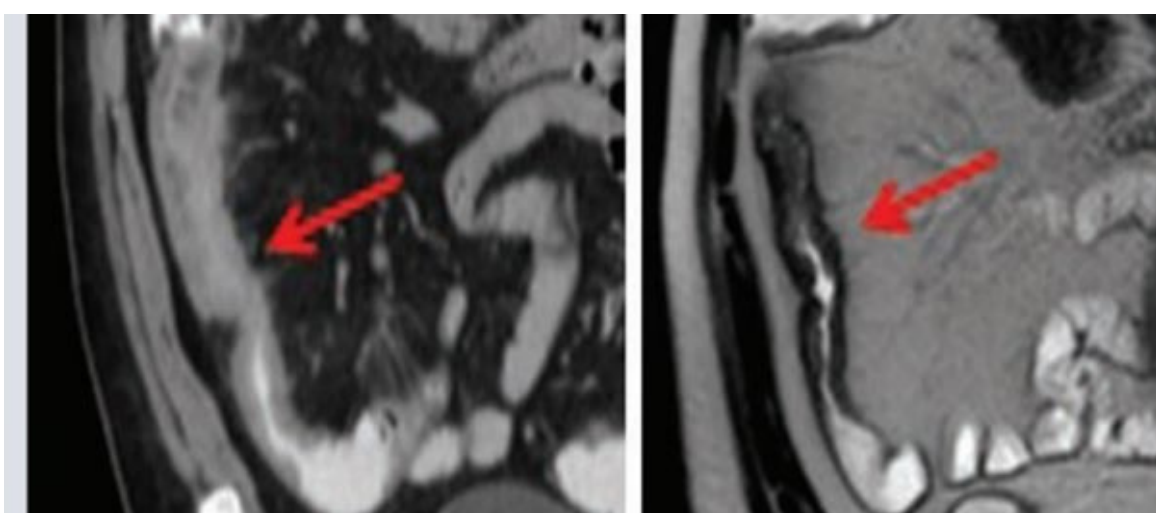
2

Se desconoce si tiene familiares con enfermedad inflamatoria intestinal (EII).

Cuenta que desde hace 1 año, sufre frecuentemente episodios de dolor abdominal, descrito como cólico, acompañado de deposiciones líquidas, sin moco ni sangre, exclusivamente diurnas, parece que el dolor se ha intensificado en el último mes, durante el cual ha perdido 3 kg de peso.

3

Se le pide un TAC abdominal y al comparar con uno previo se aprecia una persistencia del engrosamiento mural de las asas de íleon ya afectadas anteriormente, a expensas fundamentalmente de un edema e infiltración grasa de la submucosa, con captación de contraste por la mucosa y serosa, compatible con enfermedad inflamatoria intestinal.



DIAGNOSTICO: enfermedad de crohn.