



## **SUPER NOTA:**

- LUIS ANTONIO DEL SOLAR RUIZ.**
- CASO CLINICO: RADIOGRAFIA DE TORAX.**

### **PRIMER PARCIAL:**

#### **IMAGENOLOGIA**

- DR. CRISTOBAL EDUARDO PORRAS RAMOS.**

**LICENCIATURA EN MEDICINA HUMANA.**

**CUARTO SEMESTRE**

**SAN CRISTOBAL DE LAS CASAS A 13  
DE MARZO DEL 2023.**

# Caso clínico:

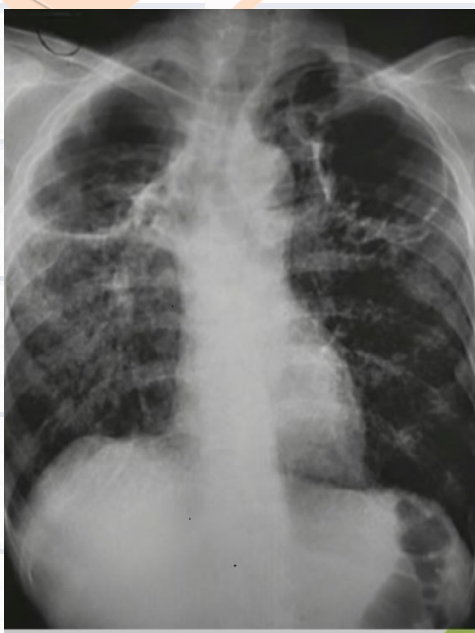## Radiografía de tórax.

Día viernes 10 de marzo del presente año, se presenta a consulta un señor de aproximadamente 80 años de edad.

Refiriendo:

- . Fiebre
- . Dolor de pecho
- . Falta de apetito
- . Sangre al toser (Hemoptisis)
- . Pérdida de peso al menos de aproximadamente 6 meses de evolución
- . Informa que ha sido una persona alcohólica al menos 60 años.

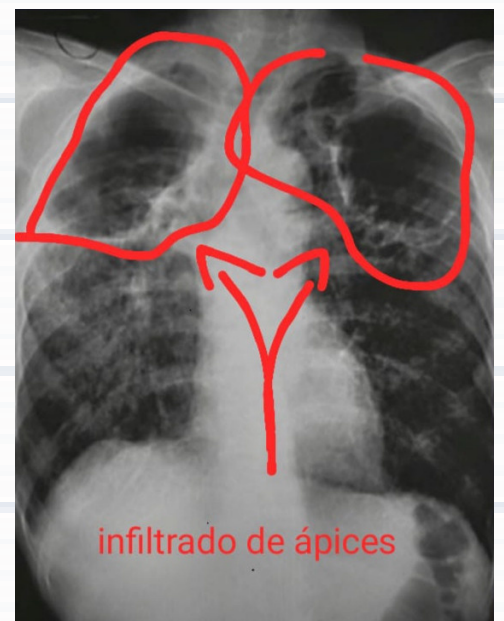
**IMPORTANT!**



Se le pide realizar una radiografía de tórax: anteroposterior.

Y prueba cutánea de la tuberculina de Mantoux y un Hemograma.

En la radiografía se puede observar:  
Infiltrado en ambos ápices pulmonares con forma de cavernas, cavidades de pared delgada (posiblemente infecciosa)  
Pared gruesa (posiblemente neoplasia).



**Diagnóstico:**

Por los síntomas que refleja el paciente, más los datos que nos proporciona la radiografía del tórax, el paciente podría tener la patología de tuberculosis.

Hecho por Luis Antonio del Solar Ruiz.