

ALUMNA:

DOLORES HORTENCIA DOMÍNGUEZ LÓPEZ

CATEDRÁTICO:

HORACIO MUÑOZ GUILLEN

MATERIA:

PROPEDEUTICA, SEMIOLOGIA Y DIAGNOSTICO FISICO

MEDICINA HUMANA

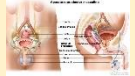4 SEMESTRE

ENLACES:

<https://www.msdmanuals.com/es-mx/hogar/salud-femenina/biolog%C3%ADa-del-aparato-reproductor-femenino/%C3%B3rganos-genitales-externos-femeninos>

<https://www.cancer.gov/espanol/publicaciones/diccionarios/diccionario-cancer/def/aparato-reproductor>

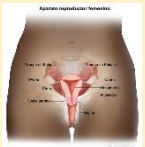GENITALES FEMENINOS Y MASCULINOS



Conjunto de tejidos, glándulas y órganos que participan en la procreación (tener hijos). El aparato reproductor de la mujer incluye los ovarios, las trompas de Falopio, el útero, el cuello uterino y la vagina. El del hombre, incluye la próstata, los testículos y el pene. También se llama aparato genital y sistema reproductor.

Anatomía del aparato reproductor y urinario masculino en la que se muestran la próstata, los testículos, la vejiga y otros órganos.

Anatomía del aparato reproductor femenino. Los órganos del aparato reproductor femenino incluyen el útero, los ovarios, las trompas de Falopio, el cuello uterino y la vagina. El útero tiene una capa muscular externa (miometrio) y un revestimiento interno (endometrio).



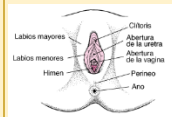
Patologías más frecuentes

Las patologías más frecuentes del aparato reproductor femenino son las siguientes:

Infecciones

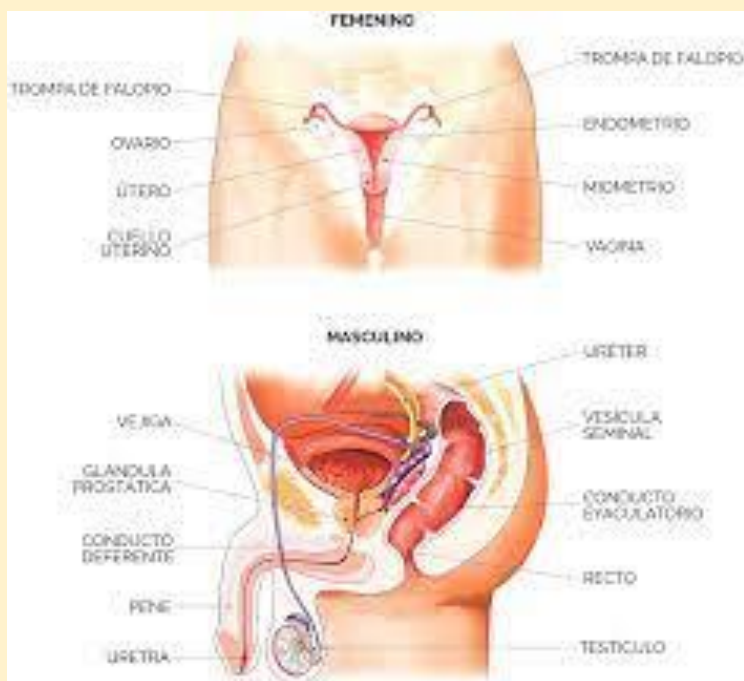
Están causadas por diversos tipos de gérmenes y pueden afectar a los diferentes órganos genitales, provocando así vulvitis, vaginitis o colpitis, cervicitis o salpingitis.

La sintomatología incluye escozor, dolor, irritación local, aumento en la excreción de orina y alteración del moco cervical



Los genitales externos tienen tres funciones principales:

- Permitir la entrada de espermatozoides en el organismo
- Proteger a los GENITALES de agentes infecciosos
- Proporcionar lubricación y placer sexual



Anatomía y fisiología

El aparato reproductor femenino está formado por los ovarios, las trompas de Falopio, el útero, la vagina y la vulva. La vulva comprende el conjunto de los genitales externos: labios mayores, labios menores, orificio vaginal y clítoris.

- Útero
- Vagina
- Ovarios
- Trompas de Falopio
- vulva