

Universidad del Sureste.

Campus Tuxtla Gutiérrez.

Iris Rubí Vázquez Ramírez.

Lic. En medicina humana.

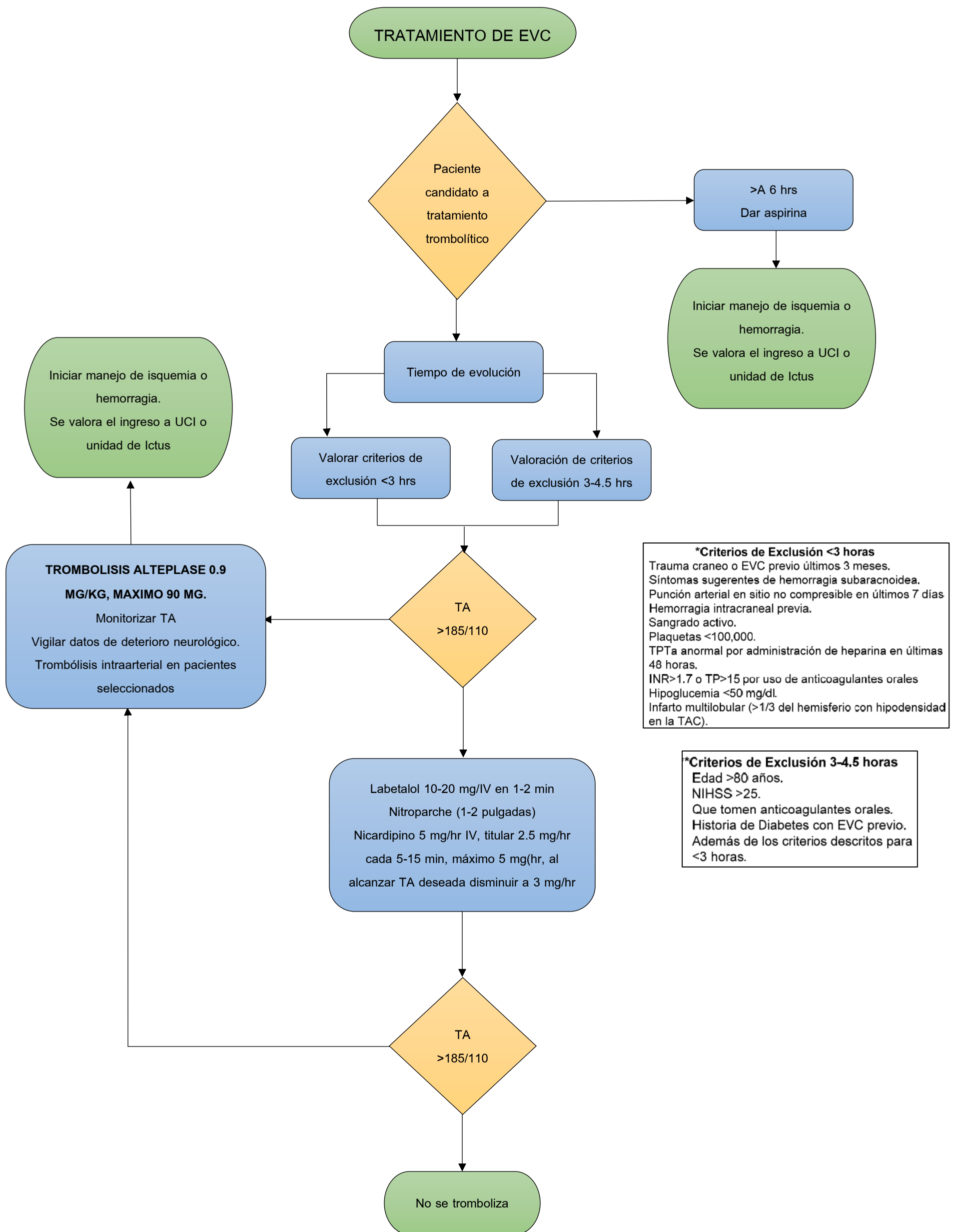
Sexto semestre.

Actividad 4: diagrama de flujo del tratamiento de  
EVC.

Neurología.

Dra. Mónica Gordillo Rendon.

Viernes 02 de junio del 2023



**\*Criterios de Exclusión <3 horas**  
 Trauma craneo o EVC previo últimos 3 meses.  
 Síntomas sugerentes de hemorragia subaracnoidea.  
 Punción arterial en sitio no compresible en últimos 7 días  
 Hemorragia intracraneal previa.  
 Sangrado activo.  
 Plaquetas <100,000.  
 TPTa anormal por administración de heparina en últimas 48 horas.  
 INR>1.7 o TP>15 por uso de anticoagulantes orales  
 Hipoglucemia <50 mg/dl.  
 Infarto multilobular (>1/3 del hemisferio con hipodensidad en la TAC).

**\*Criterios de Exclusión 3-4.5 horas**  
 Edad >80 años.  
 NIHSS >25.  
 Que tomen anticoagulantes orales.  
 Historia de Diabetes con EVC previo.  
 Además de los criterios descritos para <3 horas.

FUENTES BIBLIOGRAFICAS.

Diagnostico y tratamiento de la enfermedad vascular cerebral isquémica en el segundo y tercer grado de atención. Secretaria de Salud, Ciudad de México, 16/03/2017.