

**UNIVERSIDAD DEL SURESTE**  
**"MEDICINA HUMANA"**



**NOMBRE DEL ALUMNO: FREDDY IGNACIO LOPEZ GUTIERREZ.**

**NOMBRE DEL DOCENTE: DRA. MONICA GORDILLO RENDON.**

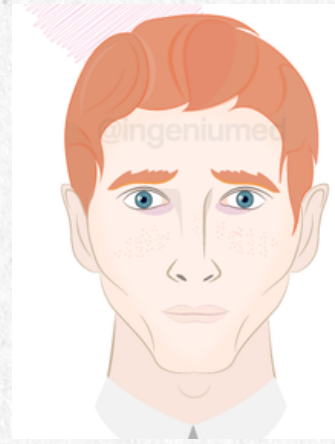**NOMBRE DE LA MATERIA: SEMIOLOGIA .**

**NOMBRE DE LA ACTIVIDAD : MAPA MENTAL DE FACIES ANORMALES.**

**SMESTRE: CUARTO SEMESTRE.**

## FACIES ANÉMICA:

piel pálida generalizada que puede comprometer mucosas y labios.



## FACIES RENAL

Coloración terracota, Edemas peripalpebrales, Cara abotagada, Modificación de la textura del cabello



Facies Renal

## FACIES CIANÓTICA

Coloración azulada en: Labios, Nariz, Mejillas, Orejas  
Hemoglobinemia menor a 5g/dL



Facies Cianótica


## FACIES ACROMEGÁLICA

Agrandamiento de: Senos paranasales, arcos superciliares, Arcos cigomáticos.



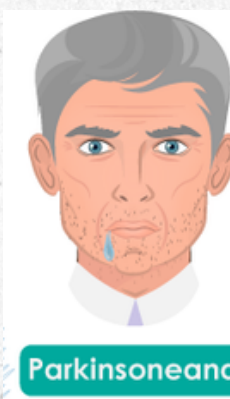## FACIES DE LA PARÁLISIS FACIAL PERIFÉRICA

Presenta del lado afectado: Ptosis palpebral, Desviación del labio, Sonrisa en forma de raqueta, Caíamiento de ceja, Borramiento de arrugas, Parálisis.



## FACIES PARKINSONEANA


Inexpresividad, Mirada fija, Cialorrea, Aspecto rígido. Típica de la enfermedad de Parkinson.



Parkinsoniana

## FACIES DEPRESIVA


Expresión de angustia, Signo del omega, Mirada perdida, Tendencia al llanto.



Facies Depresiva

## FACIES ESCLERODÉRMICA

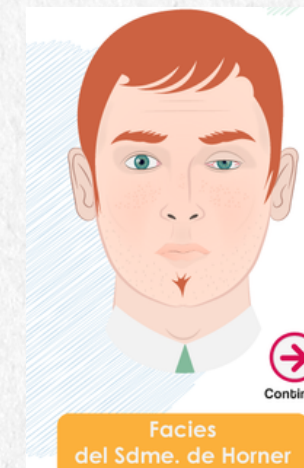Atrofia de la piel Disminución del diámetro labial Cara en "forma de pájaro", Piel endurecida, Prominencia de relieves.



Facies Esclerodérmica

## FACIES POR SÍNDROME DE HORNER


Ptosis palpebral, Enoftalmos, Miosis, Anhidrosis hemifacial, Inyección conjuntival.



Facies del Sdme. de Horner

## FACIES MITRAL

Por estenosis Mitral, Palidez en zona frontal, Mejillas rubicundas, Cianosis en zona labial



Facies Mitral

# FACIES ANORMALES QUE PODRÍAS DESCRIBIR EN UN PACIENTE

# Bibliografía:

**Semiología: Facies - Ingeniumed**