

UNIVERSIDAD DEL SURESTE



PROPEDEUTICA, SEMIOLOGIA Y DIAGNOSTICO FISICO

SEMESTRE:

4TO SEMESTRE

NOMBRE:

Yajaira Gpe. Méndez Guzmán

DOCENTE:

DRA. MONICA GORDILLO

FECHA:

25/05/2023

DIVISIÓN TOPOGRÁFICA DEL ABDOMEN

1 HIPOCONDRIO IZQ.

- Lóbulo derecho del hígado
- Vesícula biliar
- Polo superior del riñón derecho

2 HEPIGASTRIO.

- Estomago
- Páncreas
- Duodeno

3 HIPOCONDRIO DERECHO

- Fondo gástrico
- Bazo
- Polo superior del riñón izq.
- Angulo esplénico del colon

4 FLANCO DERECHO

- Colon ascendente
- Duodeno y yeyuno
- Polo inferior del riñón derecho

5 MESOGASTRIO

- Colon transverso
- Intestino delgado
- Aorta

6 FLANCO IZQ

- Colon ascendente
- Polo inferior del riñón izq

7 FOSA ILIACA DERECHA


- Ciego y apéndice
- Uréter derecho
- Ovario derecho(mujer)
- Cordón espermático (hombre)

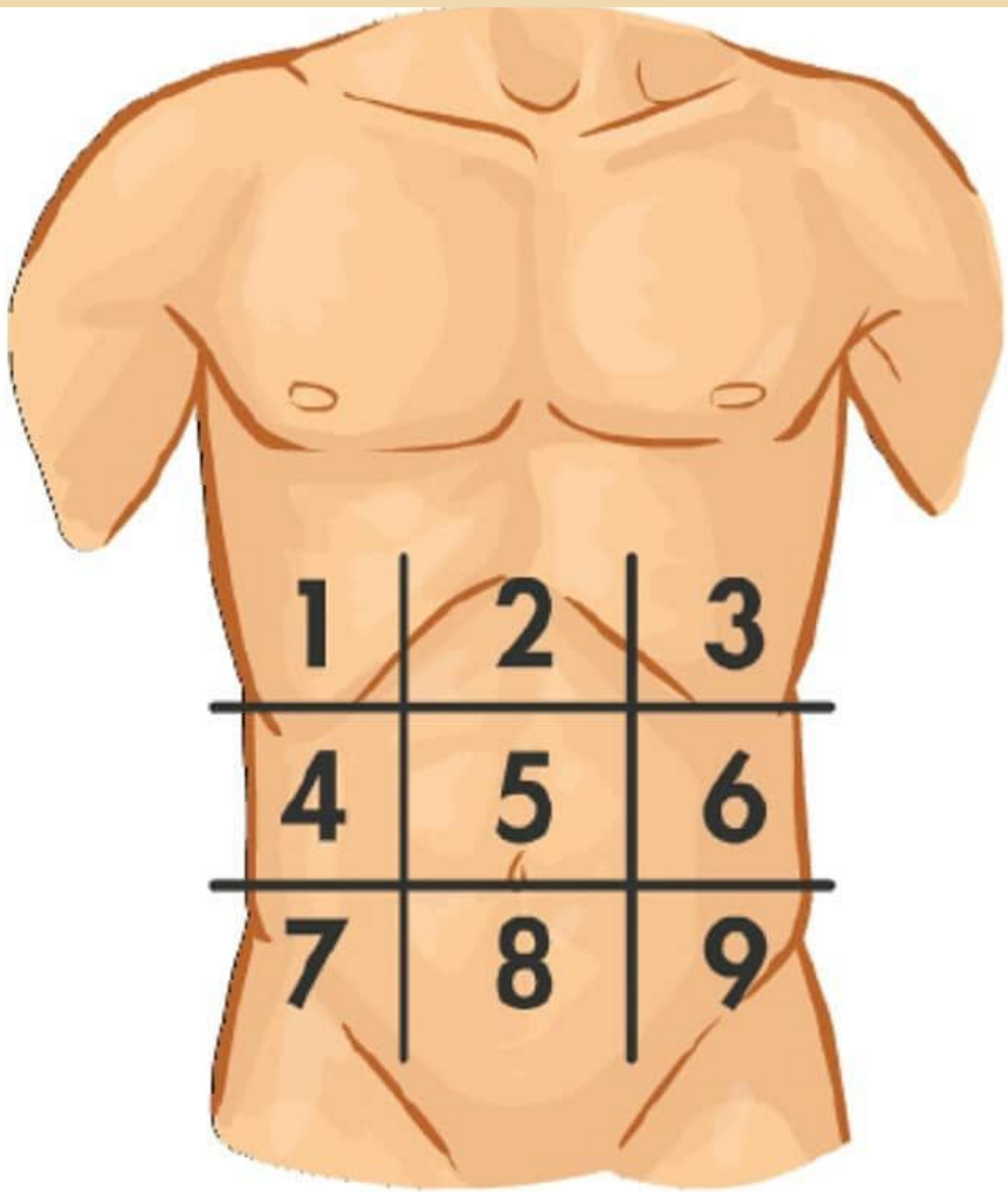
8 HIPOGASTRIO

- Vejiga -Pelvis
- Útero (mujer)

9 FOSA ILIACA IZQ

- Colon sigmoides
- Uréter izq.
- Ovario izq.(mujer)
- Cordón espermático izq.(hombre)





[@sonhodefisio](#)

POSIBLES PATOLOGÍAS

HIPOCONDRIO IZQ.

- Afecciones renales o litos
- Problemas biliares
- Patologías hepáticas
- Pancreatitis
- Neumonías basales

2.-EPIGASTRIO

- Úlceras pépticas
- Perforaciones gstrointestinales - IAM

3.-HIPOCONDRIO IZQ.

- Neumonías basales
- Pancreatitis -Esplenoàtia

4.-FLANCO DCHO.

- patologías vías urinarias
- Constipacion
- Diverticulitis

5.-MESOGASTRIO

- -Hernia umbilical
- Apendicitis temprana
- Úlceras estomacales

6.-FLANCO IZQ.

- Patologías de vías urinarias superiores
- Constipación
- Diverticulitis

7.-FOSA ILIACA DCHA

- Apendicitis
- Hernia inguinal
- dolor pélvico
- Constipación

8.-HIPOGASTRIO

- IVU(cistitis)
- Dolor pelvico
- Enf. diverticular

9.-FOSA ILIACA IZQ

- Hernias inguinales
- Dolor pélvico -Úlceras
- Diverticulitis

