

**UNIVERSIDAD DEL SURESTE
LICENCIATURA: MEDICINA
HUMANA**

**MATERIA: PROPEDEUTICA,
SEMILOGIA Y DIAGNOSTICO
FISICO
2DO AÑO 4TO
SEMESTRE**

**ALUMNA: LOURDES DEL
CARMEN ARCOS CALVO
CATEDRATICO: MONICA
GORDILLO RENDON**

DIVISIÓN TOPOGRÁFICA DEL ABDOMEN

1.- HIPOCONDRIO IZQ.

- Lóbulo derecho del hígado
- Vesícula biliar
- Polo superior del riñón derecho
- Angulo hepático del colon

2.- HEPIGASTRIO.

- Estomago
- Páncreas
- Duodeno

3.-HIPOCONDRIO DCHO

- Fondo gástrico
- Bazo
- Polo superior del riñón izq.
- Angulo esplénico del colon

4.-FLANCO DERECHO

- Colon ascendente
- Duodeno y yeyuno
- Polo inferior del riñon derecho

5.-MESOGASTRIO

- Colon transverso
- Intestino delgado
- Aorta

6.-FLANCO IZQ.

- Colon ascendente
- Polo inferior del riñon izq

7.-FOSA ILIACA DCHA

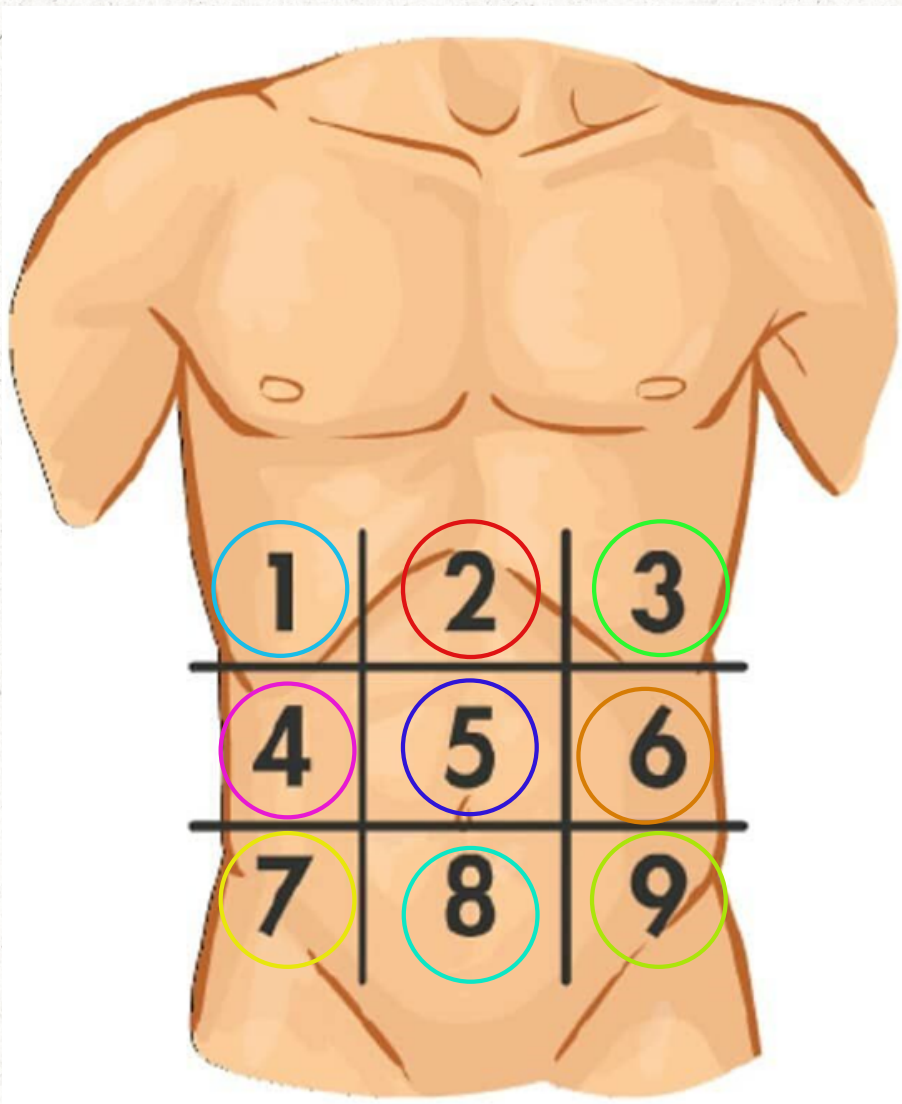
- Ciego y apendice
- Ureter decho
- Ovario derecho(mujer)
- Cordon espermico(hombre)

8.-HIPOGASTRIO

- vejiga
- Pelvis
- utero(mujer)

9.-FOSA ILIACA IZQ

- Colon sigmoides
- Uréter izq.
- Ovario izq.(mujer)
- Cordón espermático izq.(hombre)



1.- HIPOCONDRIO IZQ.

- Afecciones renales o litos
- Problemas biliares
- Patologías hepáticas
- Pancreatitis
- Neumonías basales

2.-EPIGASTRIO

- ulceras pepticas
- Perforaciones gstrointestinales
- IAM

3.-HIPOCONDRIO IZQ.

- Neumonias basales
- Pancreatitis
- Esplenoàtia

4.-FLANCO DCHO.

- patologías vias urinarias
- Constipacion
- Diverticulitis

5.-MESOGASTRIO

- Hernia umbilical
- Apendicitis temprana
- ulceras estomacales

6.-FLANCO IZQ.

- Patologías de vias urinarias superiores
- Constipacion
- Diverticulitis

7.-FOSA ILIACA DCHA

- Apendicitis
- Hernia inguinal
- dolor pelvico
- Constipacion

8.-HIPOGASTRIO

- IVU(cistitis)
- Dolor pelvico
- Enf. diverticular

9.-FOSA ILIACA IZQ

- Hernias inguinales
- Dolor pélvico
- úlceras
- Diverticulitis