



Nombre del trabajo:

Mapa mental

Facies anormales

Materia:

Propedéutica, semiología y diagnóstico físico

Cuarto semestre

Nombre del docente:

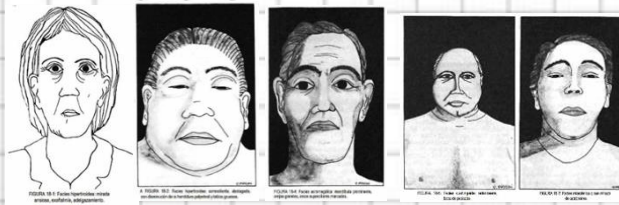
Mónica Gordillo

Nombre del alumno:

Abril Amairany Ramírez Medina

Tuxtla Gutiérrez, Chiapas

18 de abril de 2023



Enfermedades endocrinas

Hipertiroidia
Cara de asustado, exoftalmos y retracción palpebral, delgada

Hipotiroidia
Abotagada, somnolienta, labios gruesos

Enfermedad de Addison
Inexpresiva piel oscura, pigmentación gris/marrón en la boca

Síndrome de Cushing
Redonda, boca de pescado, miasténica

Parálisis facial
Ptosis palpebral, epifora y desviación de la comisura labial hacia el lado sano

Hutchinson
Párpados caídos

Miasténica
Ptosis palpebral e inmovilidad muscular

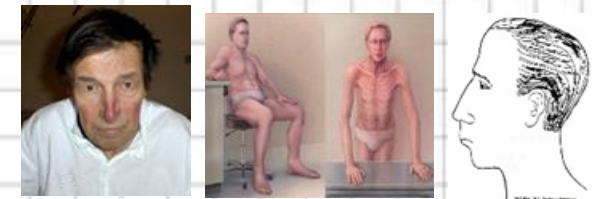
Neumónica
Vasodilatación a nivel de la mejilla del lado de la afección pulmonar

Del soplador rosado
Coloración pálida, tinte rosado, respira soplando

Adenoidea
Nariz estrecha, respiración bucal, prognatismo del maxilar superior, una arcada palatina elevada, y maxilar inferior chico

Enfermedad de Chagas
Edema inflamatorio unilateral a nivel oculopalpebral

Paperas
Hipertrofia uni o bilateral de las glándulas parótidas



Miscelánea

Enfermedades endocrinas

Enfermedades neurológicas

Enfermedades respiratorias

Enfermedades infecciosas

Enfermedades del colágeno

Facies anormales

Miscelánea

Insuficiencia renal
Redondeada, edema palpebral, pálida/amarillenta y triste

Síndrome de Turner
Cara infantil, desarrollo exagerado de los músculos cutáneos del cuello, aspecto de facies alada o de esfinge

Lúpica
Lesión eritematoso-descamativa, con edema, a nivel de las mejillas y del arco nasal

Esclerodermia
Disminución de la apertura bucal, relieves óseos prominentes

