



NOMBRE DE LA MATERIA: PROPADEUTICA,
SEMIOLOGIA

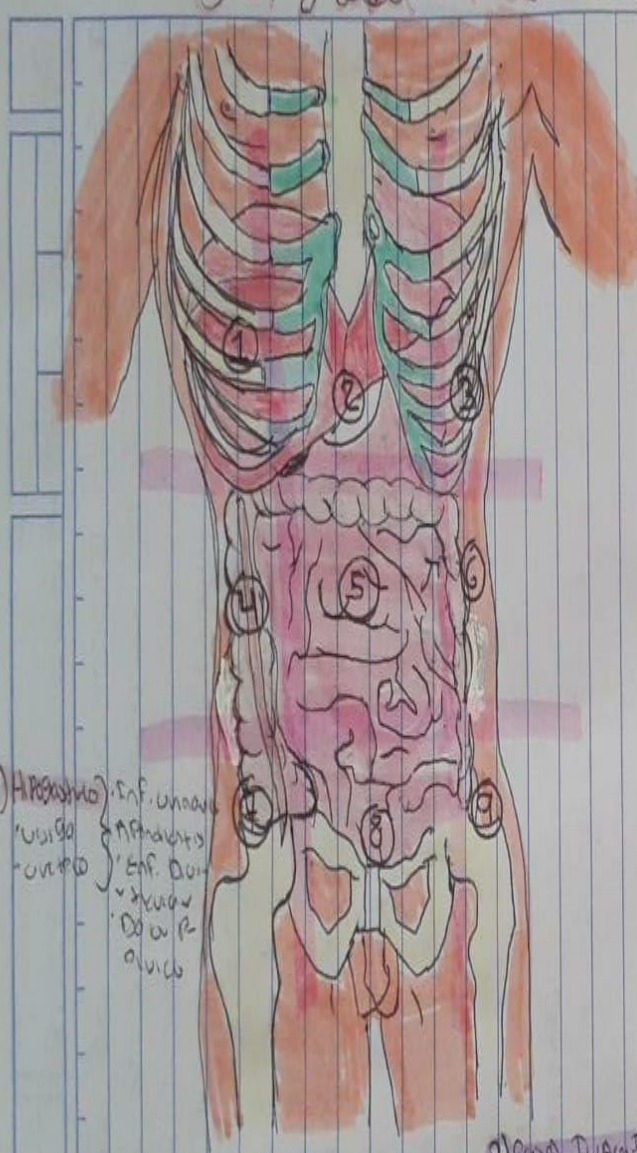
NOMBRE DEL DOCENTE: MONICA GORDILLO
RENDON

NOMBRE DEL ALUMNO: ZAHOBI BAILON
PERALTA

GRADO Y GRUPO:4-A

NOMBRE DEL TRABAJO: TOPOGRAFIA DE
ABDOMEN

Topografía abdominal



1) Hipocostia D.

- Lobulillo D. del Hígado
- Vesícula y vía biliar
- Polo superior del riñón D.
- Angulo hepático del colon

colecisto bilian
o Ulcera Estomacal
• Pancreatitis

2) Epigastrio

- Estomago
- Páncreas
- Duodeno

• Ulcera Estomacal
• Acidez / Indigestión
• Pancreatitis
• Hernia hiogástrica

3) Hipocostia I.

- Fundus gástrico
- Bazo
- Angulo esplénico del colon
- Cola del Páncreas
- Polo sup. del riñón IZ.

• Ulcera Duodenal
• Ulcera Estomacal
• Colico biliar
• Pancreatitis

4) Flanco D.

- Colon ascendente
- Asa de Intestino D.
- Polo inferior del riñón D.

• Ciego y apéndice
• Infección urinaria
• Extrínsecos
• Hernia lumbar

5) Mesogastrio

- Colon transverso
- Intestino delgado
- Aorta

• Pancreatitis
• Apendicitis
• Ulcera Estomacal
• Hernia lumbar

6) Flanco IZ.

- Colon descendente
- Asa de Intestino Del.
- Polo inferior del riñón IZ.

8) Hipogastrio

- Inf. urinario
- Uterio
- Vagina
- V. D.
- V. P.
- Ovario

7) Fosa Iliaca D.

- Ciego y apéndice
- Uterio D.
- Ovario D.
- Córdon espermático

Apendicitis
• Estreñimiento
• Dolor Pélvico
• Dolor en la ingle

9) Fosa Iliaca IZ.

- Colon sigmoide
- Uterio IZ.
- Ovario IZ.
- Córdon espermático
- Dolor en la ingle
- Hernia inguinal
- Dolor Pélvico

REFERENCIA BIBLIOGRAFICA

<https://www.udocz.com/apuntes/170743/topografia-abdominal>

