

# FRACTURAS

## IMAGENIOLOGIA

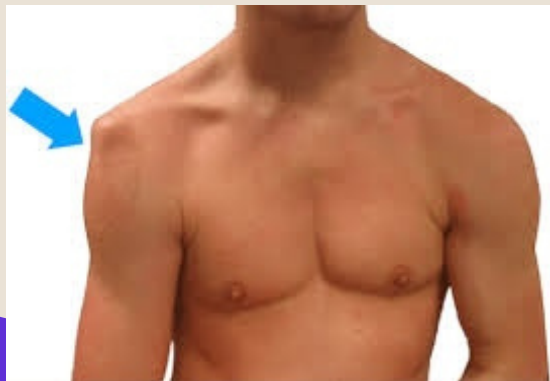POR: JOSEPH EDUARDO CORDOVA RAMITEZ



SALA 1:

### LUXACION DE HOMBRO

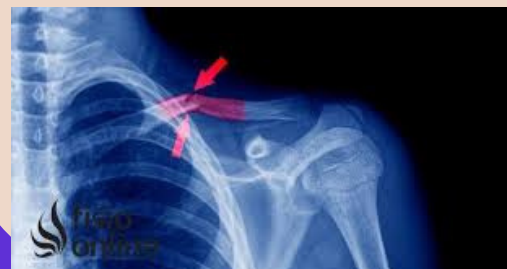Lesión en la que el hueso de la parte superior del brazo se sale del omóplato.



SALA 2:

### FRACTURA DE CLAVICULA

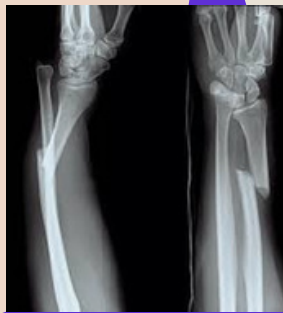Fractura del hueso que conecta el esternón y el hombro.



SALA 3:

### FRACTURA DE GALEAZZI

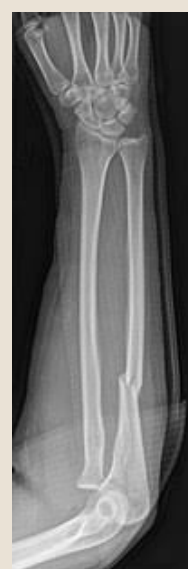fractura de la mitad distal del radio con luxación radio-cubital distal asociada por lesión capsulo-ligamentaria en dicha articulación



SALA 4:

### FRACTURA DE MONTEGGIA

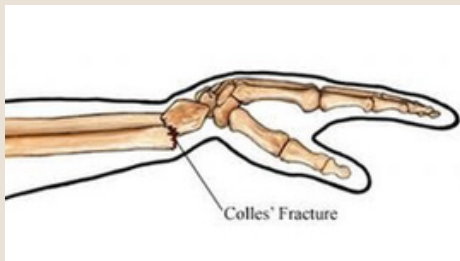
Es una lesión caracterizada por una fractura del cúbito en su porción proximal o media junto con una luxación de la cabeza del radio.



SALA 5:

### FRACTURA DE COLLES

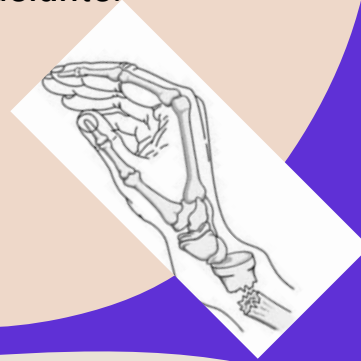
Es un rompimiento en el radio cerca de la muñeca.



SALA 6:

### FRACTURA DE SMITH

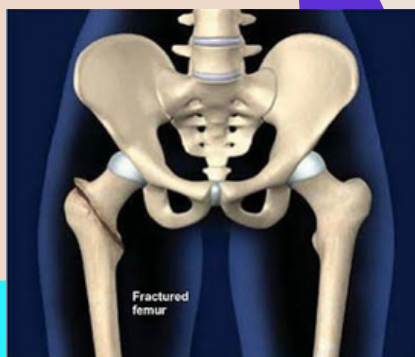la muñeca se fractura cuando el sujeto se cae con la mano doblada hacia adelante.



SALA 7:

### FRACTURA DE CADERA (FEMORAL)

Fractura de la parte superior del fémur, cerca de la articulación de la cadera.



SALA 8:

### FRACTURA DE TIBIA Y PERONE

lesión traumática grave, que suele producirse por un fuerte golpe directo sobre la zona ya sea en un partido de fútbol o practicando esquí, o por un mecanismo de rotación forzada.

