



Nombre del trabajo:

Infografía

Lectura de radiografía de tórax

Materia:

Imagenología

Cuarto semestre

Nombre del docente:

Samuel Esau Fonseca Fierro

Nombre del alumno:

Abril Amairany Ramírez Medina

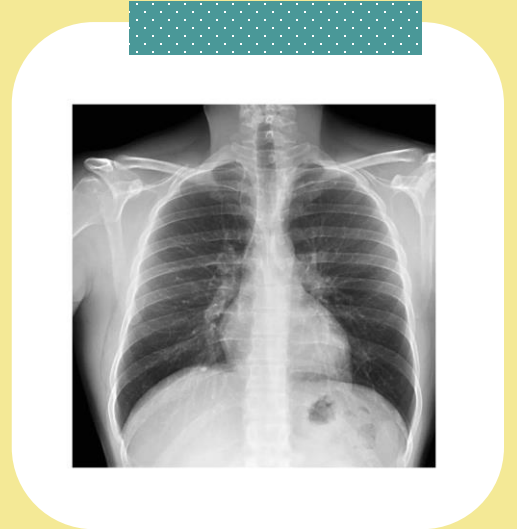
Tuxtla Gutiérrez, Chiapas

23 de mayo de 2023

Lectura de radiografía de tórax

RADIOGRAFIA DE TORAX

1. Corroborar nombre del paciente y fecha
Revisar el nombre del paciente para ver si es correcto.
Revisar si coincide la fecha de la radiografía.

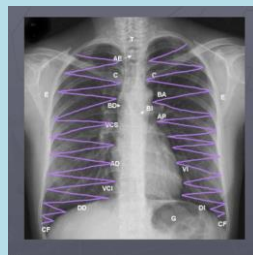


2. Técnica

Revisar si fue tomada con una buena técnica, si hay buena postura y si se logra diferenciar o ver bien la estructura en caso de que este radiopaco.

3. Tejidos blandos

Observar el tejido adiposo para detectar anomalías.



4. Tejido óseo

Revisar el tejido óseo completo con la técnica de arriba hacia abajo en zigzag, si no hay descalcificación, o esta rotada la imagen o desviada.

5. Mediastino

Línea diafragmática
Índice cardior torácico
Ángulos costofrénicos
Tráquea
Carina
Bronquio principal
Burbuja gástrica

6. Hilios

Revisar las pequeñas ramas de los hilios.

7. Parénquima pulmonar

Observar detenidamente el parénquima pulmonar para corroborar si no hay anomalías.