

UDS



CARRERA:

MEDICINA HUMANA

MATERIA:

IMAGENOLOGIA

TRABAJO:

REALICE UNA INFOGRAFIA DE LA LECTURA DE RADIOGRAFIA DE TORAX

ALUMNO:

BRYAN REYES GONZÁLEZ

DOCENTE:

SAMUEL ESAU FONSECA FIERRO

FECHA:

SABADO, 27 DE MAYO 2023

Punto 1: corroborar nombre del paciente y fecha

Punto 2: Técnica

Punto 3: Tejidos blandos

Punto 4: Tejido oseó

Punto 5: mediastino

- Via frágmatíca
- Índice cardíotorácíca
- Ángulos costofrénícos

Traquea

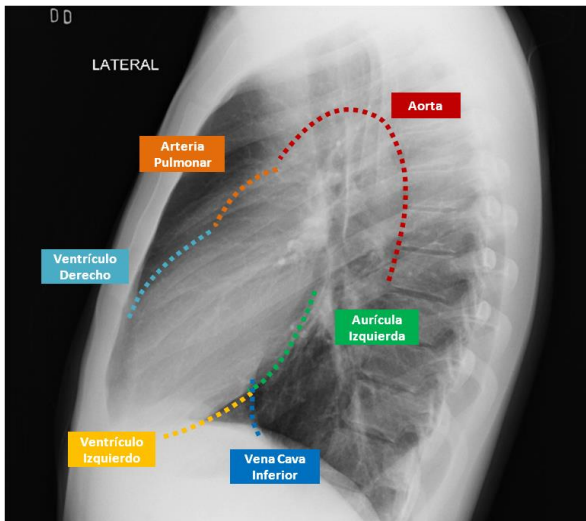
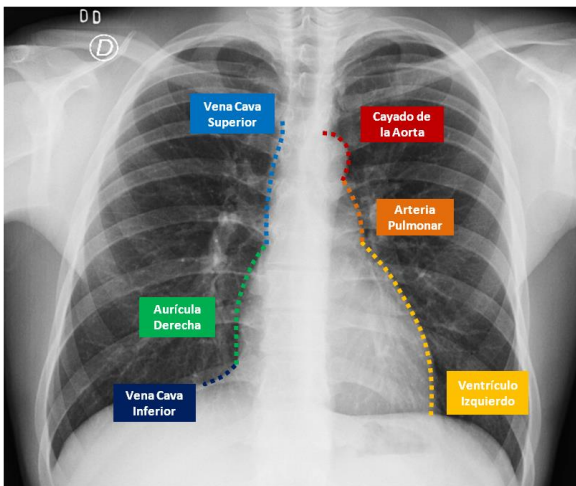
Carina

Bronquio principal

Burbuja gástríca

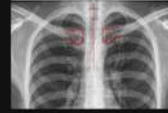Punto 6: Hilios

Punto 7: Parenquima pulmonar



PASO 1

Datos Técnicos

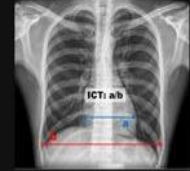

- Nombre y Apellido
- Exposición
- Posición
- Inspiración
- Proyección

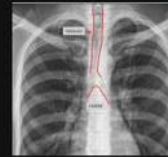PASO 2

Corazón y Grandes vasos

ICT igual o < 0.5
Diámetro del pedículo vascular
Signo de la silueta



PASO 3



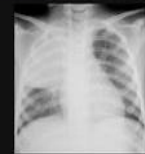Vía Aérea

- Tráquea central
- Desviaciones o compresiones
- Ángulo de la carina < 90°

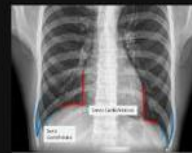PASO 4

Pulmones

- Simetría
- Opacidades y/o radiolucencias
- Patrón vascular



PASO 5



Diafragma

- El derecho más alto que el izquierdo
- Aire debajo del diafragma
- Burbuja gástríca
- Ángulos cardíco y costofrénícos

PASO 6

Huesos

- Costillas: 6 arcos anteriores, 10 arcos posteriores
- Densidad ósea
- Cuerpos vertebrales

