

FRACTURAS

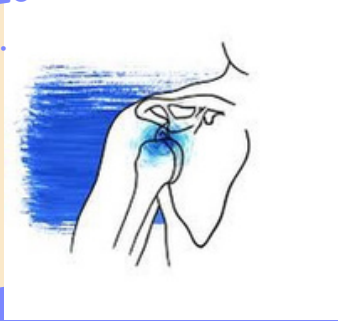Imagenología

Derlin castillo

1

Luxación de hombro

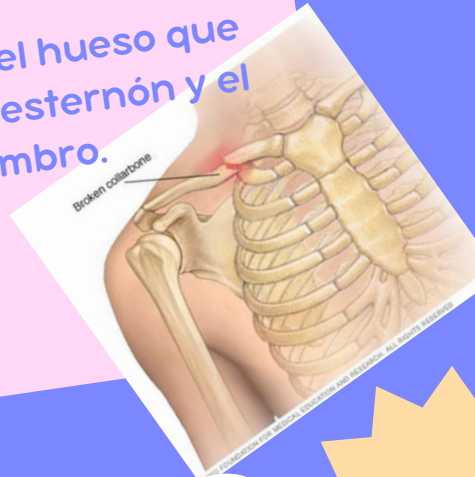Lesión en la que el hueso de la parte superior del brazo se sale del omóplato.



2

Fractura de clavícula

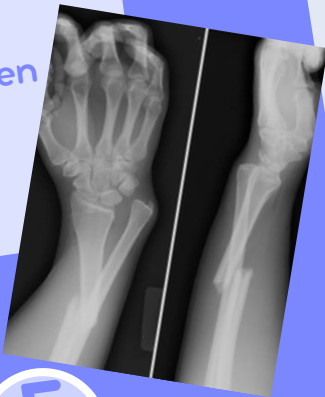Fractura del hueso que conecta el esternón y el hombro.



3

fractura de galeazzi

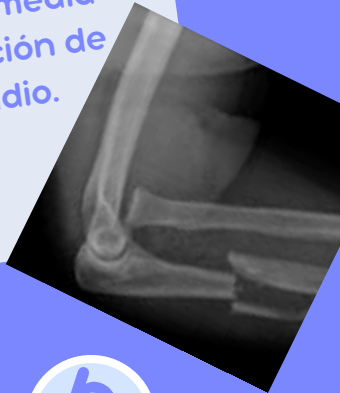fractura de la mitad distal del radio con luxación radio-cubital distal asociada por lesión capsulo-ligamentaria en dicha articulación.



4

Fractura de Monteggia

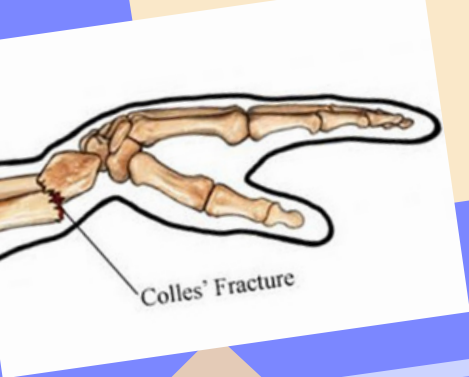
Es una lesión caracterizada por una fractura del cúbito en su porción proximal o media junto con una luxación de la cabeza del radio.



5

Fractura de Colles

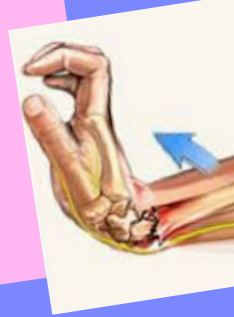Es un rompimiento en el radio cerca de la muñeca.



6

Fractura de Smith

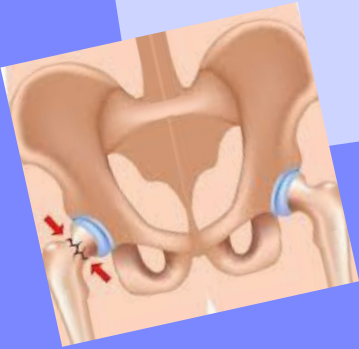la muñeca se fractura cuando el sujeto se cae con la mano doblada hacia adelante.



7

Fractura de cadera Otros nombres: Fractura femoral

Fractura de la parte superior del fémur, cerca de la articulación de la cadera.



8

Fractura de tibia y peroné

lesión traumática grave, que suele producirse por un fuerte golpe directo sobre la zona ya se en un partido de fútbol o practicando esquí, o por un mecanismo de rotación forzada.

