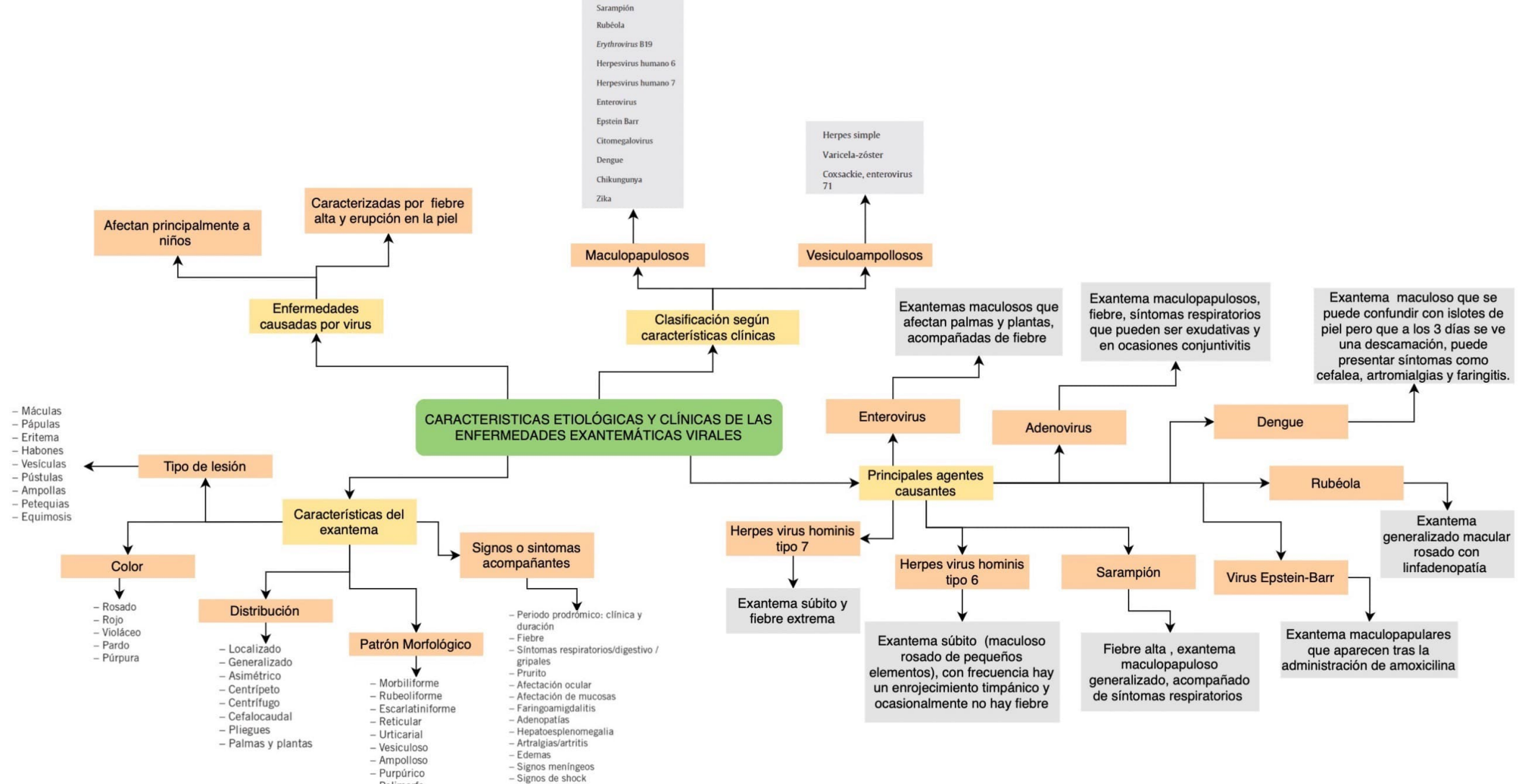
CARACTERISTICAS ETIOLÓGICAS Y CLÍNICAS DE LAS ENFERMEDADES EXANTEMÁTICAS VIRALES
Enfermedades causadas por virus
Afectan principalmente a niños
Caracterizadas por fiebre alta y erupción en la piel
Clasificación según características clínicas
Maculopapulosos
Sarampión
Rubéola
Erythrovirus B19
Herpesvirus humano 6
Herpesvirus humano 7
Enterovirus
Epstein Barr
Citomegalovirus
Dengue
Chikungunya
Zika
Vesiculoampollosos
Herpes simple
Varicela-zóster
Coxsackie, enterovirus 71
Características del exantema
Tipo de lesión
– Máculas
– Pápulas
– Eritema
– Habones
– Vesículas
– Pústulas
– Ampollas
– Petequias
– Equimosis
Color
– Rosado
– Rojo
– Violáceo
– Pardo
– Púrpura
Distribución
– Localizado
– Generalizado
– Asimétrico
– Centrípeto
– Centrífugo
– Cefalocaudal
– Pliegues
– Palmas y plantas
Patrón Morfológico
– Morbiliforme
– Rubeoliforme
– Escarlatiniforme
– Reticular
– Urticarial
– Vesiculoso
– Ampolloso
– Purpúrico
Signos o sintomas acompañantes
– Periodo prodrómico: clínica y duración
– Fiebre
– Síntomas respiratorios/digestivo / gripales
– Prurito
– Afectación ocular
– Afectación de mucosas
– Faringoamigdalitis
– Adenopatías
– Hepatoesplenomegalia
– Artralgias/artritis
– Edemas
– Signos meníngeos
– Signos de shock
Principales agentes causantes
Enterovirus
Exantemas maculosos que afectan palmas y plantas, acompañadas de fiebre
Adenovirus
Exantema maculopapulosos, fiebre, síntomas respiratorios que pueden ser exudativas y en ocasiones conjuntivitis
Dengue
Exantema maculoso que se puede confundir con islotes de piel pero que a los 3 días se ve una descamación, puede presentar síntomas como cefalea, artromialgias y faringitis.
Rubéola
Exantema generalizado macular rosado con linfadenopatía
Herpes virus hominis tipo 7
Exantema súbito y fiebre extrema
Herpes virus hominis tipo 6
Exantema súbito (maculoso rosado de pequeños elementos), con frecuencia hay un enrojecimiento timpánico y ocasionalmente no hay fiebre
Sarampión
Fiebre alta , exantema maculopapuloso generalizado, acompañado de síntomas respiratorios
Virus Epstein-Barr
Exantema maculopapulares que aparecen tras la administración de amoxicilina