



**Nombre del alumno: Jorge Uziel Del
Ángel Vázquez**


**Nombre del profesor: Polidoro
Montesinos Moguel**

Licenciatura: Medicina Veterinaria y Zootecnista

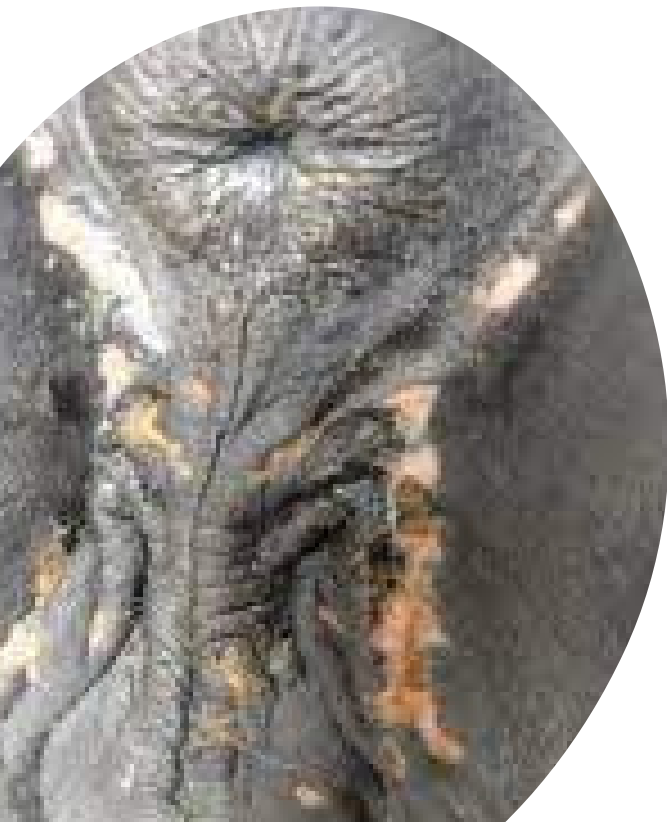Materia: Introducción a la cirugía, patología y técnicas quirúrgicas de equinos

Nombre del trabajo: Super nota

Ocosingo, Chiapas a 1 de abril del 2023



Equinos, asnos, cebras y moscas de los establos.



Enfermedad venérea eruptiva
causada por el Herpesvirus tipo 3
(EVH-3).

Caracterizado por la aparición de
lesiones postulares
dolorosas en los genitales externos de
machos y hembras.

El virus realiza su replicación en
el epitelio estratificado del tejido
epidérmico y márgenes

La transmisión:

- coito
- Fomites.
- Equipo de inseminación contaminado.
- Vía aérea y mecánica por vector denominado mosca de los establos.

Exantema coital equino



Exantema coital equino

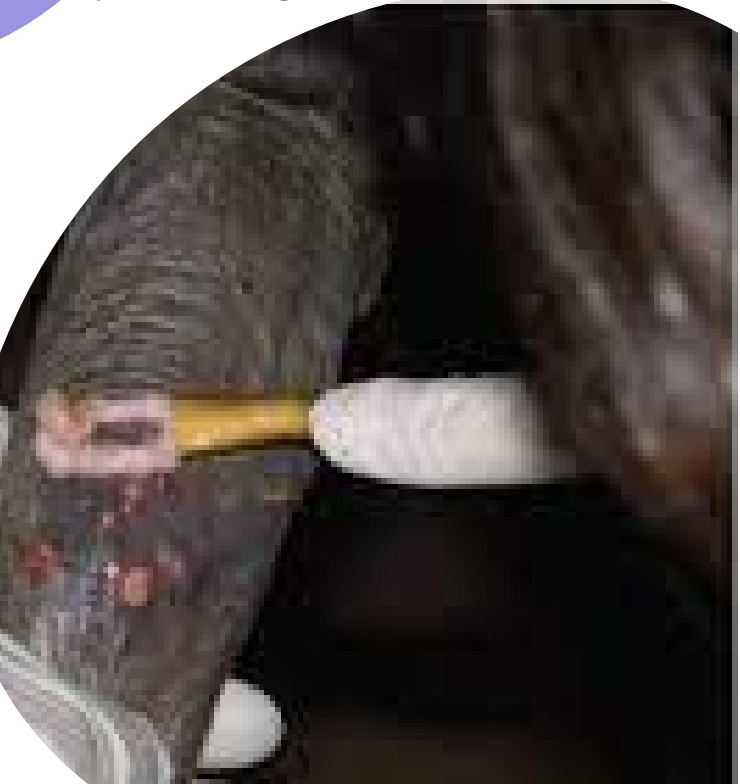Equinos

Tratamiento

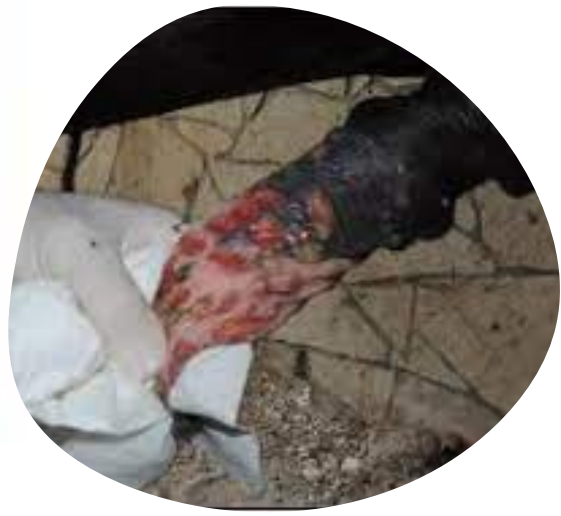Al observarse las úlceras externas en examen clínico, este se comprueba con laboratorios como:

- Aislamiento vírico
- PCR

Raspando las lesiones o con hisopos, además de la muestra de sangre. Se deben transportar refrigeradas las muestras



- Reposo sexual hasta que las lesiones desaparezcan.



- Limpieza y desinfección con antisépticos.



- Uso de antibiótico para evitar infecciones secundarias



- Uso tópico de Ganciclovir en la zona afectada
- Analgésicos parenterales