



Cuadro sinóptico

Nombre del Alumno: Dafne Paola Sánchez Aguilar

Nombre del tema: Aparato Respiratorio

Parcial: I

Nombre de la Materia: Anatomía y Fisiología I I

Nombre del profesor: Felipe Antonio Morales Hernández

Nombre de la Licenciatura: Enfermería General

Cuatrimestre: 2do.

Comitán de Domínguez, Chiapas; 13 de marzo de 2023

Nariz

Parte superior del sistema respiratorio y varía en tamaño y forma de una persona a otra.

La parte superior de la nariz es ósea, denominada puente nasal, y está formada por los huesos de la nariz, parte del maxilar superior y la parte nasal del hueso frontal.

MI Universidad

La parte inferior de la nariz es cartilaginosa y está compuesta por cartílagos hialinos: 5 principales y otros más pequeños.

En el interior de la nariz se encuentra el tabique nasal, que es en parte óseo y en parte cartilaginosa y divide la cavidad nasal en dos partes llamadas fosas nasales.

La parte ósea del tabique está formada por parte del hueso etmoides y el vómer y se encuentra en el plano medio de las fosas nasales hasta el 7º año de vida.

La parte cartilaginosa está formada por cartílago hialino y se denomina cartílago septal.

Fosas Nasales

Se abren hacia el exterior a través de dos aberturas denominadas orificios o fosas nasales, delimitadas exteriormente por las alas de la nariz, y se comunican con la nasofaringe a través de dos orificios posteriores o coanas. Cada fosa nasal tiene un techo, una pared media, una pared lateral y un suelo.

- El techo es curvo y estrecho y está formado por 3 huesos: frontal, etmoidal y esfenoidal.
- El suelo es más ancho que el techo y está formado por parte de los huesos maxilar y palatino.
- La pared interna está formada por el tabique óseo y es lisa.
- La pared externa es rugosa debido a la presencia de 3 elevaciones óseas longitudinales: los cornetes nasales superior, medio e inferior que se proyectan en cada fosa nasal y se curvan hacia abajo para formar canales de flujo de aire llamados meatos.

Las fosas nasales están revestidas en su parte más externa por una piel que contiene un número de pelos cortos y gruesos o vibrisas y en la parte restante por una membrana mucosa con epitelio columnar ciliado pseudoestratificado.

El aire inspirado que pasa por la mucosa nasal se humedece y calienta antes de continuar hacia las vías respiratorias.

Senos Paranasales: Frontales, Etmoidales, Esfenoidales Y Maxilares

Son cavidades llenas de aire, que varían en tamaño y forma de una persona a otra, y que se originan por la introducción de la membrana mucosa de la cavidad nasal en los huesos adyacentes del cráneo, están revestidos de mucosa nasal, aunque más fina y con menos vasos sanguíneos que los que revisten las fosas nasales.

• **Senos frontales:** Se localizan entre las placas interna y externa del hueso frontal, detrás de los arcos de la frente, y pueden verse a partir de los 7 años en las radiografías. Cada seno frontal se comunica con la fosa nasal correspondiente a través del meato medio. Varía en tamaño desde unos 5 mm hasta grandes espacios que se extienden lateralmente.

• **Senos etmoidales:** El número de cavidades aéreas en el hueso etmoides varía de 3 a 18 y no suelen ser visibles radiológicamente hasta los 2 años. Se abren en las fosas nasales a través del meato superior.

• **Senos esfenoides:** Suelen ser dos, están situadas en el hueso esfenoides, detrás de la parte superior de las fosas nasales, están separadas por un tabique óseo que no suele estar en el plano medio y están conectadas con los nervios ópticos, el quiasma óptico, la hipófisis, las arterias carótidas internas y los senos cavernosos.

• **Senos maxilares:** Son los senos más grandes y su techo es el suelo de la órbita. Se vacían en la fosa nasal correspondiente por el meato medio a través de una abertura en la parte superior interna del seno, por lo que es imposible drenarlos.

APARATO RESPIRATORIO SUPERIOR

Boca

Primera parte del sistema digestivo además sirve para respirar.

Está revestida por una membrana mucosa, la mucosa bucal, con epitelio escamoso estratificado no queratinizado y limitada por las mejillas y los labios.

El espacio en forma de herradura entre los dientes y los labios se llama vestíbulo y el espacio detrás de los dientes es la cavidad oral propiamente dicha.

Faringe

Tubo que se extiende hasta la boca y forma el extremo superior común de los tubos respiratorio y digestivo.

En su parte superior terminan los orificios posteriores de las fosas nasales o coanas, en su parte media termina el istmo de las fauces o puerta de comunicación con la cavidad oral, y en su parte inferior se continúa con el esófago, para conducir los alimentos al esófago y el aire a la laringe y los pulmones.

- **Nasofaringe.** prolongación posterior de las fosas nasales, está revestida de una mucosa nasal y tiene una función respiratoria.

- **Orofaringe.** Es la parte oral de la faringe y tiene una función digestiva ya que es la prolongación de la boca a través del istmo de las mandíbulas y está revestida por una mucosa similar a la mucosa oral.

- **Laringofaringe.** Es la parte laríngea de la faringe, ya que se encuentra detrás de la laringe. Está revestido por una membrana mucosa con epitelio estratificado plano no queratinizado y se extiende hasta el esófago.

Laringe. Interior de la laringe

Se encarga de la fonación o producción de sonidos con la ayuda de las cuerdas vocales, situadas en su interior. Se encuentra entre la laringofaringe y la tráquea y es una parte esencial de las vías respiratorias, ya que actúa como una válvula que impide que los alimentos ingeridos y los cuerpos extraños entren en las vías respiratorias.

Está revestido por una membrana mucosa de epitelio escamoso estratificado no queratinizado y su esqueleto está formado por 9 cartílagos conectados por varios ligamentos. Tres cartílagos son impares: tiroides, cricoides y epiglotis y tres cartílagos son pares: aritenoides, corniculada y cuneiforme.

La cavidad o interior de la laringe se extiende desde el orificio de entrada de la laringe hasta el borde inferior del cartílago cricoides, donde se prolonga en la tráquea, y está dividida en 3 partes por dos pliegues superiores (o cuerdas vocales vestibulares o falsas) y dos pliegues inferiores (o cuerdas vocales verdaderas) que sobresalen en el interior de la laringe a cada lado.

Tráquea

Tubo que se extiende hacia la laringe y está revestido por una membrana mucosa de epitelio columnar pseudoestratificado.

El lumen o cavidad de la trompa se mantiene abierto por una serie de cartílagos hialinos en forma de C, con el extremo abierto hacia atrás.

Los extremos abiertos de los anillos cartilagosos están estabilizados por fibras musculares lisas y tejido conectivo elástico que forman una superficie posterior plana en contacto directo con el esófago, por delante del cual desciende, permitiendo acomodar en la tráquea las dilataciones esofágicas producidas durante la deglución.

Termina a nivel del ángulo esternal y de la apófisis espinosa de la cuarta vértebra torácica, dividiéndose en bronquios principales derecho e izquierdo. El arco aórtico es inicialmente anterior a la tráquea, luego se desplaza hacia su lado izquierdo.

APARATO RESPIRATORIO INFERIOR

Consiste en estructuras que hacen ingresar aire del sistema respiratorio superior, absorben el oxígeno y, en el intercambio, liberan dióxido de carbono.

La tráquea es la vía respiratoria principal que conduce a los pulmones.

La tráquea es un tubo de menos de 2,5 cm de diámetro, cubierto por anillos cartilagosos. Se extiende desde la parte inferior de la laringe y desciende por detrás del esternón, hasta que se ramifica en tubos más pequeños, los bronquios.

Durante la inhalación, el aire filtrado y calentado por el sistema respiratorio superior pasa de la faringe y la laringe hacia la tráquea, luego desciende a los bronquios e ingresa a los pulmones.

El aire desoxigenado de los pulmones asciende por la tráquea durante la exhalación.

Los bronquios son conductos que permiten el ingreso y la salida de aire de los pulmones

Los tubos de los bronquios principales se ramifican a partir de la parte inferior de la tráquea. Estas ramas se subdividen nuevamente en bronquios secundarios y terciarios y luego en bronquiolos.

Estas vías respiratorias progresivamente más pequeñas transportan aire con alto contenido de oxígeno desde la tráquea a los pulmones.

Los pulmones son órganos esenciales del sistema respiratorio

Los pulmones son los encargados del intercambio gaseoso entre el aire que respiramos y nuestro cuerpo. Están protegidos dentro de la caja torácica.

- El pulmón izquierdo posee dos lóbulos y tiene un volumen ligeramente menor que el derecho. Se curva hacia adentro a nivel de la incisura cardíaca para alojar el corazón.
- El pulmón derecho cuenta con tres lóbulos. Es ligeramente más corto, porque el diafragma, ubicado debajo del mismo, se sitúa más alto para alojar el hígado.

Durante la inhalación, el aire fluye hacia el interior de los pulmones a través de los bronquios y bronquiolos. Los pulmones eliminan el aire desoxigenado durante la exhalación.

La respiración externa tiene lugar en los alvéolos

Los alvéolos son sacos microscópicos se llenan de aire proveniente de los bronquiolos.
Son los extremos terminales del tracto respiratorio y los sitios de la respiración externa donde tiene lugar el intercambio de gases entre el aire y el torrente sanguíneo. Durante la inhalación, los alvéolos se llenan de aire proveniente de los bronquiolos.

El oxígeno difunde a través de los alvéolos hacia las redes de capilares pulmonares que los rodean, y es bombeado con el torrente sanguíneo. El dióxido de carbono de la sangre desoxigenada difunde de los capilares a los alvéolos y es eliminado mediante la exhalación.

El diafragma es el músculo de la respiración

Los pulmones se asientan encima del diafragma, un músculo que forma el piso de la cavidad torácica. La acción del diafragma es clave en el proceso físico de la respiración.

Durante la inhalación, el diafragma se contrae y se desplaza hacia abajo, en dirección a la

Ventilación pulmonar

La ventilación pulmonar corresponde a la entrada y salida de aire del organismo; se produce por los movimientos respiratorios que ocurren durante la inspiración y la espiración.

Inspiración

La inspiración es la entrada de aire a los pulmones. Durante la inspiración los músculos respiratorios se contraen: el diafragma se desplaza hacia abajo y los músculos intercostales elevan las costillas.

Ambos movimientos aumentan la capacidad de la caja torácica y disminuyen la presión del aire al interior de los pulmones. Como la presión intrapulmonar se vuelve menor que la presión del aire atmosférico, se produce el ingreso de aire a los pulmones.

Espiración

Es la expulsión del aire desde los pulmones hacia el ambiente y comienza cuando los músculos intercostales y el diafragma se relajan, regresando a su posición de reposo.

Es la fase activa de la respiración, debido a que la contracción de los músculos respiratorios es estimulada por la acción del centro nervioso respiratorio, mientras que la espiración corresponde a la fase pasiva de la respiración, debido a que ocurre por la relajación de los músculos respiratorios.

Volúmenes Pulmonares

- **Volumen corriente o volumen de ventilación pulmonar:** es la cantidad de aire que ingresa a los pulmones con cada inspiración o que sale en cada espiración en reposo. Es de aproximadamente 500 ml en el varón adulto.
- **Volumen de reserva inspiratoria:** se registra cuando se realiza una inspiración forzada, corresponde al aire inspirado adicional al volumen corriente (aproximadamente 3,000 ml).
- **Volumen de reserva espiratoria:** se registra cuando se realiza una espiración forzada, corresponde al aire espirado adicional al volumen corriente (aproximadamente 1,100 ml).
- **Volumen residual:** es el volumen de aire que queda en los pulmones después de una espiración forzada; es en promedio de 1,200 ml.

Capacidades pulmonares

En el estudio del paciente con alteraciones pulmonares, a veces es deseable considerar la combinación dos o más de los volúmenes pulmonares.

- **Capacidad inspiratoria:** Es igual al volumen corriente más el volumen de reserva inspiratoria. Representa la cantidad de aire que una persona puede inspirar, comenzando en el nivel espiratorio normal y distendiendo los pulmones hasta la máxima capacidad, su valor aproximado es de 3600 ml.
- **Capacidad residual funcional:** Es el volumen de reserva espiratoria más el volumen residual. Representa el aire que queda en los pulmones al final de una espiración normal.
- **Capacidad vital:** Es el máximo volumen de aire espirado tras un esfuerzo inspiratorio máximo. Se obtiene sumando el volumen de reserva inspiratorio más el volumen corriente, más el volumen de reserva espiratoria (aproximadamente 4,600 ml).
- **Capacidad pulmonar total:** Es el volumen máximo que puede ingresar a los pulmones tras un esfuerzo inspiratorio máximo (aproximadamente 5,800 ml). Se obtiene sumando la capacidad vital más el volumen residual.

INTERCAMBIO DE OXÍGENO Y DIÓXIDO DE CARBONO

- Una vez que el oxígeno ha difundido desde los alvéolos hacia la sangre pulmonar, es transportado hacia los capilares de los tejidos periféricos combinado casi totalmente con la hemoglobina, de esta manera la sangre transporta de 30 a 100 veces más oxígeno de lo que podría transportar en forma de oxígeno disuelto en el agua de la sangre.

Transporte Hacia La Sangre Arterial.

Aproximadamente el 98% de la sangre que entra en la aurícula izquierda desde los pulmones acaba de atravesar los capilares alveolares, oxigenándose hasta una Po₂ de aproximadamente 104 mmHg.

Un 2% de la sangre que ha pasado desde la aorta a través de la circulación bronquial, que vasculariza principalmente los tejidos profundos de los pulmones y no está expuesta al aire pulmonar; a este flujo sanguíneo se le denomina "flujo de derivación", lo que significa que la sangre se deriva y no atraviesa las zonas de intercambio gaseoso.

Cuando sale de los pulmones, la Po₂ de la sangre que pasa por la derivación es aproximadamente la de la sangre venosa sistémica normal, de aproximadamente 40 mmHg.

Cuando esta sangre se combina en las venas pulmonares con la sangre oxigenada procedente de los capilares alveolar es, esta denominada mezcla venosa de sangre hace que la Po₂ de la sangre que entra en el corazón izquierdo y que es bombeada hacia la aorta disminuye hasta aproximadamente 95 mmHg.

Transporte De Oxígeno

La molécula de O₂ se combina de forma laxa y reversible con la porción hemo de la hemoglobina. Cuando la presión parcial de O₂ es elevada, como ocurre en los capilares pulmonares, se favorece la unión de O₂ a la hemoglobina y la liberación de dióxido de carbono.

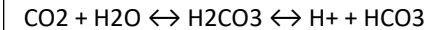
Por el contrario, cuando la concentración de dióxido de carbono es alta, como en los tejidos periféricos, se une CO₂ a la hemoglobina y la afinidad por el O₂ disminuye, haciendo que éste se libere.

Transporte de dióxido de carbono

El CO₂ transportado en la sangre de tres maneras: disuelto en el plasma, en forma de bicarbonato y combinado con proteínas como compuestos carbonílicos.

El CO₂ disuelto al igual que el oxígeno obedece la Ley de Henry, pero el CO₂ es unas 20 veces más soluble que el O₂. Como resultado el CO₂ disuelto ejerce un papel significativo en el transporte de este gas, ya que cerca del 10% del CO₂ que pasa al pulmón desde la sangre se halla en su forma disuelta.

El bicarbonato se forma en la sangre mediante la secuencia siguiente:



VOLÚMENES Y CAPACIDADES PULMONARES

- Las capacidades pulmonares se refieren a los distintos volúmenes de aire característicos en la respiración humana. Un pulmón humano puede almacenar alrededor de 6 litros de aire en su interior, pero una cantidad significativamente menor es la que se inhala y exhala durante la respiración.

Volúmenes pulmonares

- Volumen corriente o tidal (VC ó VT):** volumen de aire inspirado o espirado en cada respiración normal; es de unos 500mL aproximadamente.
- Volumen de reserva inspiratorio (VRI):** volumen adicional máximo de aire que se puede inspirar por encima del volumen corriente normal; habitualmente es igual a unos 3,000mL.
- Volumen de reserva espiratorio (VRE):** cantidad adicional máxima de aire que se puede espirar mediante espiración forzada, después de una espiración corriente normal, normalmente es de unos 1,100mL.
- Volumen residual (VR):** volumen de aire que queda en los pulmones tras la espiración forzada, supone en promedio unos 1,20mL aproximadamente.

Capacidades pulmonares

- Capacidad Inspiratoria (CI):** Es la cantidad de aire que una persona puede respirar comenzando en el nivel de una espiración normal y distendiendo al máximo sus pulmones (3,500mL aprox). $CI = VC + VRI$
- Capacidad Residual Funcional (CRF):** Es la cantidad de aire que permanece en el sistema respiratorio. Esa cantidad es la mínima que hay dentro de un pulmón, y no puede ser expulsada. Es la cantidad de aire que queda en los pulmones tras una espiración normal (2,300mL aprox). $CRF = VRE + VR$
- Capacidad Vital (CV):** Es la cantidad de aire que es posible expulsar de los pulmones después de haber inspirado completamente. Son alrededor de 4.6 litros. Es la máxima cantidad de aire que puede expulsar una persona de los pulmones después de una inspiración y espiración máximas (4,600mL aprox). $CV = VRI + VC + VRE$
- Capacidad Pulmonar Total (CPT):** Es el volumen de aire que hay en el aparato respiratorio, después de una inhalación máxima voluntaria. Corresponde a aproximadamente 6 litros de aire. Es el máximo volumen al que pueden expandirse los pulmones con el máximo esfuerzo posible (5,800mL aprox). $CPT = CV + VR$

Valores constantes

- volumen circulante: 500ml
- volumen de reserva inspiratorio: 3000ml (con esfuerzo inspiratorio)
- volumen de reserva espiratorio: 1000ml (con esfuerzo inspiratorio)
- volumen residual: 1200ml
- capacidad vital: volumen de reserva inspiratorio (3000ml) + volumen de reserva espiratoria (1000ml) + volumen circulante (500ml) = 4500ml
- capacidad inspiratoria: volumen circulante (500ml) + volumen de reserva inspiratoria (3000ml) = 3500ml
- capacidad espiratoria: volumen residual (1200ml) + volumen de reserva espiratoria (1000ml) = 2200ml
- capacidad pulmonar total: capacidad vital (4500ml) + volumen residual (1200ml) = 5700ml

TRANSPORTE DE OXÍGENO Y DIÓXIDO DE CARBONO

- El oxígeno es transportado tanto físicamente disuelto en la sangre como químicamente combinado con la hemoglobina en los eritrocitos; en circunstancias normales mucho más oxígeno es transportado combinado con hemoglobina que físicamente disuelto en la sangre, ya que, sin hemoglobina, el sistema cardiovascular no podría proporcionar suficiente oxígeno para satisfacer las demandas de los tejidos.

FÍSICAMENTE DISUELTO

A una temperatura de 37 °C, 1 ml de plasma contiene 0.00003 ml de O₂/mmHg PO₂).

La sangre entera contiene una cantidad similar de oxígeno disuelto por mililitro porque el oxígeno se disuelve en el líquido de los eritrocitos casi en la misma cantidad, por ende, la sangre arterial normal con una PO₂ de aproximadamente 100 mmHg sólo contiene alrededor de 0.003 ml de O₂/ml de sangre, o 0.3 ml de O₂/100 ml de sangre.

(El contenido de oxígeno en la sangre convencionalmente se expresa en mililitros de oxígeno por 100 ml de sangre, lo que también se llama volumen porcentual.) Por tanto, el oxígeno físicamente disuelto en la sangre no puede satisfacer la demanda metabólica para oxígeno, incluso en reposo.

QUÍMICAMENTE COMBINADO CON HEMOGLOBINA

La hemoglobina es una molécula compleja con una estructura tetramérica que consta de cuatro cadenas polipeptídicas enlazadas (globina), cada una de las cuales está fija a un grupo de protoporfirina (hem); cada grupo hem tiene un átomo de hierro ferroso (Fe²⁺) en su centro, y puede unirse a una molécula de oxígeno (o de monóxido de carbono), de modo que la molécula de hemoglobina tetramérica puede combinarse químicamente con cuatro moléculas de oxígeno (u ocho átomos de oxígeno).

La función del aparato respiratorio es mover dos gases: el oxígeno y el dióxido de carbono.

La molécula de O₂ se combina de forma laxa y reversible con la porción hemo de la hemoglobina. Cuando la presión parcial de O₂ es elevada, como ocurre en los capilares pulmonares, se favorece la unión de O₂ a la hemoglobina y la liberación de dióxido de carbono.

La sangre transporta el dióxido de carbono del cuerpo a los pulmones. Usted inhala oxígeno y exhala dióxido de carbono todo el día, diariamente, sin pensarlo. El análisis de CO₂ en sangre mide la cantidad de dióxido de carbono presente en la sangre.

Los eritrocitos también contribuyen a la eliminación del CO₂ producido en las células por dos mecanismos: la hemoglobina tiene capacidad para fijar el CO₂ y transportarlo a los pulmones donde lo libera.

TRANSPORTE DE OXÍGENO POR LA SANGRE.

El oxígeno es transportado tanto físicamente disuelto en la sangre como químicamente combinado con la hemoglobina en los eritrocitos; en circunstancias normales mucho más oxígeno es transportado combinado con hemoglobina que físicamente disuelto en la sangre.

Los tres procesos esenciales para la transferencia del oxígeno desde el aire del exterior a la sangre que fluye por los pulmones son: ventilación, difusión y perfusión. La ventilación es el proceso por el cual el aire entra y sale de los pulmones.

DESARROLLO DEL APARATO RESPIRATORIO

En el desarrollo prenatal humano se pueden establecer tres periodos fundamentales: de bástula, embrionario y fetal.

- **Periodo de blástula o blastocito:** Va desde la fecundación hasta el día decimoséptimo de la vida intrauterina. La unión del óvulo con el espermatozoide se lleva a cabo en la trompa, originándose el huevo fecundado o cigoto. A partir de este momento, el cigoto se multiplica al tiempo que emigra hacia la cavidad uterina. Al cabo de una semana, la mórula se produce la nidación en sus paredes.
- **Periodo embrionario:** Se extiende desde el día decimoséptimo hasta la 8ª semana de vida intrauterina. Durante el mismo se llevan a cabo los procesos de diferenciación morfológica, es decir, la formación de los órganos (organogénesis).
- **Periodo fetal:** El período fetal abarca desde el final del periodo embrionario hasta el momento del nacimiento.

- La formación del aparato respiratorio se inicia en la tercera semana de vida intrauterina, que corresponde a la quinta semana de embarazo, cuando el embrión solo mide unos 3-4 mm de longitud. Se forma a partir del tubo digestivo.

Primero aparece una pequeña evaginación o divertículo en la pared anterior del intestino, a la que se denomina hendidura laringotraqueal. Este espacio desaparece progresivamente al irse formando un tabique que los independiza. Este tabique se denomina traqueoesofágico, se extiende a lo largo de la evaginación en sentido cráneo-caudal (de la cabeza a los pies), y va a independizar el primitivo dispositivo respiratorio del esófago.

El intestino anterior se ha separado en dos porciones: una anterior, que corresponde al esbozo respiratorio y otra dorsal o posterior, que va a dar lugar al esófago. En este momento del desarrollo, el futuro aparato respiratorio está formado por un verdadero fondo de saco.

¿Cómo se forma?

Cuando el embrión cumple alrededor de las cuatro semanas de desarrollo.

La laringe constituye la primera porción del aparato respiratorio y la más antigua del desarrollo respiratorio. Es la única formación que no se separa del tubo digestivo, manteniendo su comunicación por medio de un orificio laríngeo. Esta primitiva abertura laríngea, de grandes dimensiones, se cerrará progresivamente por el crecimiento de los cartílagos y músculos.

Desarrollo de los bronquios: La asimetría bronquial.

En la quinta semana de gestación las dos yemas pulmonares van a comenzar a dividirse en otras que dan origen a los bronquios lobulares o secundarios.

Desde este momento se observa la asimetría en el desarrollo de los bronquios lobulares de cada pulmón: de los extremos ciegos de los bronquios primarios nacen tres ramas en el lado derecho y dos en el izquierdo, dejando "hueco" para la formación del corazón.