



“Universidad del sureste”

Alumna Viviana guadalupe cruz Hernández



**DOCENTE: ETI JOSEFINA
ARREOLA RODRIGUEZ**

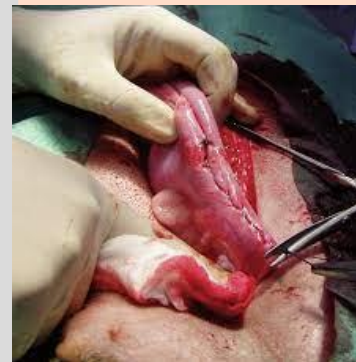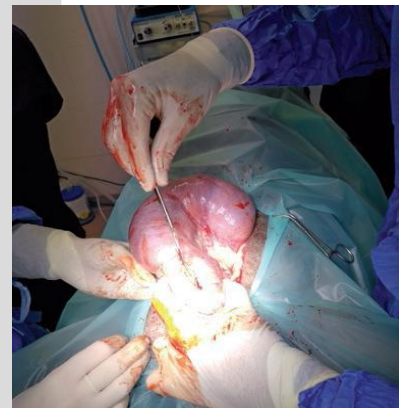
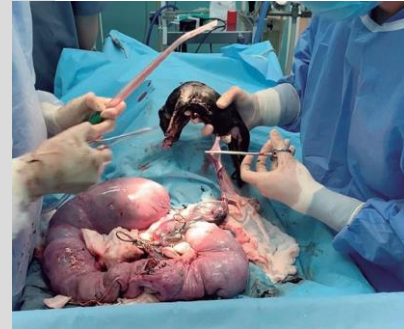**Cuadro sinóptico:
TECNICAS QX EN P.E**

02/03/23

TECNICAS QX EN PEQUEÑAS ESPECIES

CESAREA

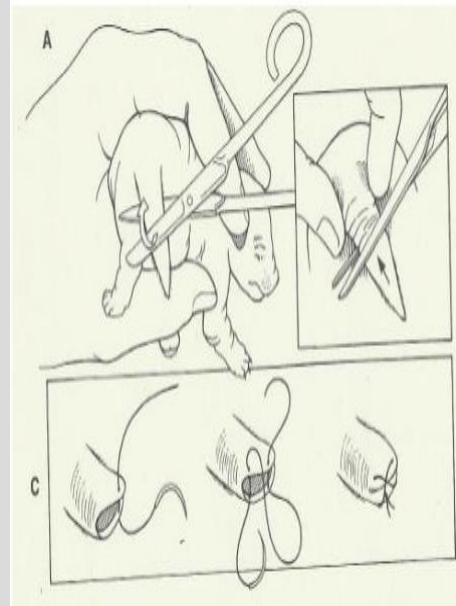
- para anestesia general se indica el uso de ketamina 5-10 mg/kg de peso y diazepam 0.25 mg/kg de peso iv,
- incidir abdomen: la incisión recomendada para una cesárea comienza en la línea ventral a partir de dos dedos caudales al ombligo a la parte craneal de la pelvis para poder exteriorizar el útero del abdomen con facilidad; diseccionar tejido subcutáneo
- con tijeras de punta roma hasta observar la línea alba; tomarla con unas pinzas Allis y atraerla hacia el cirujano para separarla de los órganos, con el filo del bisturí hacia el cirujano incidir la línea para poder entrar a la cavidad abdominal; por último, seguir el corte con tijeras de punta roma.
- exteriorizar el útero: el útero es extremadamente frágil y presenta un riesgo significativo de ruptura por lo que es necesario manipularlo con ambas manos suavemente, poniéndolo sobre una compresa.
- identifique los fetos individualmente y sus placentas.
- Extracción de los cachorros: después de localizar los cachorros, tomar el más cercano sea por la cabeza o la cadera y realizar el siguiente manejo, Desprender la placenta del endometrio con una tracción firme, pero gentil. Romper membranas fetales, exteriorizar al cachorro y limpiar el área nasal. Utilizando unas pinzas hemostáticas pinzar el cordón umbilical para detener el sangrado, cortar a 1 cm de la pared abdominal.
- Suturar útero, abdomen y piel: primero se debe suturar el útero con el patrón Conell y Cushing, músculo y fascia muscular con un surgete continuo,



CAUDECTOMIA

Procedimiento

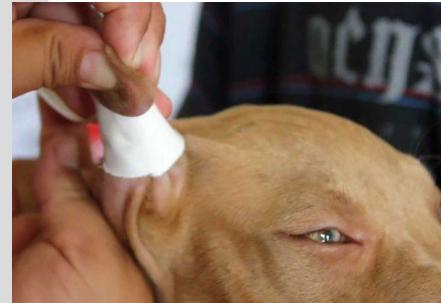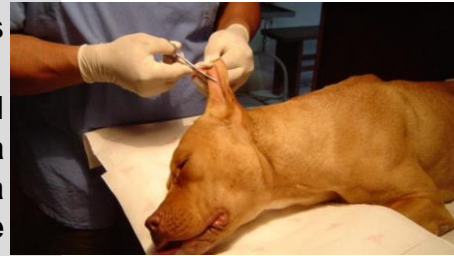- Se rasura y prepara asépticamente el área de resección elegida.
- A continuación, se retrae la piel de la cola hacia la base de esta. Inmovilizar la cola entre los dedos pulgar e índice y aplicar presión para controlar la hemorragia
- Palpar el lugar deseado para la transección. Una vez localizado, transeccionar la cola entre dos vértebras caudales adyacentes con tijeras de Mayo, cortaúñas, cuchilla de bisturí o un cortacolas, electrocirugía o láser. Para la retracción de la piel se pueden emplear tijeras.
- Colocar la cuchilla ventral a la zona deseada de retracción de la piel. Seguidamente colocar la cuchilla dorsal más distal, formando un ángulo oblicuo. Rotar las cuchillas hasta una posición perpendicular mientras se mantiene un contacto estrecho con la piel para empujar la piel en sentido craneal; manteniendo las tijeras en esta posición traccionar a través del espacio intervertebral
- Controlar la hemorragia mediante presión o electrocirugía. Extender la piel retraída sobre el muñón, evaluar la longitud de la cola y seccionar más piel si fuera necesario. Aproximar los bordes de la piel con 2 o 3 suturas de aproximación (por ejemplo Nailon o Polipropileno de 4-0) o adhesivo tisular reabsorbible



CESÁREA EN CERDAS

Procedimiento

- La zona a intervenir se prepara inicialmente con antisépticos específicos en concentraciones adecuadas. Durante el procedimiento quirúrgico se remueve parte del pabellón auricular, cuya cantidad y ángulos de corte dependen de cada raza.
- Se tiene también en cuenta el tamaño adulto del ejemplar para evaluar la cantidad de pabellón a ser removida. En algunos casos se puede recurrir a la utilización de moldes específicos cuyas medidas cumplen con los estándares aprobados.
- Posteriormente a la otectomía, se fija con vendaje y diversos elementos específicos para mantener las orejas en su nueva posición hasta la recuperación total del órgano.
- Ambos pabellones quedan finalmente en posición erecta sostenidos naturalmente por el cartílago y los músculos de la zona.



BIBLIOGRAFIA:

[Consideraciones de la operación cesárea en la perra | PortalVeterinaria](#)

[Césarea en animales de compañía \(perrospurasangre.mx\)](#)

[Corte de orejas en perros, procedimiento y efectos sobre el animal \(animalesbiologia.com\)](#)