MAPA CONCEPTUAL

NOMBRE DEL ALUMNO: Rubí González Rodríguez

TEMA: Sistema respiratorio

PARCIAL: I

MATERIA: Enfermería clínica 2

NOMBRE DEL PROFESOR: Lic. Rubén Eduardo Domínguez García

LICENCIATURA: Enfermería

CUATRIMESTRE: 5

FECHA DE ENTREGA: 22/01/23

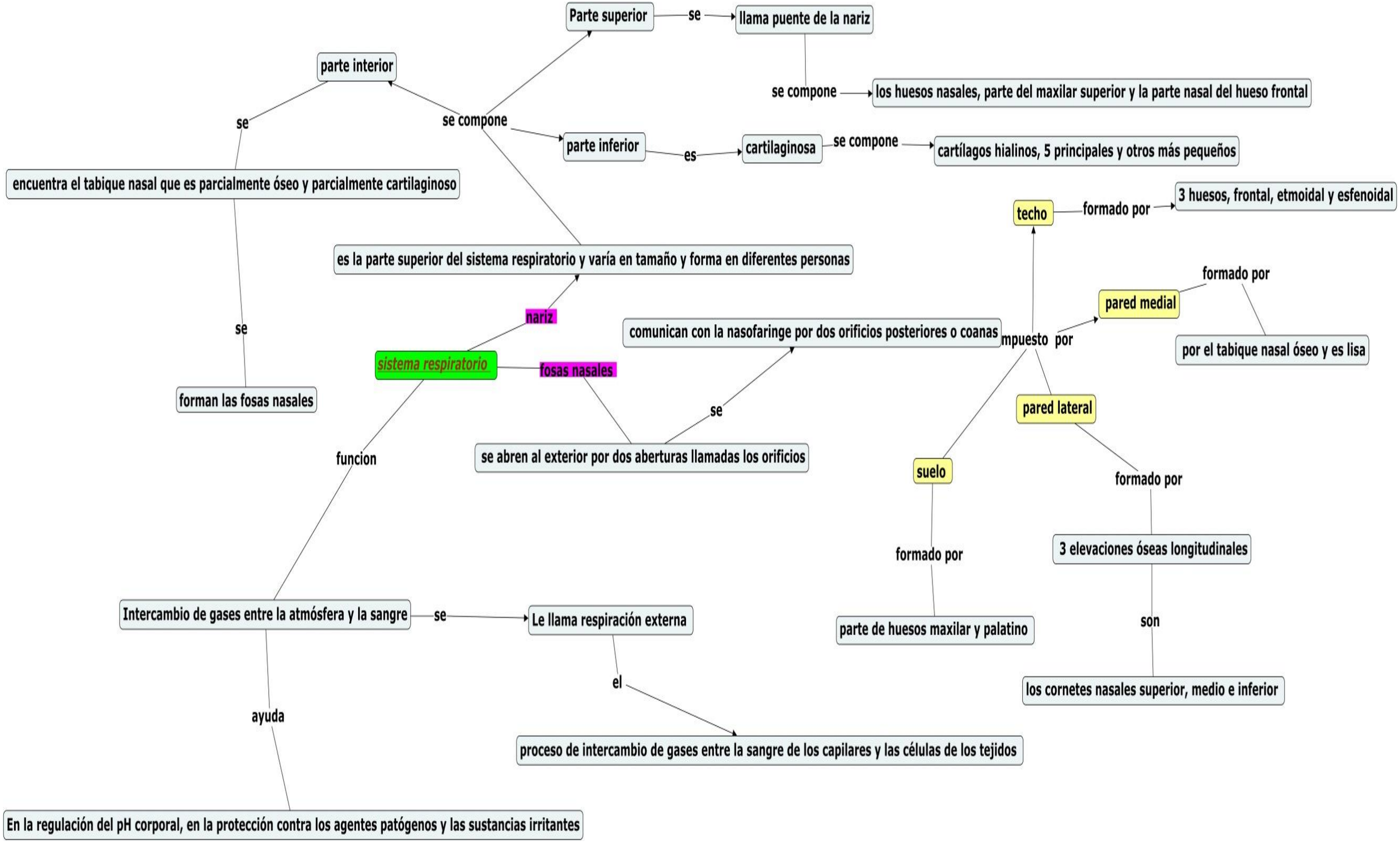
Parte superior
se
llama puente de la nariz
se compone
los huesos nasales, parte del maxilar superior y la parte nasal del hueso frontal
parte interior
se
se compone
parte inferior
es
cartilaginosa
se compone
cartílagos hialinos, 5 principales y otros más pequeños
encuentra el tabique nasal que es parcialmente óseo y parcialmente cartilaginoso
techo
formado por
3 huesos, frontal, etmoidal y esfenoidal
es la parte superior del sistema respiratorio y varía en tamaño y forma en diferentes personas
formado por
pared medial
nariz
se
comunican con la nasofaringe por dos orificios posteriores o coanas
mpuesto por
por el tabique nasal óseo y es lisa
sistema respiratorio
fosas nasales
forman las fosas nasales
pared lateral
se
funcion
se abren al exterior por dos aberturas llamadas los orificios
suelo
formado por
formado por
3 elevaciones óseas longitudinales
Intercambio de gases entre la atmósfera y la sangre
se
Le llama respiración externa
parte de huesos maxilar y palatino
son
el
los cornetes nasales superior, medio e inferior
ayuda
proceso de intercambio de gases entre la sangre de los capilares y las células de los tejidos
En la regulación del pH corporal, en la protección contra los agentes patógenos y las sustancias irritantes

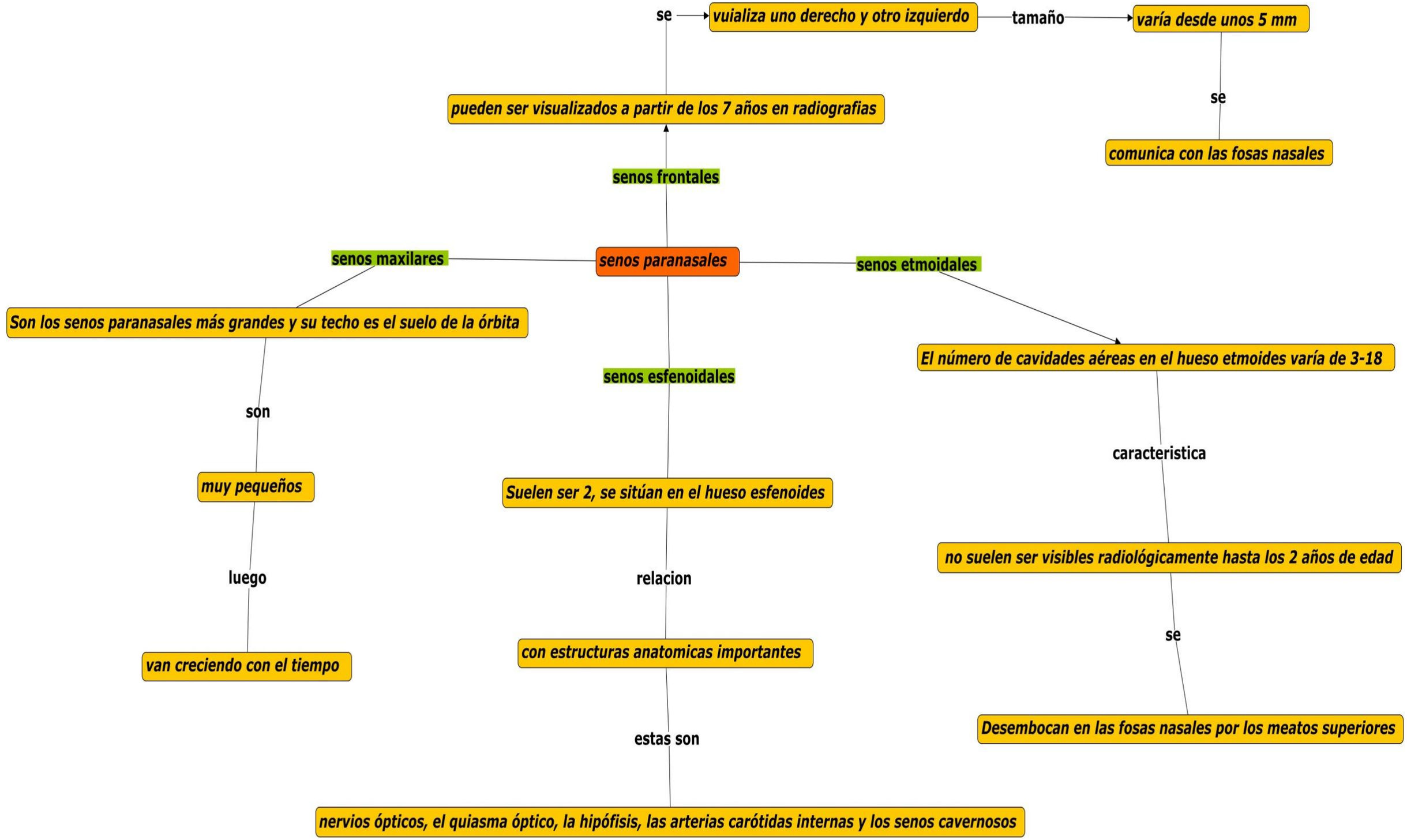
senos paranasales
senos frontales
pueden ser visualizados a partir de los 7 años en radiografias
se
vuializa uno derecho y otro izquierdo
tamaño
varía desde unos 5 mm
se
comunica con las fosas nasales
senos maxilares
Son los senos paranasales más grandes y su techo es el suelo de la órbita
son
muy pequeños
luego
van creciendo con el tiempo
senos esfenoidales
Suelen ser 2, se sitúan en el hueso esfenoides
relacion
con estructuras anatomicas importantes
estas son
nervios ópticos, el quiasma óptico, la hipófisis, las arterias carótidas internas y los senos cavernosos
senos etmoidales
El número de cavidades aéreas en el hueso etmoides varía de 3-18
caracteristica
no suelen ser visibles radiológicamente hasta los 2 años de edad
se
Desembocan en las fosas nasales por los meatos superiores

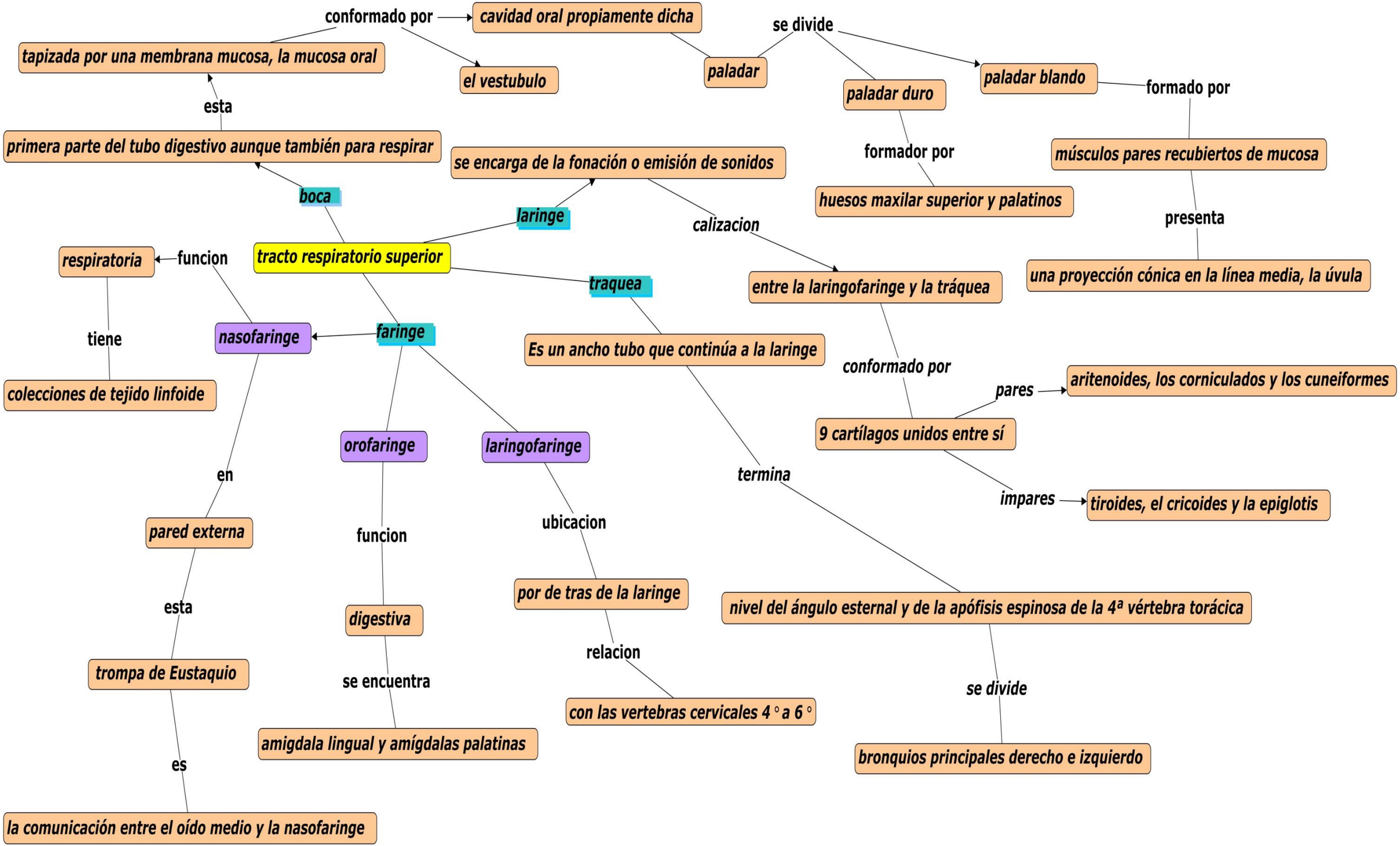
conformado por
cavidad oral propiamente dicha
tapizada por una membrana mucosa, la mucosa oral
el vestubulo
se divide
paladar
paladar duro
paladar blando
formado por
esta
primera parte del tubo digestivo aunque también para respirar
formador por
músculos pares recubiertos de mucosa
se encarga de la fonación o emisión de sonidos
huesos maxilar superior y palatinos
boca
laringe
calizacion
presenta
respiratoria
funcion
tracto respiratorio superior
traquea
entre la laringofaringe y la tráquea
una proyección cónica en la línea media, la úvula
tiene
nasofaringe
faringe
Es un ancho tubo que continúa a la laringe
conformado por
colecciones de tejido linfoide
pares
aritenoides, los corniculados y los cuneiformes
9 cartílagos unidos entre sí
orofaringe
laringofaringe
en
termina
impares
tiroides, el cricoides y la epiglotis
pared externa
funcion
ubicacion
por de tras de la laringe
esta
digestiva
nivel del ángulo esternal y de la apófisis espinosa de la 4ª vértebra torácica
relacion
trompa de Eustaquio
se encuentra
se divide
con las vertebras cervicales 4 ° a 6 °
amigdala lingual y amígdalas palatinas
bronquios principales derecho e izquierdo
es
la comunicación entre el oído medio y la nasofaringe

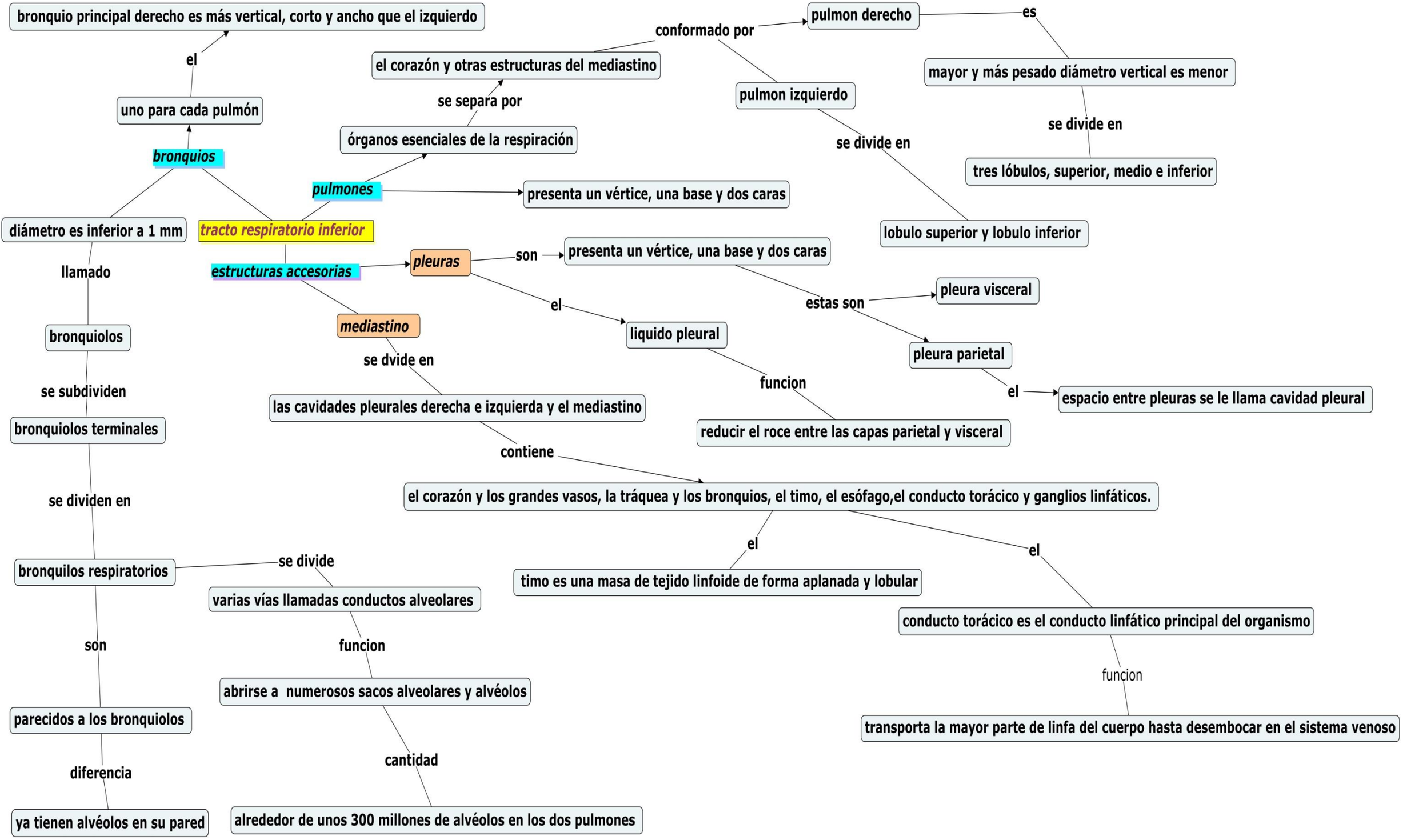
bronquio principal derecho es más vertical, corto y ancho que el izquierdo
el
uno para cada pulmón
bronquios
diámetro es inferior a 1 mm
llamado
bronquiolos
se subdividen
bronquiolos terminales
se dividen en
bronquilos respiratorios
se divide
varias vías llamadas conductos alveolares
funcion
abrirse a numerosos sacos alveolares y alvéolos
cantidad
alrededor de unos 300 millones de alvéolos en los dos pulmones
son
parecidos a los bronquiolos
diferencia
ya tienen alvéolos en su pared
tracto respiratorio inferior
pulmones
se separa por
órganos esenciales de la respiración
presenta un vértice, una base y dos caras
estructuras accesorias
pleuras
son
presenta un vértice, una base y dos caras
estas son
pleura visceral
pleura parietal
el
espacio entre pleuras se le llama cavidad pleural
el
liquido pleural
funcion
reducir el roce entre las capas parietal y visceral
mediastino
se dvide en
las cavidades pleurales derecha e izquierda y el mediastino
contiene
el corazón y los grandes vasos, la tráquea y los bronquios, el timo, el esófago,el conducto torácico y ganglios linfáticos.
el
timo es una masa de tejido linfoide de forma aplanada y lobular
el
conducto torácico es el conducto linfático principal del organismo
funcion
transporta la mayor parte de linfa del cuerpo hasta desembocar en el sistema venoso
conformado por
pulmon derecho
es
mayor y más pesado diámetro vertical es menor
se divide en
tres lóbulos, superior, medio e inferior
el corazón y otras estructuras del mediastino
pulmon izquierdo
se divide en
lobulo superior y lobulo inferior

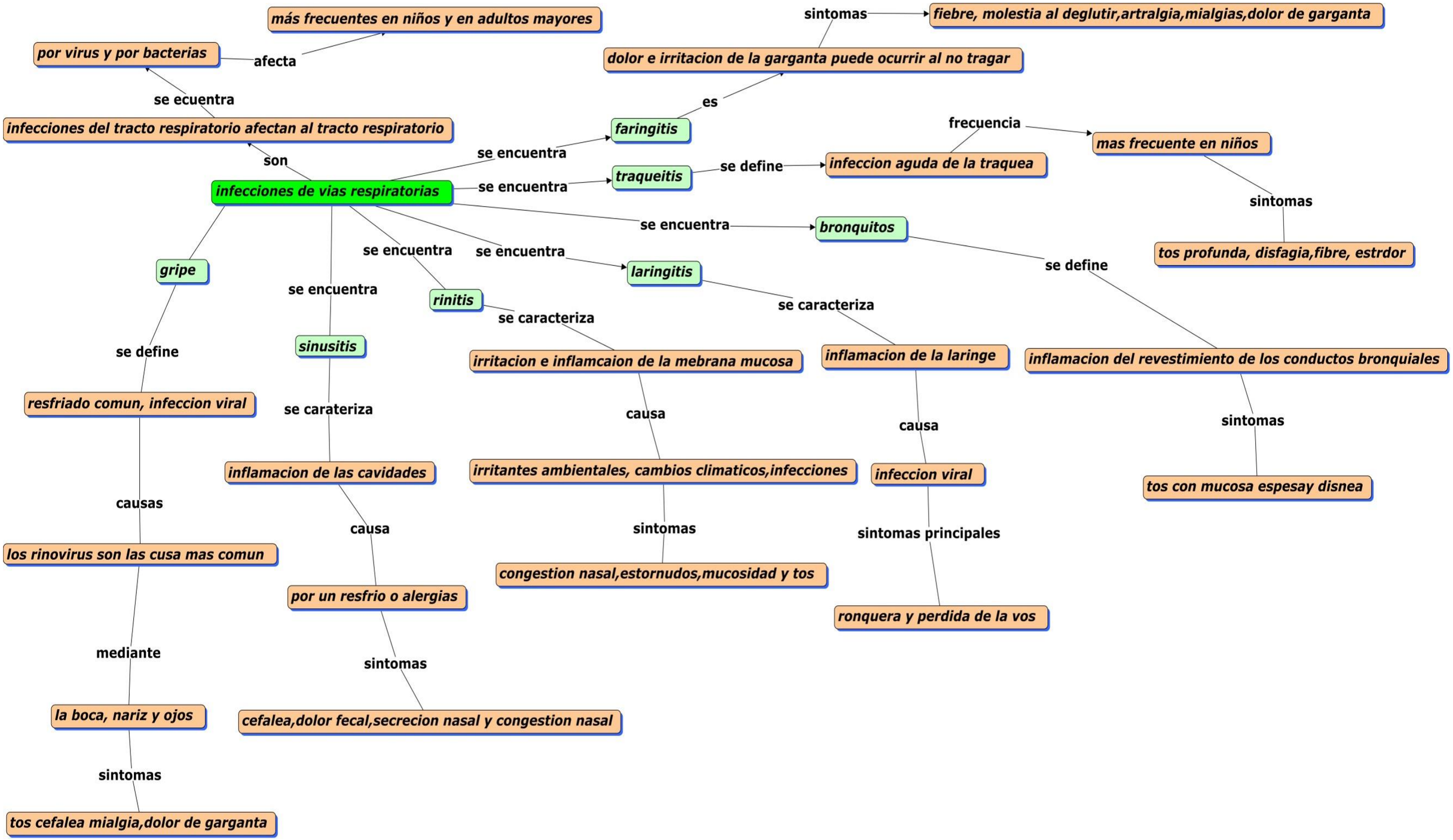
infecciones de vias respiratorias
son
infecciones del tracto respiratorio afectan al tracto respiratorio
se ecuentra
por virus y por bacterias
afecta
más frecuentes en niños y en adultos mayores
se encuentra
faringitis
es
dolor e irritacion de la garganta puede ocurrir al no tragar
sintomas
fiebre, molestia al deglutir,artralgia,mialgias,dolor de garganta
se encuentra
traqueitis
se define
infeccion aguda de la traquea
frecuencia
mas frecuente en niños
sintomas
tos profunda, disfagia,fibre, estrdor
se encuentra
bronquitos
se define
inflamacion del revestimiento de los conductos bronquiales
sintomas
tos con mucosa espesay disnea
se encuentra
laringitis
se caracteriza
inflamacion de la laringe
causa
infeccion viral
sintomas principales
ronquera y perdida de la vos
se encuentra
rinitis
se caracteriza
irritacion e inflamcaion de la mebrana mucosa
causa
irritantes ambientales, cambios climaticos,infecciones
sintomas
congestion nasal,estornudos,mucosidad y tos
se encuentra
sinusitis
se carateriza
inflamacion de las cavidades
causa
por un resfrio o alergias
sintomas
cefalea,dolor fecal,secrecion nasal y congestion nasal
gripe
se define
resfriado comun, infeccion viral
causas
los rinovirus son las cusa mas comun
mediante
la boca, nariz y ojos
sintomas
tos cefalea mialgia,dolor de garganta

enfermedad obstructiva cronica

el

EPOC

es

enfermedad pulomonar pulmonar inflamatoria cronica

sintomas

disnea, produccion de moco y sibilancias

causas

Exposición a ciertos gases,Uso frecuente de fuego para cocinar sin la ventilación

bronquitis

inflamacion del revestimiento de los bronquios

se caracteriza

tos diaria y la produccion de moco

efisema

afeccion en la que los olveolos al final de los pasajeros de aire s destruyen

motivo

exposicion al humo de cigarro y otros gases

el

asma bronquial

es

un trastorno que provoca que las vías respiratorias se hinchen y se estrechen

sintomas

disnea,tos con o sin producción de esputo,
retracción o tiraje de la piel entre las costillas al respirar

causa

causada por una inflamación (hinchazón) de las vías respiratorias

prevencion

Cubra las camas con fundas "a prueba de alergias"
Quite los tapetes de las alcobas y aspire regularmente.
Use sólo detergentes y materiales de limpieza sin fragancia en el hogar