



**SUPER NOTA**

***NOMBRE DEL ALUMNO: RUTH ANDREA HERNANDEZ ALCUDIA***

***PARCIAL: 1***

***NOMBRE DE LA MATERIA: GINECOLOGÍA OBSTETRICIA***

***NOMBRE DEL PROFESOR: JAIME HELERIA CERON***

***NOMBRE DE LA LICENCIATURA: ENFERMERIA***

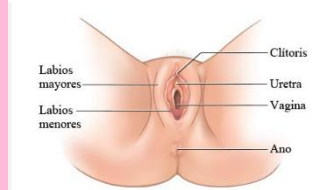
**CUATRIMESTRE: 5TO**

*Lugar y Fecha de elaboración: 24 de enero 2023, Pichucalco, Chiapas.*

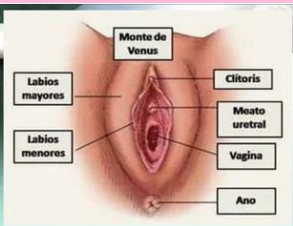
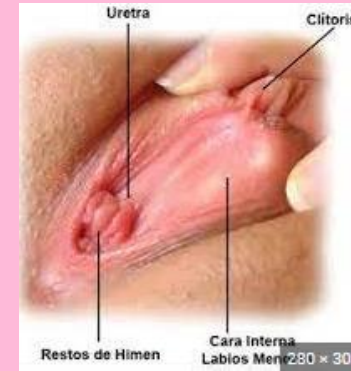

# Anatomía del aparato genital femenino: irrigación ligamentos y músculos del periné

**Genital externo**  
La vulva está constituida por aquellas partes del aparato genital femenino que son visibles en la región perineal

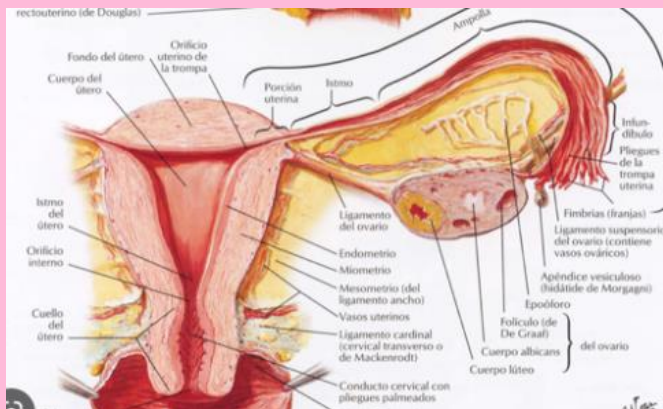
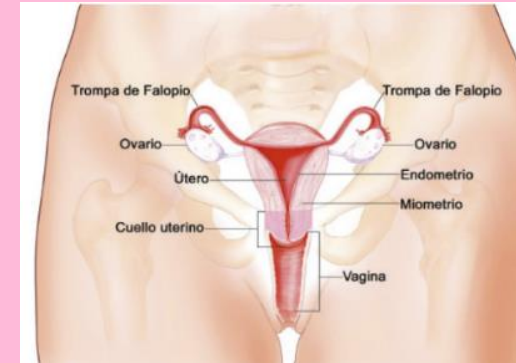


La separación de los labios permite observar el vestíbulo y el meato uretral



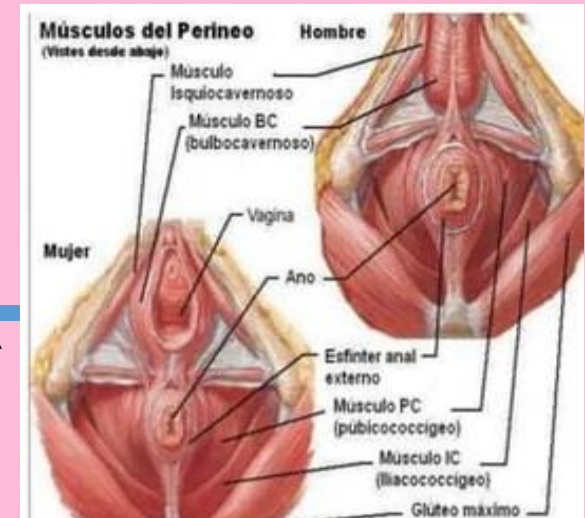El monte de Venus, los labios mayores y los labios menores y el clitoris

**Genitales internos:**  
Están constituidos por el útero, la vagina, los ovarios y las trompas de Falopio, todos ellos relacionados con el resto de las vísceras de la pelvis menor: el colon, la vejiga urinaria y la uretra.



**Irrigación ligamentos**  
La irrigación deriva principalmente de las arterias uterinas (rama de la división anterior de la iliaca interna). Las venas uterinas discurren en el ligamento ancho, drenando en el plexo venoso uterino a cada lado del útero y la vagina, y estas venas a su vez drenan en las venas ilíacas internas.

**Músculos del periné**  
Se compone de dos músculos pares y sus fascias: el músculo elevador del ano y el músculo coccígeo



# Bibliografía

## Antología ginecología y obstetricia