

SUPERNOTA.

Nombre del Alumno: JOSE GUSTAVO BASTAR
LOPEZ

Nombre del tema: anatomia del aparato
genital femenino

Parcial:1RO

Nombre de la Materia: ginecologia y
obstreticia

Nombre del profesor: Jaime Heleria Ceron

Nombre de la Licenciatura: ENFERMERIA

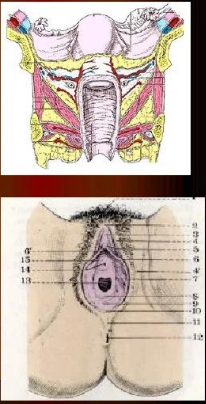
Cuatrimestre: 5to

Fecha: 24 de enero del 2023

Anatomía del aparato genital femenino: irrigación ligamentos y músculos del periné

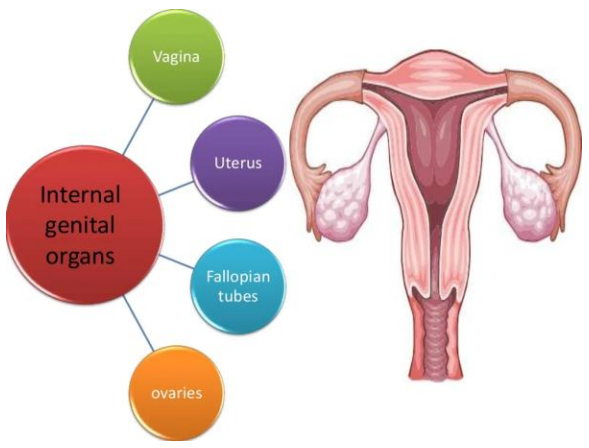
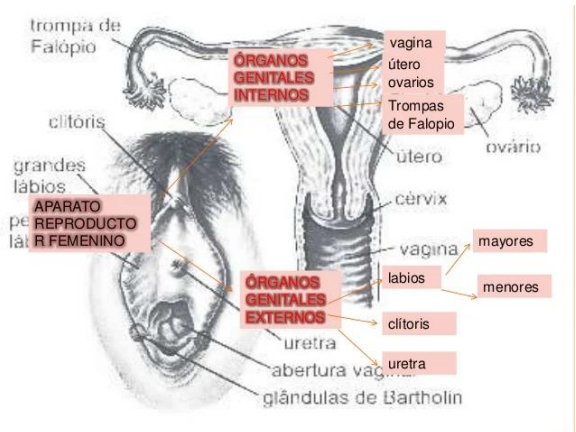
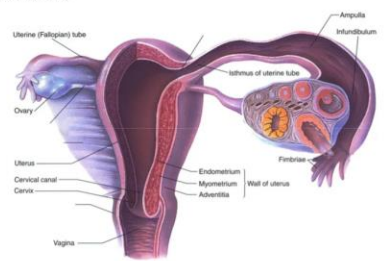
Genitales externos: la vulva esta constituida por aquellas parte del aparato genital femeninos que son visibles en la region perineal. Estos son el monte de venus, labios mayores, labios menores, el clitoris, el meato urinal

- **VAGINA**
Configuración: - caras y bordes
- extremidad sup. e inferior
Vascularización: a. cervicovaginal
a. vésicovaginal – a.cervical inf.
- **VULVA** : comprende
- Monte de Venus
- Labios Mayores y menores
- Clitoris
- Vestíbulo
- Himen
- Ap. Glandular



APARATO REPRODUCTOR FEMENINO

- OVARIOS
- OVIDUCTO (TUBAS UTERINAS)
 - Infundíbulo
 - Ámpula
 - Istmo
 - Uterina
- ÚTERO
 - Fondo
 - Cuerpo
 - Cervix
- VAGINA
- VULVA
- GLÁNDULAS MAMARIAS



Genitales internos: estan constituidos por el utero, la vagina, los ovarios y las trompas de falopio todos ellos relacionados con el resto de las visceras de la pelvis menor: el colon, la vejijga urinaria y la uretra.

Utero: organo muscular hueco que se compone de cuerpo y cuello uterino, separados entre si por un ligero estrechamiento que constituye el istmo uterino.
 Trompas de falopio: de unos 12 cm de longitud, comunican las cavidades uterina y peritoneal.
 Ovario: organo bilateral situado cada uno en la fosa ovarica, en el angulo formado por la bifurcacion de la arteria iliaca primitiva.
 Vagina: conducto musculo membranoso situado entre la vejija y el recto con una longitud de 10 a 12 cm.