



UJAT

SUPER NOTA

*Nombre del Alumno: Anahi Guadalupe Pérez
Martínez*

*Nombre del tema :Anatomía del aparato reproductor
femenino*

Parcial:1

Nombre de la Materia: Ginecología y Obstetricia

Nombre del profesor: Jaime Helaría Cerón

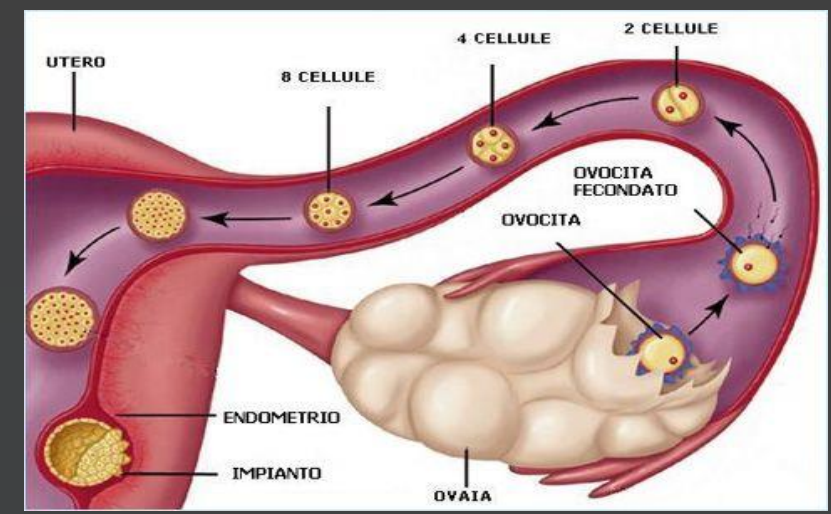
Nombre de la Licenciatura: Lic. Enfermería

Cuatrimestre: 5 B

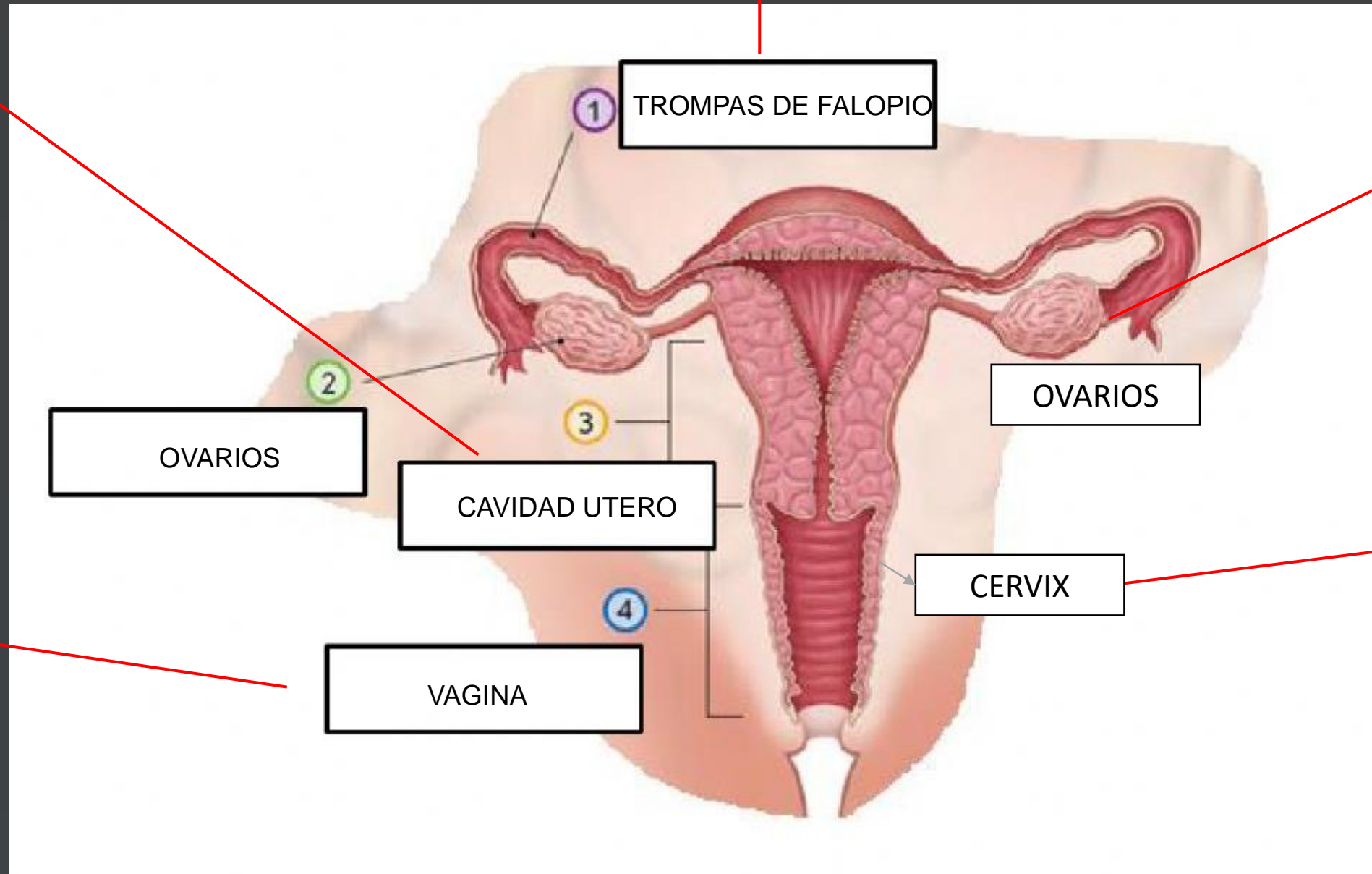
Teapa., Tabasco 20 de Enero del 2023

APARATO REPRODUCTOR FEMENINO

12 cm de longitud, comunican las cavidades uterina y peritoneal. Están situadas en el borde superior libre del ligamento ancho, entre los ligamentos redondos y úteroovárico.



Órgano muscular hueco que se compone de cuerpo y cuello uterino, separados entre sí por un ligero estrechamiento que constituye el istmo uterino.



Órgano bilateral situado cada uno en la fosa ovárica, en el ángulo formado por la bifurcación de la arteria iliaca primitiva.

presenta una porción supravaginal (2/3) y una porción intravaginal (1/3) denominada hocico de tenca, que muestra en su superficie el orificio cervical externo con un labio anterior y otro posterior

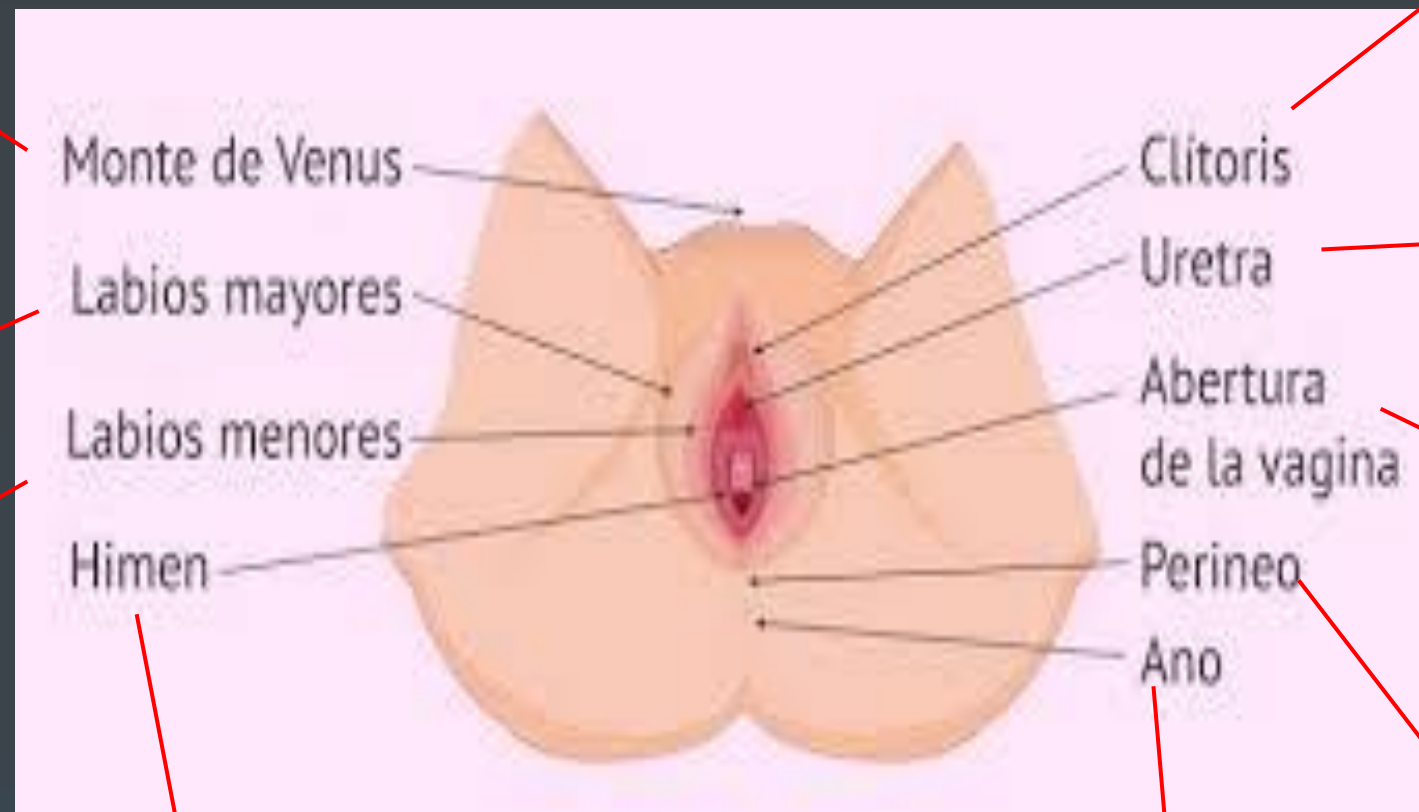
Conducto músculo membranoso situado entre la vejiga y el recto con una longitud media de 10-12cm

Es una prominencia adiposa que está situada por encima de la sínfisis del pubis

La vulva está constituida por aquellas partes del aparato genital femenino que son visibles en la región perineal

Es un órgano eréctil de pequeño tamaño situado en el borde inferior de la sínfisis del pubis, formado por los cuerpos cavernosos y sus envolturas.

son pliegues de tejido relativamente voluminosos y carnosos, que encierran y protegen el resto de los órganos genitales externos.



Conducto por el que se expulsa al exterior la orina contenida en la vejiga.

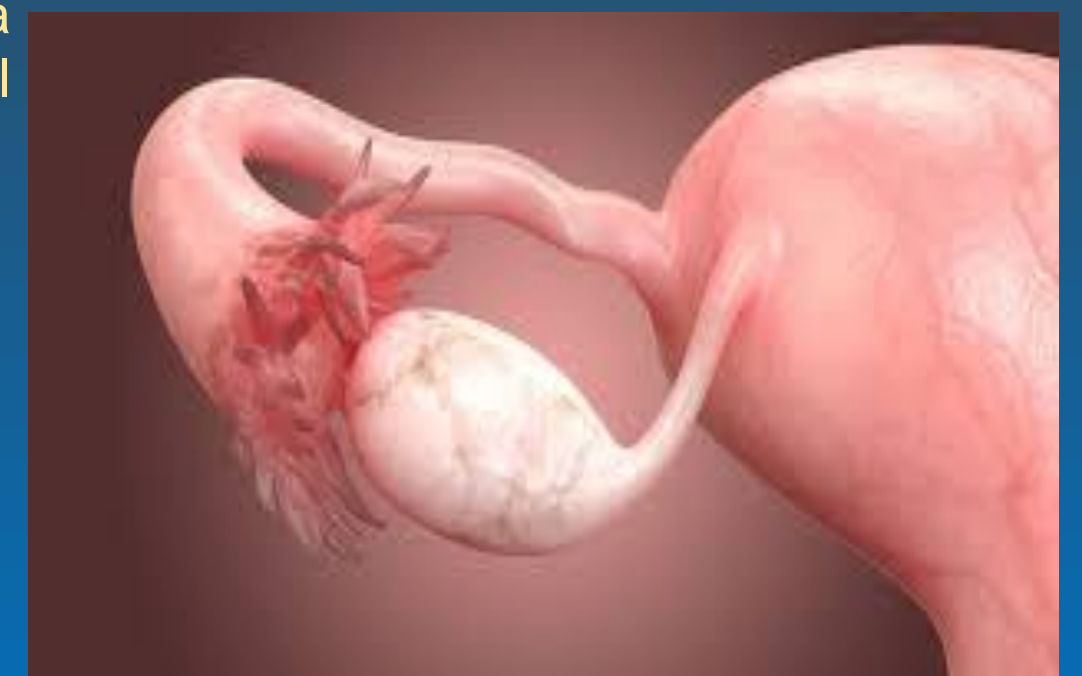se encuentra justo debajo del orificio uretral. Este lugar es por donde nacen los bebés y por donde la menstruación sale del cuerpo.

Se unen por delante formando el prepucio del clítoris mientras que por la parte posterior se fusionan formando parte de la horquilla perineal.

Es la parte del cuerpo que da lugar al suelo pélvico y donde se encuentran ubicados el ano y los órganos genitales externos

Es una membrana cutánea mucosa, delgada y vascularizada, que separa la vagina del vestíbulo, presentando una gran variabilidad respecto a su grosor, forma y tamaño

Abertura del recto que va hacia la parte exterior del cuerpo



BIBLIOGRAFÍA

<https://plataformaeducativauds.com.mx/assets/docs/libro/LEN/d65c8ffe772a67f83d3673f118bfd4f0-LC-LEN506%20GINECOLOGIA%20Y%20OBSTETRICIA.pdf>