



Mi Universidad

Súper nota

Nombre del Alumno: LEONARDO DANIEL CALZADA CARDENAS

Nombre del tema: Anatomía del aparato genital femenino

Nombre de la Materia: Ginecología y Obstetricia

Nombre del profesor: DR. JAIME HELERIA CERON

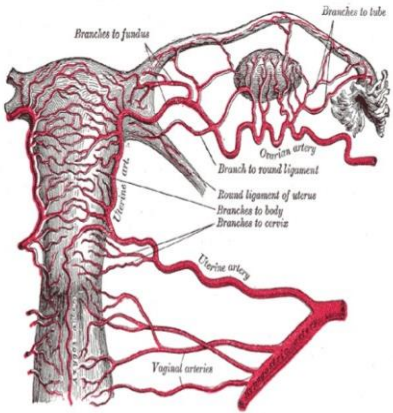
Nombre de la Licenciatura: Lic. enfermería

Cuatrimestre 5ª

Se compone de dos partes: el útero, que alberga el feto en desarrollo, produce secreciones vaginales y uterinas, y traslada el semen a las trompas uterinas o de Falopio; y los ovarios, que producen los ovocitos o gametos femeninos.

Vagina: irrigación

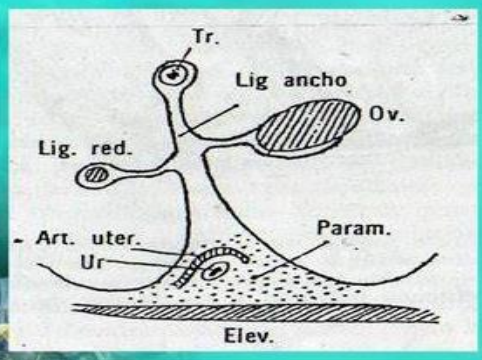
- Proximal → rama cervical de AU y AV
- Pared posterior → a. Hemorroidal media
- Paredes distales → a. Pudenda interna



Pelvis las vísceras pélvicas se hallan irrigadas por las ramas hipogástricas de las arterias ilíacas comunes, a excepción de las arterias ovárica, hemorroidal superior y sacromedia.

La arteria iliaca externa se dirige hacia abajo, por la porción antero interna del músculo psoas, hasta el arco cru-ral donde se convierte en arteria femoral.

Ligamentos anchos

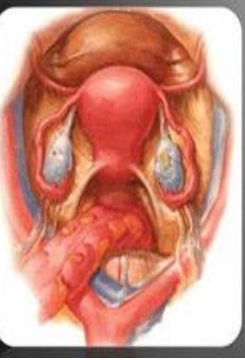

El músculo elevador del ano se fija a la pelvis en las ramascendentes y horizontales del pubis, espina ciática, aponeurosis del obturador interno y bordes del cóxis. Sus fibras se dirigen a la línea media y se entrecruzan con las del lado opuesto.

El periné anterior está formado por tres planos musculoponeuróticos: un plano profundo, un plano medio y un plano superficial.

ANATOMIA DEL APARATO GENITAL FEMENINO

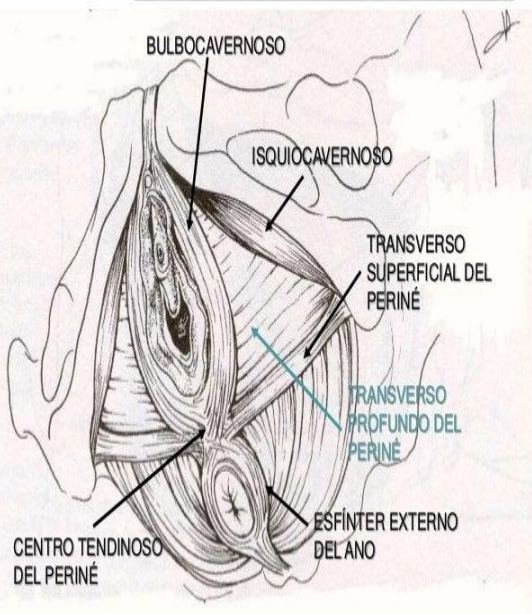
LIGAMENTOS DE INSERCIÓN



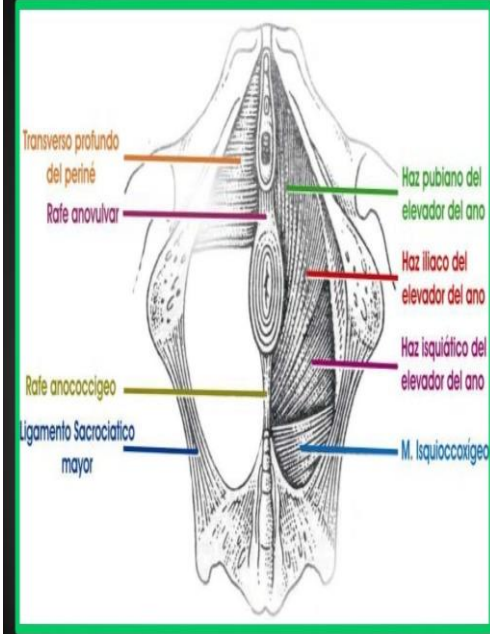
- **INFUNDIBULO PÉLVICO.** Repliegue peritoneal. Flujo sanguíneo ovárico.
- **Arteria ovárica, vena ovárica, linfáticos y nervios.**
- Sigue un trayecto retroperitoneal.

El periné se halla limitado hacia delante por el arco pú-bico, lateralmente por las ramas isquiopúbicas y las tuberosidades isquiáticas y hacia atrás por los ligamentos sacrociáticos mayor y menor.

Músculos del perine superficial



MÚSCULOS DE LA PELVIS - PLANO PROFUNDO



El plano profundo o diafragma pélvico está constituido por una formación músculo tendinosa conforma de embudo que sirve de sujeción a las vísceras pélvicas y abdominales. Incluye el músculo elevador del ano y el músculo coccígeo, recubiertos por una capa superior y otra inferior de fascia.

BIBLIOGRAFIAS

<https://www.studocu.com/>

<https://www.esalud.com/>

<https://atlasdeanatomia.com/>