



Mi Universidad

Nombre del Alumno: José Manuel Gómez Hernández

Nombre del tema: Anatomía del aparato genital femenino

Nombre de la Materia: Fisiopatología II

Nombre del profesor: Jaime Eleria Cerón

Nombre de la Licenciatura: Enfermería

Cuatrimestre: 5to A

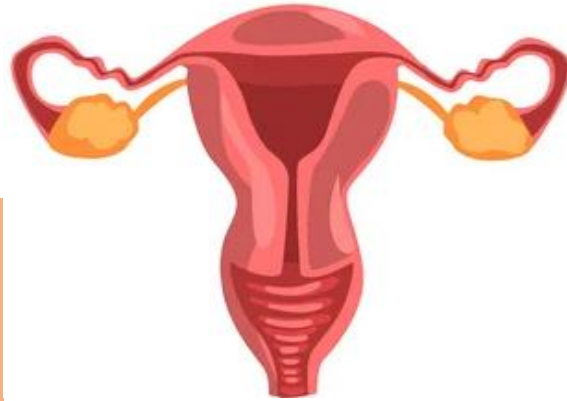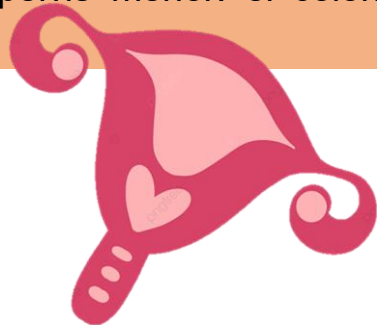
ANATOMÍA DEL APARATO GENITAL FEMENINO: IRRIGACIÓN LIGAMENTOS Y MÚSCULOS DEL PERINÉ

APARATO GENITAL FEMENINO

El aparato genital femenino o aparato reproductor femenino se compone de dos partes: el útero, que alberga el feto en desarrollo, produce secreciones vaginales y uterinas, y traslada el semen a las trompas uterinas o de Falopio; y los ovarios, que producen los ovocitos o gametos femeninos.

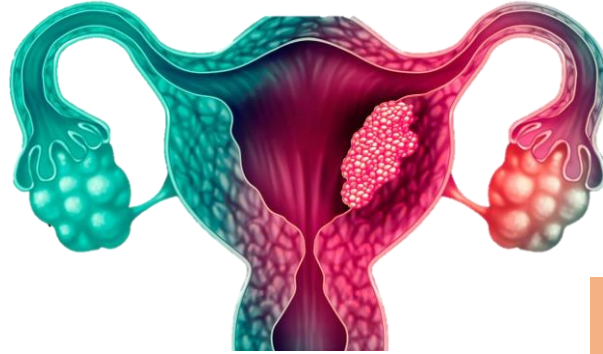
GENTALES INTERNOS

Están constituidos por el útero, la vagina, los ovarios y las trompas de Falopio, todos ellos relacionados con el resto de las vísceras de la pelvis menor: el colon, la vejiga urinaria y la uretra.



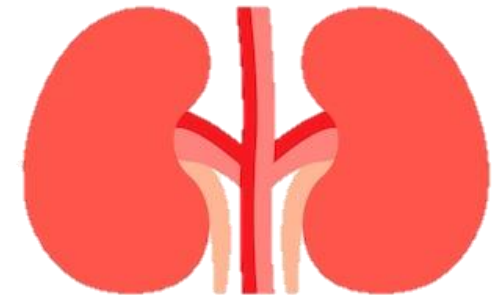
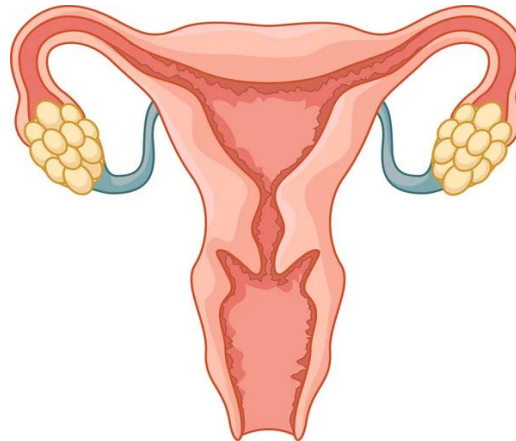
GENTALES EXTERNOS

La vulva está constituida por aquellas partes del aparato genital femenino que son visibles en la región perineal. El monte de Venus es una prominencia adiposa que está situada por encima de la sínfisis del pubis a partir de la cual se originan dos pliegues longitudinales de piel constituyendo los labios mayores,



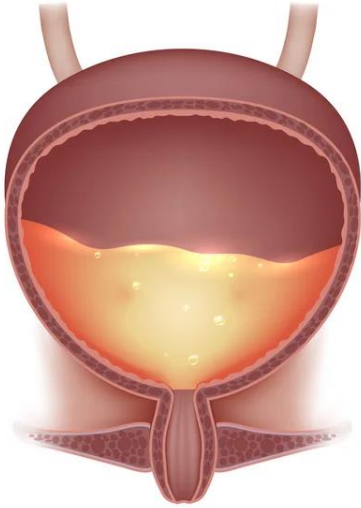
UTERO

Órgano muscular hueco que se compone de cuerpo y cuello uterino, separados entre sí por un ligero estrechamiento que constituye el istmo uterino.



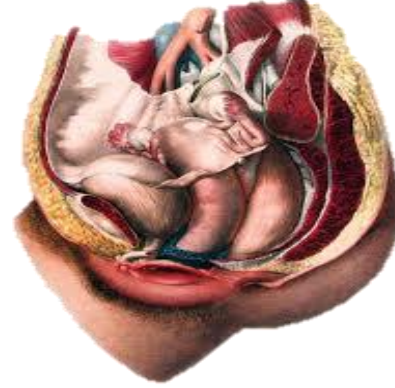
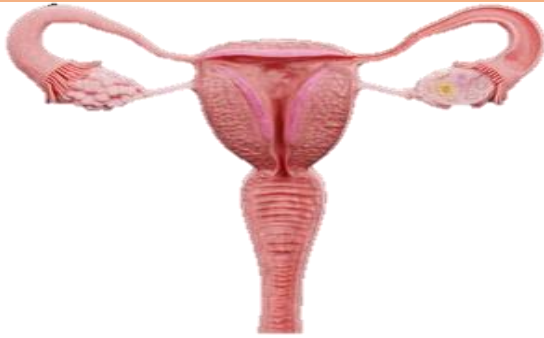TROMPAS DE FALOPIO

Las trompas de Falopio, de unos 12 cm de longitud, comunican las cavidades uterina y peritoneal.



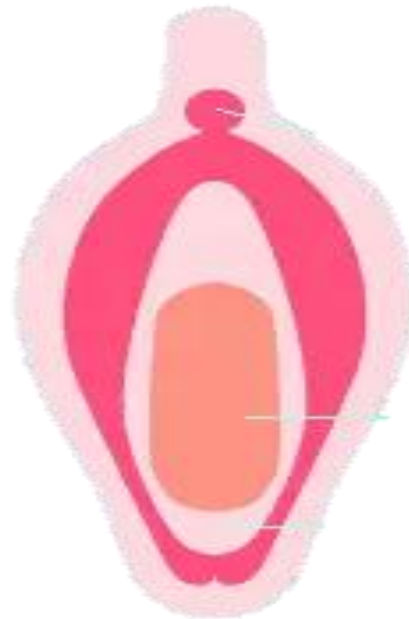URETER

El uréter penetra en la pelvis cruzando por delante de la bifurcación de la arteria ilíaca común y alcanza el suelo pélvico siguiendo la pared lateral de la pelvis.



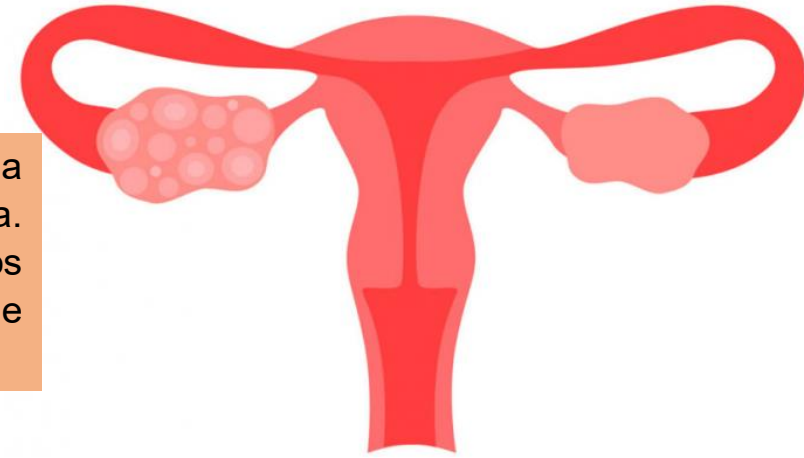
VAJIGA URINARIA

Tiene forma de tetraedro. Está situada por detrás de la sínfisis del pubis y por delante del útero y de la vagina. Los uréteres llegan a la misma por los dos ángulos posterolaterales mientras que su ángulo inferior se prolonga a la uretra.



OVARIOS

Órgano bilateral situado cada uno en la fosa ovárica, en el ángulo formado por la bifurcación de la arteria iliaca primitiva.



FIJACION DE LAS VICERAS PELVICAS

El útero se fija gracias a numerosas estructuras peritoneales, ligamentosa, fibrosa y fibromusculares. Los ligamentos redondos son prolongaciones aplanadas que se extienden desde los cuernos uterinos hacia abajo, siguiendo el conducto inguinal, para terminar en los labios mayores.

LA ARTERIA SACRA MEDIA

La arteria sacra media prolonga la aorta en la pelvis y representa el segmento pélvico atrofiado del tronco aórtico

LA ARTERIA ILIACA EXTERNA

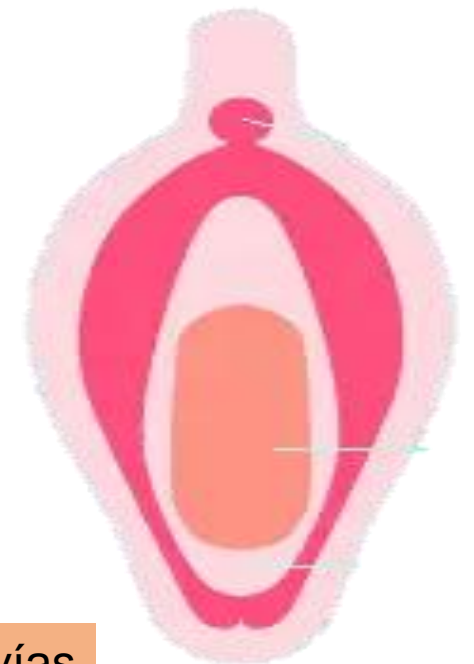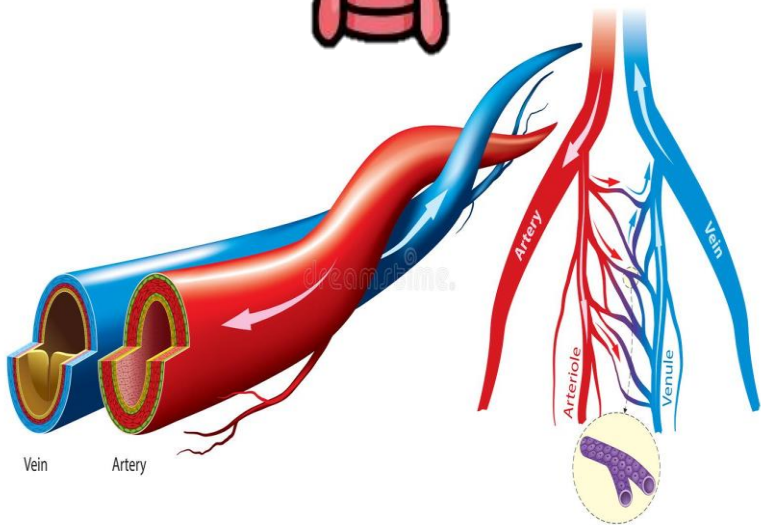
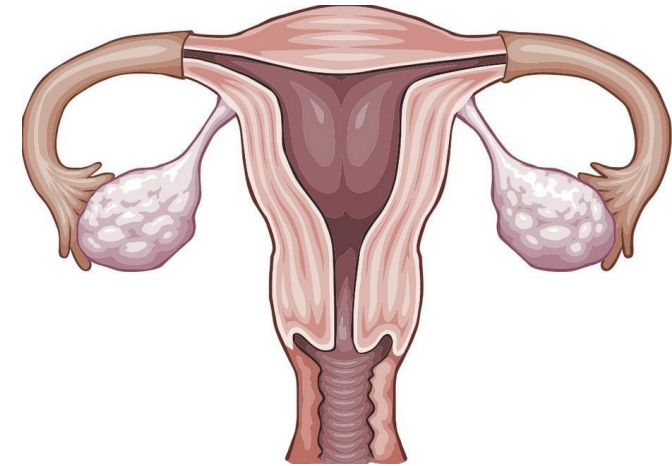
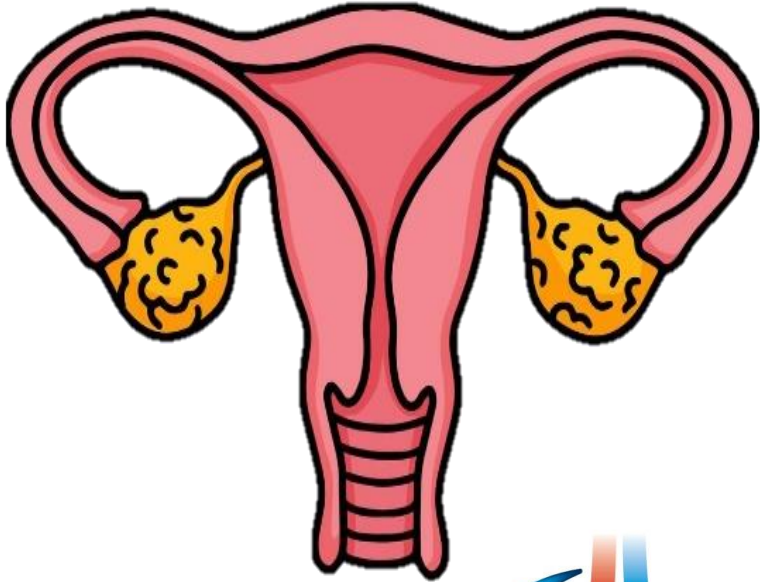se dirige hacia abajo, por la porción antero interna del músculo psoas, hasta el arco crural donde se convierte en arteria femoral.

LA ARTERIA HIPOGÁSTRICA

La arteria hipogástrica o iliaca interna se origina a nivel de la articulación lumbosacra y desciende hasta el borde superior de la espina ciática mayor, dando diversas ramas que en su mayoría nacen de dos troncos; uno anterior y otro posterior.

VASCULARIZACION

La mama recibe su aporte sanguíneo a través de tres vías principales: 1) Arteria mamaria interna (rama de la subclavia): contribuye con más del 50% del aporte total.



BIBLIOGRAFIA

Libro Ginecología y obstetricia Miller, Emily s manual moderno, el (me) 2013

Libro Obstetricia y Ginecología de Danforth Ronald s. Gibbs
welters Kluwer / Lippincott w. w. 2009

Libro Williams de obstetricia Hoffman and scourge Mc Graw
Hill 2012

Libro ginecología y Obstetricia de bolsillo k. Joseph hurt welters
klower 2010