



Mi Universidad

Nombre del Alumno: Rivaldo Domínguez Arias

Nombre del tema: anatomía del aparato genital femenino

Parcial: I

Nombre de la Materia: ginecología y obstetricia

Nombre del profesor: Jaime Heleria Cerón

Nombre de la Licenciatura: Lic. Enfermería

Cuatrimestre: V

Anatomía del aparato genital femenino: irritación ligamentos y musculo del periné.

El aparato reproductor femenino está estructurado en dos partes interno y externo cada uno con sus partes que la conforman



Órganos externos

Prepucio

Cuerpo cavernoso

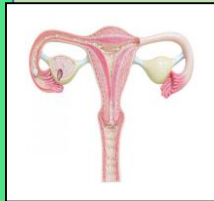Abertura de la vagina

Vestíbulo

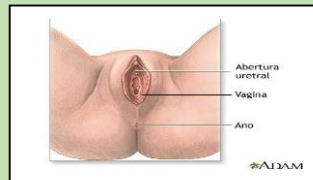
Glande del clítoris

Órganos internos

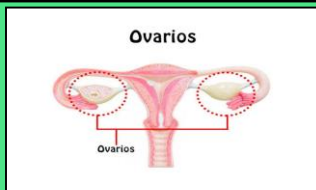
Trompa de Falopio: son dos tubos largos que conectan a los ovarios con el útero



Vagina: es el canal que comunica con el exterior y es el conducto donde entran los espermatozoides

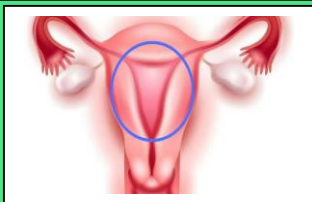


ovario: son los órganos productores de gametos femeninos u ovocitos.

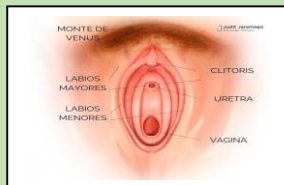


Labios mayores y menores: es el pliegue de piel salientes de tamaño variable

útero: es un órgano hueco y musculoso en el que se desarrolla el feto.

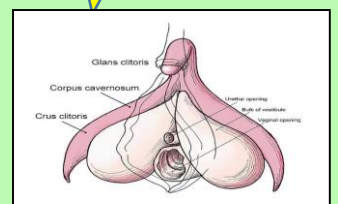


Monte de venus: es una almohadilla adiposa está cubierto con el bello púbico



clítoris: es un órgano eréctil y altamente erógeno la mujer

uretra: es un tubo por donde pasa la orina que genera la vejiga



Bibliografía

-Antología de ginecología y obstetricia unidad I del punto 1.3