

Mi Universidad

CUADRO SINOPTICO

Nombre del Alumno KARLA LUCIA CONTRERAS ALEGRIA

Nombre de la Materia ANATOMIA Y FISIOLOGIA

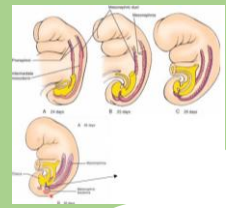
Nombre del profesor VICTOR MANUEL NERY

Nombre de la Licenciatura ENFERMERIA GENERAL

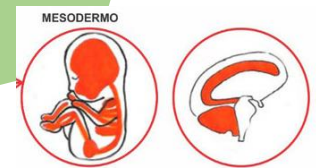
Cuatrimestre TERCER

APARATO URINARIO

Mesodermo intermedio

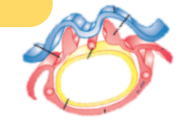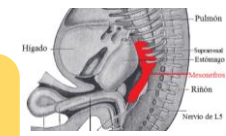


Franja vertical del mesodermo embrionario, situado entre mesodermo paraxial y lateral

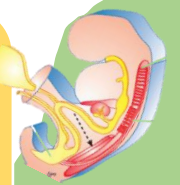


Da origen a los tres esbozos sucesivos del sistema nefrico: pro, meso y metanefros

Su desarrollo comienza de 5 a 6 meses



Pronefros: estructura transitoria, formado por una serie de estructuras tubulares llamadas conductillos
Mesonefreticos: se inicia con la aparición de estructuras tubulares

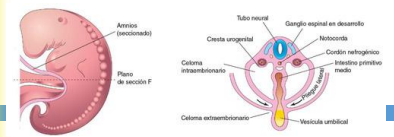


Endodermo del seno urogenital

El seno urogenital recubierto de tejido endodérmico se deriva de la aparición de la cloaca endodérmica

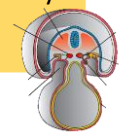
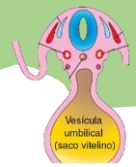
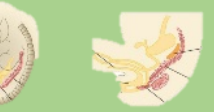Se desarrolla a partir del mesodermo intermedio, que se extiende a lo largo de la pared corporal dorsal del embrión

Durante el plegamiento del embrión en el plano horizontal, este mesodermo es arrastrado ventralmente y pierde su conexión con los somitas



Es el precursor de la vejiga urinaria en ambos sexos y de las estructuras urinaria y genital específicas de cada sexo

Se desarrolla en el curso de la cuarta a la séptima semana de desarrollo, la cloaca se divide en el seno urogenital por delante y el conducto anorrectal por atras



Bibliografía

<https://www.google.com/search?q=a+partir+de+que+estructura+embrionaria+da+origen+el+aparato+urinario&og=a+partir+de+que+estructura+embrionaria+da+origen+el+aparato+urinario+&aqs=chrome..69i57.55339j0j15&sourceid=chrome&ie=UTF-8>

https://www.google.com/search?q=cuando+comienza+el+aparato+urinario+a+desarrollarse+en+el+mesodermo&source=Inms&tbm=isch&sa=X&ved=2ahUKEwi67qyptIL-AhUIJkQIHbL6Aw0Q_AUoAXoECAEQAw&biw=1366&bih=560&dpr=1

https://www.google.com/search?q=que+es+el+endodermo+del+seno+urogenital&bih=560&biw=1366&hl=es-419&ei=u9gkZMC9C5DhkPIpZn6xuA4&ved=0ahUKEwiAh7ngs4L-AhWQMEQIHUxvDOcQ4dUDCA8&uact=5&oq=que+es+el+endodermo+del+seno+urogenital&gs_lcp=Cgxnd3Mtd2l6LXNlcnAQAzIFCCEQoAE6CggAEecQ1gQQsAM6CggAEIoFELADEEM6BwgAEAOQgAQ6BwgAEIoFEEM6EQguEIAEELEDEIMBEMcBENEDOGUIABCABDoLCAAQigUQsQMqgwE6CwgAEIAEELEDEIMBOhEILhCDARDHARCxAxDRAXCABDoICC4QgAQQsQM6CAgAEIAEELEDOgsILhCKBRCxAxCDAToOCC4QgAQQsQMqQxwEQ0QM6BggAEAcQHjoKCC4QgAQQ1AIQCjoFCC4QgAQ6BwgAEIAEEAo6CQgAEIoFEAoQQzoLCC4Q1AIQsQMqAQ6GQgAEIoFEoCELoCELoDELcDENQDEOUcGAE6DQguEI8BEoCELoCGAI6DQgAEI8BEoCELoCGAI6CggAEIAEELEDEAo6CAgAEBYQHhAKOGYIABAWEB46CAgAEBYQHhAPOgoIIRAWEB4QDxAdOggIIRAWEB4QHToECCEQFUoECEEYAFcDFVij5QFgmOgBaAVwAXgDgAGaAogB9UGSAQYwLjQ0LjlmYAQCgAQGwARTIAQrAAQHAAQQIARgH2gEGCAIQARgK&sclient=gws-wiz-serp

https://www.google.com/search?q=+endodermo+del+seno+urogenital&tbm=isch&ved=2ahUKEwiD29iAwYL-AhUGH94AHZO7B7wQ2-cCegQIABAA&oq=+endodermo+del+seno+urogenital&gs_lcp=CgNpbWcQA1CFOFjHPWC9RmgAcAB4AIABxQGIAdoIkEDMC45mAEAoAEBggELZ3dzLXdpei1pbWfAAQE&sclient=img&ei=oOYkZiOLHYa--LYPk_ee4As&bih=560&biw=1366&hl=es-419#imgrc=eUKYMjZXD57Y6M&imgdii=Yjo0xtfl_V59aM