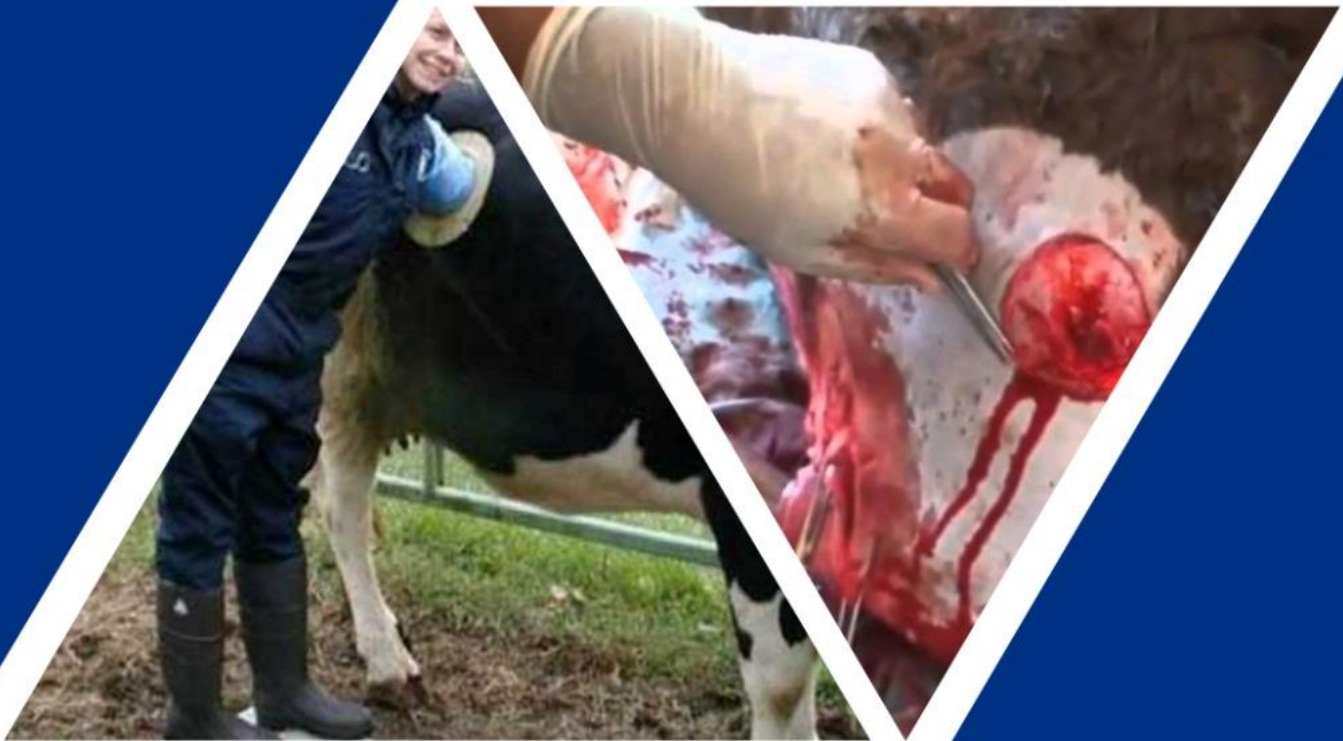

# CIRUGIAS

Mvz. Fredy Azarías Herrera Juárez  
Mvz. Cristian Sebastián Hernández Gordillo  
Mvz. Guadalupe del Carmen Sánchez Aguilar  
Mvz. Carlos Alberto Hernández Sánchez  
Mvz. Daniela Yamile Domínguez Pérez  
Mvz. Victor Calvo Vazquez

## MANUAL





## Manual

**Nombres:** Fredy Azarías Herrera Juárez

Cristian Sebastián Hernández Gordillo

Guadalupe del Carmen Sánchez Aguilar

Carlos Alberto Hernández Sánchez

Daniela Yamile Domínguez Pérez

Víctor Calvo Vázquez

**Nombre del Tema:** Manual de Cirugías

**Parcial:** 4

**Nombre de la Materia:** Bovinos

**Nombre del Profesor:** MVZ. José Eduardo Roblero Tovar

**Nombre de la Licenciatura:** Medicina Veterinaria y Zootecnia

**Cuatrimestre:** Quinto

# Índice

introducción.....	1
<b>Desviación De Pene .....</b>	<b>2</b>
<b>Materiales Y Equipos.....</b>	<b>2</b>
<b>Preoperatorio .....</b>	<b>3</b>
<b>Operación Quirúrgica.....</b>	<b>3</b>
<b>Postoperatorio .....</b>	<b>5</b>
<b>Ruminotomía .....</b>	<b>6</b>
<b>Anatomía Quirúrgica .....</b>	<b>6</b>
<b>Indicaciones Médico-Quirúrgicas .....</b>	<b>6</b>
<b>Instrumental .....</b>	<b>7</b>
<b>Materiales.....</b>	<b>7</b>
<b>Post Operatorios.....</b>	<b>8</b>
<b>Palpación En Matrices .....</b>	<b>9</b>
<b>¿Qué El Diagnostico De Gestación Por Vía Rectal En Bovinos? .....</b>	<b>9</b>
<b>¿Por Qué Debemos Hacer Este Diagnóstico?.....</b>	<b>9</b>
<b>Objetivo Del Diagnóstico De Gestación Por Vía Rectal .....</b>	<b>9</b>
<b>Se Reconoció El Aparato Reproductor De La Hembra Bovina .....</b>	<b>10</b>
<b>Órganos Externos.....</b>	<b>10</b>
<b>Órganos Internos.....</b>	<b>10</b>
<b>Cesárea .....</b>	<b>11</b>
<b>Indicaciones.....</b>	<b>11</b>
<b>Contraindicaciones. ....</b>	<b>12</b>
<b>Condiciones Quirúrgicas.....</b>	<b>12</b>
<input type="checkbox"/> <b>Internas:.....</b>	<b>12</b>

<input type="checkbox"/> Externas.....	13
<b>Técnicas.....</b>	<b>13</b>
<b>Postoperatorio Para Las Técnicas De Histerotomía. ....</b>	<b>13</b>
<b>Finalidad.....</b>	<b>14</b>
<b>Técnica Quirúrgica Paso A Paso.....</b>	<b>14</b>
<b>Paso 1. Asegura La Cabeza: .....</b>	<b>14</b>
<b>Paso 2. Rasura El Área En Donde Se Hará La Incisión: .....</b>	<b>15</b>
<b>Paso 3. Limpia El Área Afeitada: .....</b>	<b>15</b>
<b>Paso 4. Enjuaga El Área Con Alcohol Al 70 %: .....</b>	<b>15</b>
<b>Paso 5. Aplica Anestesia Local: .....</b>	<b>16</b>
<b>Paso 6. Lleva A Cabo La Incisión:.....</b>	<b>16</b>
<b>Paso 7. Busca En La Cavidad Abdominal Para Encontrar El Útero:.....</b>	<b>16</b>
<b>Paso 8. Jala El Útero Hasta Donde Te Sea Posible, Pero Ten Cuidado De No Excederte: .....</b>	<b>17</b>
<b>Paso 9. Busca En El Útero Y Agarra Una De Las Patas Traseras Del Ternero Si Este Se Encuentra En Posición Normal:.....</b>	<b>17</b>
<b>Paso 10. Abre El Saco Amniótico Y Agarra La Pata Trasera Que Acababas De Jalar En El Paso Anterior Y Mantén El Útero En Posición Junto A La Incisión Externa: .....</b>	<b>17</b>
<b>Paso 11. Busca De Nuevo Para Encontrar La Otra Pata Trasera.....</b>	<b>18</b>
<b>Paso 12. Jala Al Ternero:.....</b>	<b>18</b>
<b>Paso 13. Ayuda Al Ternero A Respirar: .....</b>	<b>18</b>
<b>Paso 14. Retira La Placenta: .....</b>	<b>19</b>
<b>Paso 15. Limpia La Cavidad Abdominal De La Vaca.....</b>	<b>19</b>
<b>Paso 16. Sutura La Incisión Uterina Y Luego Acomódala En Su Lugar.....</b>	<b>19</b>
<b>Paso 17. Sutura La Incisión De La Pared Abdominal Y De La Piel.....</b>	<b>20</b>

<b>Paso 18. Con Otro Balde De Agua Tibia Mezclada Con Solución De Yodo, Lava La Incisión En La Piel.....</b>	<b>20</b>
<b>Paso 19. Libera A La Vaca Cuando Ya Se Haya Recuperado De La Anestesia Local Para Que Pueda Estar Con Su Nueva Cría.....</b>	<b>20</b>
<b>Conclusión.....</b>	<b>21</b>
<b>Fuentes Bibliográficas.....</b>	<b>22</b>

## Introducción

La cirugía a nivel de campo en bovinos es fundamental para la resolución de un gran número de enfermedades que la medicina convencional no puede solucionar y que afectan tanto el desempeño productivo como reproductivo de animales de alto valor económico. No obstante, debido a las características geográficas de nuestro país y el gran tamaño de los animales, hace difícil realizar procedimientos quirúrgicos fuera de los predios haciéndose indispensable un correcto uso de la anestesia local y/o regional, como son los bloqueos de nervio corneal, Peterson y epidural, utilizados comúnmente en descorné, enucleación y cesárea.

El constante desarrollo de nuevas técnicas anestésicas y quirúrgicas hace fundamental el desarrollo de una monografía actualizada que compile las principales prácticas realizadas. El llevar a cabo una revisión bibliográfica actualizada, no sólo constituye una base de material docente, sino también apoya la formación de futuros Especialistas de la Medicina Veterinaria.

## DESVIACIÓN DE PENE

La desviación del pene es un procedimiento quirúrgico que se realiza en toros calentadores, aquellos que se emplean para poder descubrir las vacas que han entrado el calor. Es muy método muy útil sobre todo por las deficiencias que tienen algunas ganaderías para detectar celos de forma rápida. Para evitar que los machos preñen a las reses, se hace una corrección de su miembro. Así detectan el calor mas no las penetran, con lo cual se evita que haya alguna entrada de material seminal en las reses.

El cuidado después de la cirugía incluye tener a los animales alejados de cualquier tipo de contaminación o humedad. (Luego de esto, es muy importante verificar que los toros orinen bien, teniendo cuidado que la porción del orificio uretral exterior no le genere complicaciones al animal para sacar el pene cuando quiera orinar. Se aclara que no hay ninguna contraindicación, aunque se reconoce que esta cirugía puede ser dolorosa para el bovino.

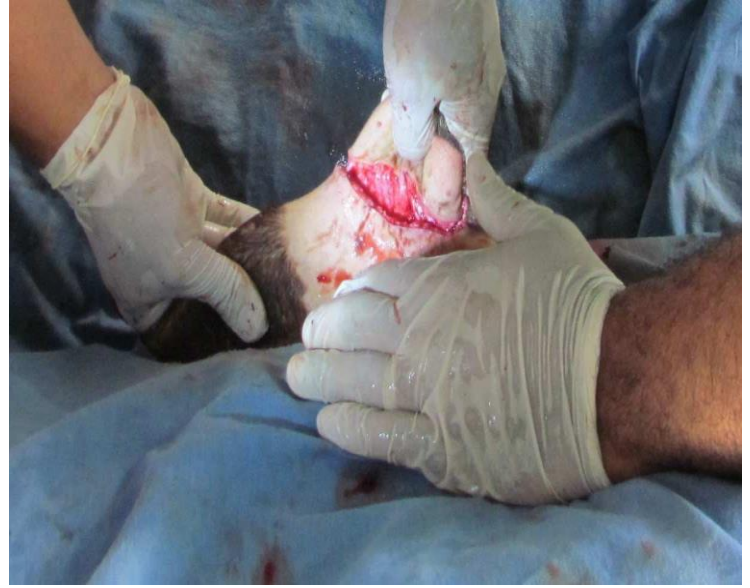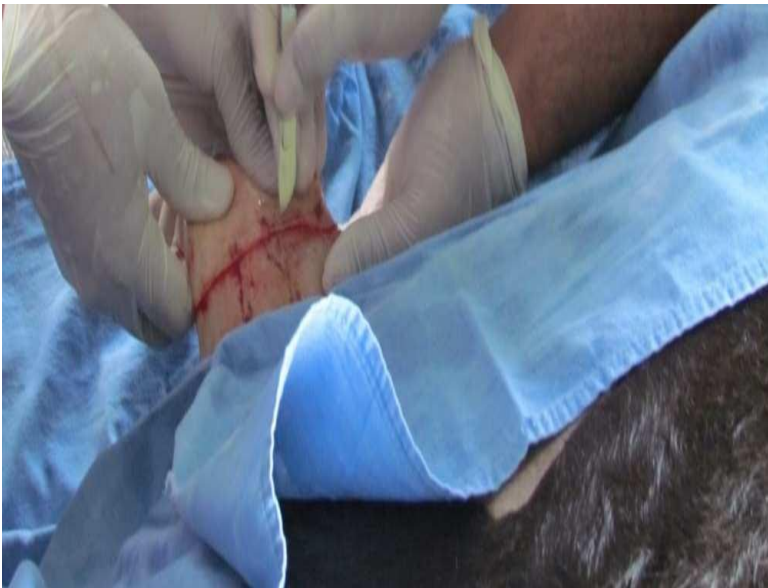### MATERIALES Y EQUIPOS

- Bisturi
- Pinzas de allys
- Tijera roma rectas grandes
- Pinzas hemostaticass
- Cuchilla para afeitar
- Aguja de sutura curva
- Seda quirurgica
- Jeringas desechables
- Gasa
- Jabon quiurgico
- Agua Impia
- Tranquilizante
- Anestecia local
- Antibiotico
- Antiinflamatorio
- Cicatrizante

## PREOPERATORIO

La piel del área operatoria se lavó con jabón quirúrgico, depiló y embrocó dos veces con gasas saturadas de yodo, frotándose vigorosamente. Para la sedación se aplicó xilazina (0.2 mg/kg) y se sujetó al paciente manteniéndolo en decúbito lateral derecho. Se realizó un bloqueo de campo sin infiltrar la zona de incisión de manera circular siguiendo el rodete prepucial a unos 5 cm de la línea de incisión en dirección proximal. Para este bloqueo se empleó clorhidrato de lidocaína al 2% a dosis de 2 ml en cada sitio de infiltración. En el presente se utilizaron 6 puntos de infiltración, 3 de cada lado.

## OPERACIÓN QUIRURGICA



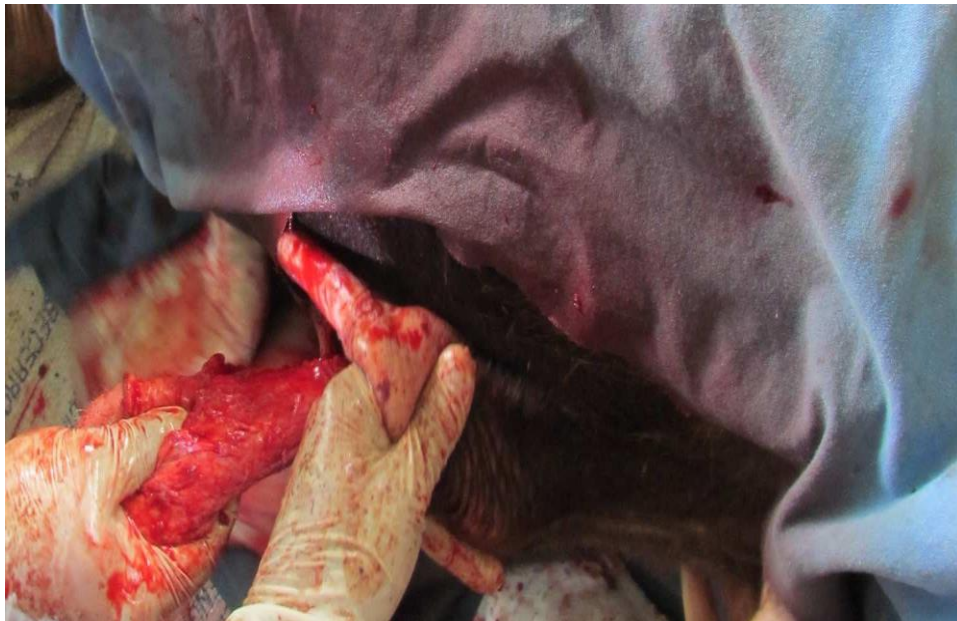El cirujano inicio el corte a dos o tres cm del meato prepucial utilizando primero hoja de bisturí del número 22 y posteriormente tijeras de punta roma para desbridar el forro, haciendo una disección de este, Con el fin de aumentar su movilidad, una vez desbridado en 2/3 de su longitud, se realizó el corte circular utilizando hoja de bisturí



del número 22 en la piel por delante de la babilla, calculando que sea ligeramente menor que el diámetro del prepucio (Figuras 1, 2 y 3).



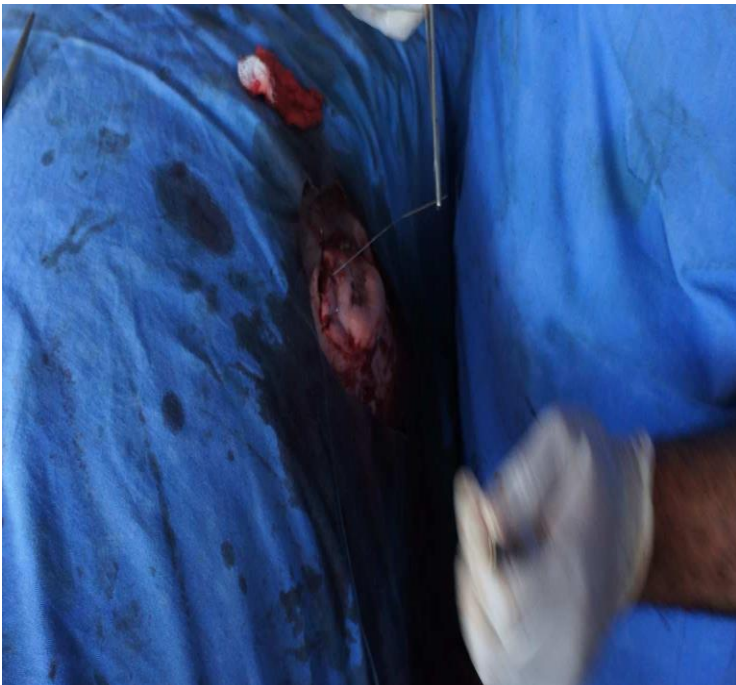Posteriormente, se procedió a desbridar el plano subcutáneo utilizando tijeras de punta roma en dirección oblicua, esto es en el ángulo aproximado de desviación (45o), una vez desbridado se deslizó el forro junto con la porción cutánea del prepucio, cuidando que no existieran torsiones (Figura 4).



Al exteriorizar el rodete cutáneo del prepucio, en el corte circular, se procedió a fijarlo mediante puntos separados con material de sutura no absorbible (nylon del número 3), siguiendo la pauta de puntos cardinales, colocando 8 en total. El área de corte prepucial se fijó con material de sutura no absorbible (nylon del número 3) con 3 puntos en "U" y se colocó un dren con una jeringa desechable de 20 ml, se le retiraron los dos extremos y se le colocan 4 orificios al tubo plástico para poder pasar el punto en "U" y se fijó. Para estas dos suturas se empleó agujas semicurvas de ojo automático con punta triangular del número 4 y porta agujas de Mayo Hegar de 18 cm (Figuras 5 y 6).

### **Postoperatorio**

La recomendación postoperatoria, incluyó penicilina G procaína a dosis de 20 000 UI / kg cada 12 hrs por 5 días, vía intramuscular profunda, a demás de curaciones locales, durante 7 días, por último se retiraron los puntos el día 12 posoperación.



## RUMINOTOMIA

Es la incisión quirúrgica del rumen con fines médicos o zootécnicos. La ruminotomía es una técnica que se implementa en los bovinos para estudiar su proceso digestivo y para encontrar elementos que ha consumido el animal que le impiden su desarrollo

### **Anatomía quirúrgica**

La panza o primer estómago de los rumiantes, es considerada como un proventrículo o bolsa esofágica debido a las características histológicas de su epitelio de revestimiento. Está ocupando casi la totalidad de la mitad izquierda de la cavidad abdominal y se extiende de manera considerable sobre el plano medio ventralmente y en su centro. Su eje mayor alcanza desde un punto opuesto a la porción ventral del séptimo u octavo espacio intercostal casi hasta la entrada de la pelvis. Está algo comprimida y puede describirse como presentando dos caras, dos curvas o bordes y dos extremidades. De las caras es de nuestro interés la cara parietal (o izquierda) que es convexa y está en relación con el diafragma, pared izquierda del abdomen y el bazo.

### **Indicaciones médico-quirúrgicas**

- Ayuno de 24 a 48 horas de alimentos sólidos.
- 6 horas de ayuno de líquidos como mínimo.
- Tricotomía de la zona
- Baño del paciente.
- Tricotomía de la zona a abordar.

## INSTRUMENTAL

- Porta agujas
- Fórceps
- Bastidor de weingart
- Fijadores de campos
- Pinzas hemostáticas curvas
- Mango de bisturí #4
- Hoja de bisturí
- Pinzas de Kelly rectas
- Pinzas de Kocher
- Pinza anatómica s/dientes
- Pinza anatómica de ratón
- Pinza hemostática recta

## MATERIALES

- Guantes de látex
- Guantes de palpación
- Cinta micropore
- Torundas
- Yodo
- Alcohol
- Jabón
- Gasas
- Compresas
- Suero
- Sutura de Nylon
- Campos
- Jeringas
- Agujas
- Xilazina
- Lidocaína

En el proceso de realización se inicia con una sedación para tranquilizar al animal, luego anestesia local o bloqueo para-vertebral, Haciendo tricotomía en el lugar de incisión luego bloqueo con el anestésico locales en la zona que se va a intervenir

Una vez preanestesiado el paciente, se realiza un bloqueo nervioso con lidocaína al 2% bien sea en forma de L invertida o paravertebral; pudiéndose necesitar para el primer procedimiento, complemento con infiltración local progresiva. Cuando la ruminotomía se hace con fines médicos (retirada de cuerpos extraños), se hace una incisión oblicua de 20 a 25 centímetros en la fosa del ijar izquierdo, que se inicia a dos dedos de la última costilla y a un palmo de mano de las apófisis transversas lumbares se retira el colgajo circular de piel, previa incisión con bisturí, pinzamiento con allis y disección del tejido subcutáneo con tijera se despeja el músculo oblicuo abdominal externo, en el mismo sentido de sus fibras hasta conseguir la visualización del músculo oblicuo abdominal interno se colocan separadores en

los extremo del músculo oblicuo abdominal externo para aumentar el campo visual y proceder a la disección roma del músculo oblicuo abdominal interno en el mismo sentido en que discurren sus fibras, hasta conseguir la visualización de la capa parietal del peritoneo se colocan separadores en el paquete muscular para ampliar el campo operatorio y facilitar la incisión con tijera de la capa parietal del peritoneo, consiguiéndose la visualización y acceso directo al saco dorsal del rumen, que es asegurado con pinzas de allis para facilitar su fijación por medio de punto simples al músculo oblicuo abdominal externo, minimizando la contaminación de la cavidad abdominal con material digestivo una vez incidido (ruminotomía).

Se fija el saco dorsal del rumen con puntos simples al músculo oblicuo abdominal externo, Evacuación manual del contenido ruminal para facilitar la exploración y consecución de cuerpos extraños en el saco ventral y retículo (fines médicos) o para facilitar la colocación de la sonda ruminal (fines zootécnicos).

Se sutura el saco ruminal incidido primero con puntos continuos para la aproximación de los bordes y se complementa con punto invaginante. Inmediatamente se lava la zona con solución salina al 0.9% para remover residuos y se cortan los puntos de fijación, lo que permite su reintroducción a la cavidad abdominal. Se continúa con la sutura de los planos anatómicos en sentido inverso a su acceso, comenzando desde el músculo oblicuo abdominal interno hasta el cierre de la piel.

### **Post operatorios**

La herida debe ser vigilada con frecuencia por signos de infección o dehiscencia. Dentro de la vigilancia en los casos de resolución por cuerpos extraños está la posible evacuación de material digestivo por la herida, siendo necesario rectificar la sutura de la panza y las recomendaciones. Aplicaciones de medicamentos como Penicilinas, oxitetraciclinas o cualquier otro antibiótico de amplio espectro a consideración del M.V.Z

## **PALPACIÓN EN MATRICES**

### **¿Qué el diagnostico de gestación por vía rectal en bovinos?**

El tacto rectal en los bovinos es una práctica que permite la exploración de los diferentes órganos del aparato reproductivo, con lo cual podemos determinar estadios ya sean fisiológicos (funcionalidad ovárica, momentos del ciclo estral, gestación, aptitud reproductiva), o patológicos (piómetras, quistes, aplasia segmentarías y otras). Es una práctica que realiza una persona capacitada, para detectar la presencia o ausencia de un feto en el aparato reproductor de la vaca. (Información obtenida del pdf, diagnóstico de gestación por palpación rectal en bovinos)

### **¿Por qué debemos hacer este diagnóstico?**

Es muy importante contar con la información adecuada respecto a las condiciones reproductivas en que se encuentra la vaca; como por ejemplo si la vaca está vacía, sin cría al pie, si es una vaquilla de 2 a 3 años de edad, esto depende de que raza sea la vaquilla, para que entre en celo, toda esta información se recauda para tomar las medidas necesarias que se necesitaran para que la vaca se preñe, obteniendo la información requerida podemos poner en práctica programas de fertilización, como inseminación artificial, transferencia de embriones para preñar las vacas, todo esto gracias a un diagnóstico mediante palpación rectal, el técnico o médico veterinario debe de estar bien capacitado para realizar un buen diagnóstico de gestación, problemas de quistes ováricos, infecciones uterinas, abortos, fetos momificados, entré otros.

### **Objetivo del diagnóstico de gestación por vía rectal**

- Identificar la etapa de gestación de la vaca
- Uso de métodos de sincronización para que entre en Estro
- Identificar problemas reproductivos
- Métodos de fertilización por IA, ET.

## **Se reconoció el aparato reproductor de la hembra bovina**

Los órganos reproductivos de la vaca con la excepción de la vulva se localizan dentro de la cavidad abdominal que estos son;

### **Órganos externos**

Vulva: esta tiene labios inferiores, como exteriores, es la primera puerta o protección contra las infecciones

### **Órganos internos**

Vagina: tiene aproximadamente 6 pulgadas de largo, se extiende de la apertura uretral hasta cérvix, la vagina sirve para canal durante el parto

Cérvix: segunda puerta o protección antimicrobiana, es un órgano de paredes gruesas, este órgano establece la entrada de la vagina y el útero, referencia al inseminar la vaca, la entrada del cérvix forma un círculo ciego de 360° que rodea completamente la entrada del cérvix, esta base ciega del cono es conocida como fornix, al interior del cérvix nos encontramos una variación de 3 a 4 anillos, esto sirve para proteger el útero.

Útero: aquí es donde se deposita el semen ya sea en monta en IA o monta natural, función principal es proveer el ambiente óptimo para el desarrollo fetal

Cuernos uterinos: estructura de pared gruesa con pliegues anulares, mide aproximadamente 10 a 11 cm de largo y de 2.5 a 5 cm de diámetro

Oviductos: Los Oviductos son también conocidos como Trompas de Falopio, La porción más baja, la más cercana al útero, es llamada Istmo. La conexión entre el útero y el Istmo, es llamada Unión Utero-Tubal (UUT). La Unión Utero-Tubal sirve como filtro de espermatozoides anormales y es el reservorio de espermias hábiles

Ovarios: tienen un diámetro de 3 a 5 cm y un peso de 14 a 17 g. Son ovalados y aplanados en sentido transversal. El tamaño de los ovarios depende fundamentalmente del período del ciclo estral en que es examinado y de sí contiene, o no, un cuerpo lúteo activo.

## CESÁREA

Esta operación consiste en seccionar el útero mediante una incisión de la pared abdominal para extraer los fetos, se práctica en los casos de distocia irreductible y tiene por objeto salvar si es posible a la madre y a la(s) crías. En medicina veterinaria esta operación parece que ya era conocida desde 1500 en Turinga, donde Nuffer, un pastor castrador, operaba de laparotomía a sus ovejas y operó también a su mujer en un parto distócico. Más tarde, por sugestión de Bourgelat, la realizó por primera vez Morange en 1813. Durante todo el siglo XIX hubo una treintena de casos operados, con un éxito aproximado de 40%. Por lo que en los primeros decenios del xx, el mejoramiento de la técnica operatoria, el uso más generalizado de la anestesia y especialmente la aplicación cada vez más rigurosa de la asepsia, reforzada, recientemente por el uso de sulfamídicos y antibióticos han dado como resultado constantes éxitos no sólo en las hembras preñadas, sino también en las grandes hembras domésticas, de modo que la histerotomía abdominal hace ya tiempo que es de práctica cotidiana en la obstetricia veterinaria.

### **Indicaciones.**

La indicación es absoluta cuando la laparotomía como procedimiento puede acabar el parto o relativa cuando existen otros procedimientos quirúrgicos cuyas perspectivas son peores. Dado lo anterior, la cesárea en la vaca está indicada en las siguientes anomalías:

- Estreches del conducto óseo y blando del parto.
- Falta o insuficiente dilatación del cuello uterino después de corregida la torsión de este órgano.
- Hidropesías placentarias.
- Gestación abdominal secundaria.
- Prolapsos e inversiones permanentes de la vagina.
- Tumores vulvo-vaginales, hematomas y abscesos.
- Hernias abdominales.
- Pelvis juvenil y/o estrecha.
- Estrechez de la vulva, vagina, cérvix y cuerpo uterino.



- Insuficiente dilatación del cuello uterino.
- Torsiones, versiones y flexiones del útero grávido.
- Sequedad del conducto blando del parto.
- Ruptura previa de las membranas placentarias.
- Situaciones patológicas.
- Presentación anterior como posterior con cérvix estrecho.
- Posiciones ventrales, especialmente con cérvix estrecha.
- Actitudes anormales con cérvix estrecha.
- Fetos demasiado grandes.
- Fetos monstruosos.
- Fetos gemelares con cérvix estrecha.
- Fracturas de la cadera y/o fémur.

En los pequeños rumiantes, la indicación relativa para la cesárea es más frecuente que en la vaca a causa de las desfavorables condiciones de espacio de su cavidad pélvica.

### **Contraindicaciones.**

Está contraindicada en presencia de:

- Decúbito permanente.
- Estados caquéticos con decúbito permanente.
- Enfermedades metabólicas con decúbito permanente.
- Feto enfisematoso con sepsis de la vaca.
- Hipotermia de la vaca en presencia de un feto enfisematoso.

El motivo por el que se practica la operación cesárea depende de:

- La indicación terapéutica.
- Las condiciones quirúrgicas.

### **Condiciones quirúrgicas.**

Las condiciones quirúrgicas pueden ser de dos tipos:

- **Internas:** Son las que dependen del propio animal y se refieren al estado del conducto del parto, del contenido uterino y a la constitución del animal. Solamente cuando las

condiciones internas son favorables, es decir; cuando el animal no tiene fiebre, cuando el feto está vivo y no se ha recurrido antes a asistencia técnica por personal no facultativo; puede esperarse un buen resultado de la operación cesárea. Si existe la sospecha de una invasión microbiana del útero, durante o después de la operación debe hacerse un tratamiento con antibióticos.

- **Externas.** Consisten en la posibilidad de la intervención, tales como disponer de un local adecuado, personal auxiliar, equipo instrumental, ayudante, etc.

### **Técnicas.**

Las técnicas quirúrgicas indicadas para operación cesárea son: 9 Técnica por flanco lateral izquierdo (animal de pie) 9 Técnica por el flanco izquierdo (animal en decúbito esternal) 9 Técnica por el flanco lateral derecho (animal de pie) 9 Técnica por el flanco lateral derecho (animal en decúbito toraco-abdominal) 9 Técnica paramediana izquierda (método de vandeplasseche y paredis) 9 Técnica paramediana izquierda (método de hannover, merkt 1957).

### **Postoperatorio para las técnicas de histerotomía.**

- Si el feto se extrajo vivo o recientemente muerto, la vaca recibe tratamiento diario por 5 días seguidos de 2 millones de unidades de penicilina y 3 gramos de estreptomycin. Se recomienda la aplicación diaria al menos por tres días seguidos de 50 U.I. de oxitocina. A las 72 horas siguientes a la operación se aplican 4 a 6 óvulos antibióticos por vía 95 intrauterina. Si no hubo desprendimiento de la placenta durante la extracción del feto, se trata al paciente según los principios descritos en el tratamiento de la retención placentaria y de la endometritis puerperal, fuera de la acostumbrada protección antibiótica por vía intramuscular.
- Si el feto se extrajo con comienzos de putrefacción o el líquido amniótico contaminado logro escaparse a la cavidad abdominal se aplica 10 millones de unidades de penicilina y 6 gramos de estreptomycin por 5 días siguientes.
- Si el feto se extrajo en estado de putrefacción enfisematoso y los líquidos placentarios lograron contaminar la cavidad peritoneal, la vaca recibe un tratamiento diario de 2 gramos de clorhidrato de oxitetraciclina o de clorhidrato de tetraciclina en solución oleosa por vía intraperitoneal durante 5 días seguidos, fuera de la aplicación diaria

intramuscular de 2 gramos del mismo antibiótico empleado por vía parenteral y por 5 días seguidos.

Los animales que fueron sometidos a una histerectomía se les toma la temperatura 2 veces al día por 5 días seguidos. La incisión cutánea se debe limpiar diariamente con solución salina al 0,9%. Los puntos de la piel se eliminan a los 10 días después de la cesárea. Si se presenta dehiscencia de uno de los puntos de la piel o se infectan uno o varios se tratan como abscesos abiertos.

### **Finalidad**

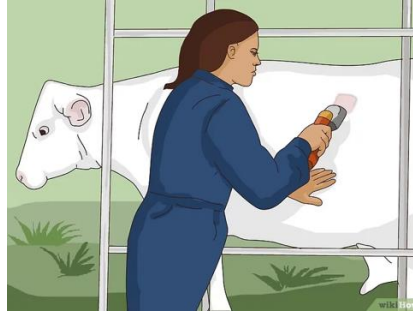Esta práctica se realizó con la finalidad de enseñarnos paso a paso el procedimiento correcto de cómo realizar una cesárea, se tomó en cuenta hasta el mínimo detalle, se preparó todo el lugar, y luego se realizó la preparación del animal, la anestesia fue una de las partes primordiales, se anestesió correctamente con xilacina, luego con lidocaína anestesiando regionalmente y luego en I invertida, esto y más aprendimos paso a paso correctamente, el cómo incidir y localizar el útero sin dañar rumen y otros órganos

### **Técnica quirúrgica paso a paso**

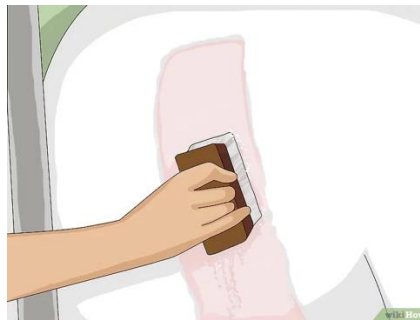**Paso I. Asegura la cabeza:** La vaca o vaquilla debe tener la cabeza asegurada en un cepo de manga para evitar que se escape antes o durante la cirugía. Puedes confinar a la vaca al cepo de una instalación de sujeción que ya tengas o a un corral para partos diseñado especialmente para esta práctica.



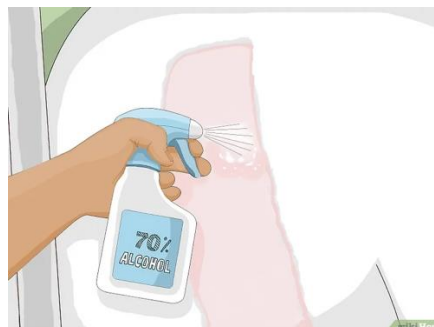**Paso 2. Rasura el área en donde se hará la incisión:** La mayoría de las cesáreas se realiza en el lado izquierdo de la vaca o según el lado donde esté recostada si es una vaca caída que no puede levantarse porque corre el riesgo de volverse a caer. En el caso de una vaca que está parada, se debe rasurar el flanco izquierdo, ubicado justo después de la última costilla y antes del extremo de la pelvis. Después debe quedar medio centímetro (un cuarto de pulgada) o menos.



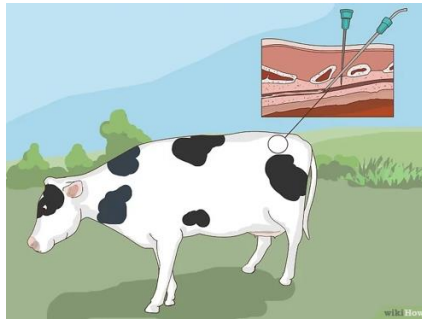
**Paso 3. Limpia el área afeitada:** Rocía un poco de solución de yodopovidona en el área que se ha afeitado y frótala con las manos, una esponja o una escobilla. Repite hasta que el área quede limpia o libre de cualquier impureza (suciedad o heces escondidas).



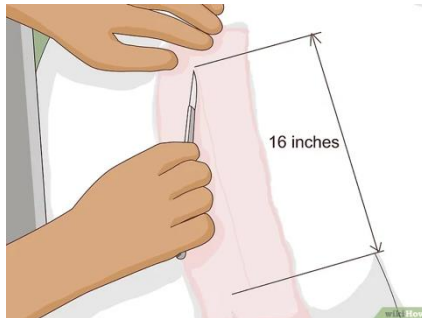
**Paso 4. Enjuaga el área con alcohol al 70 %:** Con esto la desinfección será más profunda.



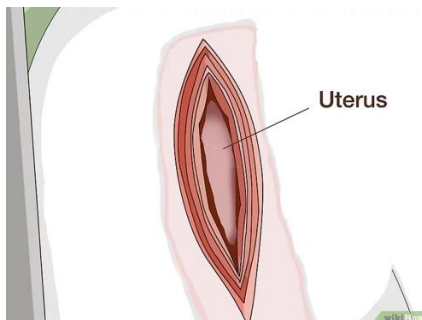
**Paso 5. Aplica anestesia local:** Administra anestesia local en la zona lumbar (para lo cual se requiere de una aguja larga en un área específica de la médula espinal) en donde se realizará la incisión. La anestesia deberá hacer efecto pocos segundos después de haberse aplicado y deberá adormecer el área para que la vaca no sienta dolor cuando la corten.



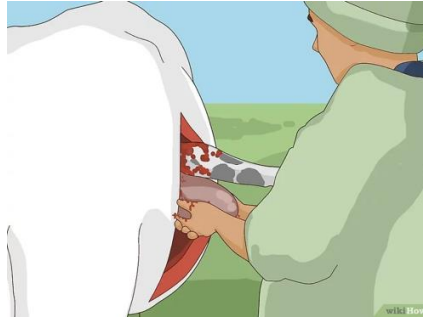**Paso 6. Lleva a cabo la incisión:** Realiza una incisión en la piel y hasta la cavidad abdominal. Por lo general, la incisión no debe ser de más de 30 o 40 cm (12 o 16 pulgadas) de largo.



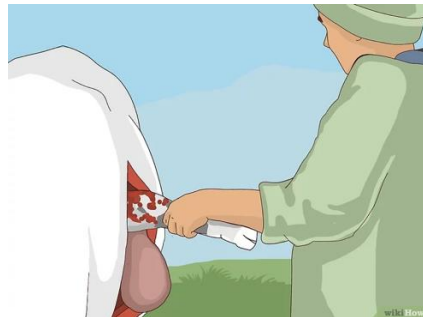**Paso 7. Busca en la cavidad abdominal para encontrar el útero:** Deberías poder sentir de inmediato el cuerpo de un ternero a través de la pared uterina en donde se practicó la incisión.



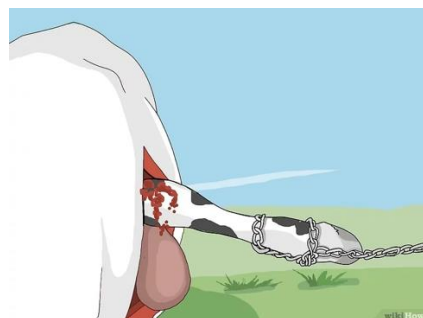
**Paso 8. Jala el útero hasta donde te sea posible, pero ten cuidado de no excederte:** Haz una incisión en la pared uterina, pero con cuidado para no cortar al ternero en el proceso. La incisión debería ser unos cuantos centímetros más corta que la anterior.



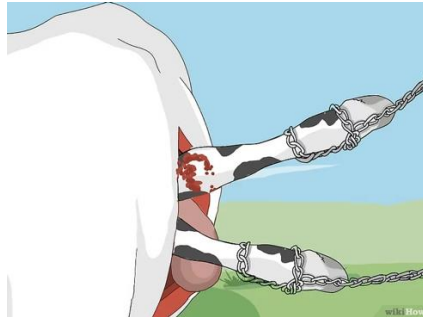
**Paso 9. Busca en el útero y agarra una de las patas traseras del ternero si este se encuentra en posición normal:** Jala esa pata.



**Paso 10. Abre el saco amniótico y agarra la pata trasera que acababas de jalar en el paso anterior y mantén el útero en posición junto a la incisión externa:** Asegura una cadena para partos en esa pata y que alguien te ayude a sostener la cadena.



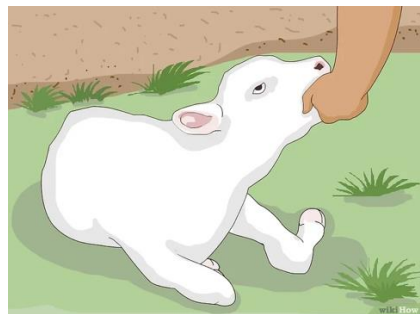
**Paso 11. Busca de nuevo para encontrar la otra pata trasera:** Asegura la segunda cadena para partos en esa pata. Dile a la persona que esté ayudándote que sostenga esa cadena.



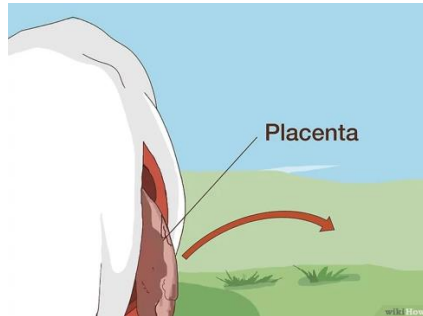
**Paso 12. Jala al ternero:** Pídele a esa persona que te ayude a sacar al ternero del útero lo más rápido posible. Es posible que necesites a una o a dos personas más si el ternero es demasiado grande y pesado, pues este debe jalarse y salir en un solo movimiento para evitar más daños en las incisiones.



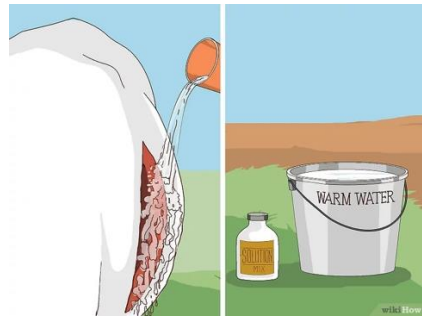**Paso 13. Ayuda al ternero a respirar:** Pídele a la persona que te acompaña, y a los demás espectadores de la cirugía, que ayuden al ternero a respirar, tal y como se describe en cómo asistir el parto de una vaca. También puedes decirles que le den una botella de calostro de inmediato.



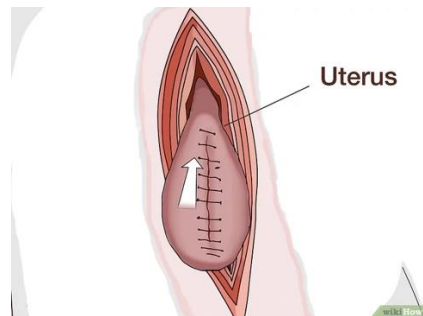
**Paso 14. Retira la placenta:** Busca de nuevo en la cavidad uterina y comienza a retirar la placenta de la pared uterina. Este paso es opcional, ya que algunos veterinarios prefieren retirar la placenta cuando la pared uterina aún está abierta. Otros prefieren dejarla dentro de la vaca para que ella misma la expulse.



**Paso 15. Limpia la cavidad abdominal de la vaca.** Con un balde de agua tibia mezclada con 10 ml de solución, lava la cavidad abdominal y la piel para liberarla de los fluidos amnióticos y de la sangre producida por las incisiones y por haber sacado al ternero. Repite hasta que el área quede limpia.

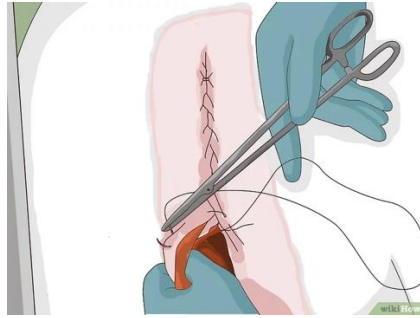


**Paso 16. Sutura la incisión uterina y luego acomódala en su lugar.**

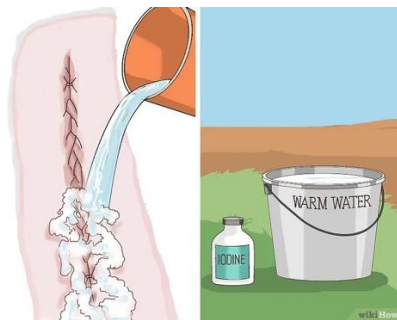



**Paso 17. Sutura la incisión de la pared abdominal y de la piel.**



**Paso 18. Con otro balde de agua tibia mezclada con solución de yodo, lava la incisión en la piel.**



**Paso 19. Libera a la vaca cuando ya se haya recuperado de la anestesia local para que pueda estar con su nueva cría**



## Conclusión

- A través de un análisis crítico, en su mayoría, coinciden tanto en la técnica quirúrgica, como el material de sutura y a su vez en el procedimiento anestésico y el fármaco utilizado.
- Conforme se fue avanzando en la recopilación de la información, se evidenció la gran cantidad de información, técnicas y procedimientos quirúrgicos para cada una de las cirugías descritas en esta tesina.
- Dado lo anterior, y a raíz de que aquí se abordaron las técnicas clásicas para cirugías a nivel de campo, se sugiere tomar cada uno de los tipos de cirugía y realizar un trabajo más específico de cada una de las técnicas abordadas e incluso considerar otras cirugías no habituales por sistema.
- Esta tesina constituye un importante material de apoyo, actualizado, para la docencia y formación de futuros Médicos Veterinarios.

## Fuentes Bibliográficas

- [https://repositorio.unicordoba.edu.co/bitstream/handle/ucordoba/2202/CIRUG%C3%8DAS%20DE%20RUTINA%20EN%20RUMIANTES%20DOM%C3%89STICOS.pdf?sequence=1&isAllowed=y#:~:text=Esta%20operaci%C3%B3n%20consiste%20en%20seccionar,y%20a%20la\(s\)%20cr%C3%ADas.](https://repositorio.unicordoba.edu.co/bitstream/handle/ucordoba/2202/CIRUG%C3%8DAS%20DE%20RUTINA%20EN%20RUMIANTES%20DOM%C3%89STICOS.pdf?sequence=1&isAllowed=y#:~:text=Esta%20operaci%C3%B3n%20consiste%20en%20seccionar,y%20a%20la(s)%20cr%C3%ADas.)
- <https://es.wikihow.com/hacerle-una-ces%C3%A1rea-a-una-vaca-o-vaquilla>
- <https://www.contextoganadero.com/ganaderia-sostenible/cuidados-la-hora-de-practicar-la-cirugia-de-desviacion-de-pene-en-toros>
- <https://www.redalyc.org/pdf/636/63641400009.pdf>