



Nombre de alumno: Victor Calvo Vázquez

**Nombre del profesor: Jose Eduardo
Roblero Tovar**

Nombre del trabajo: Mapa conceptual

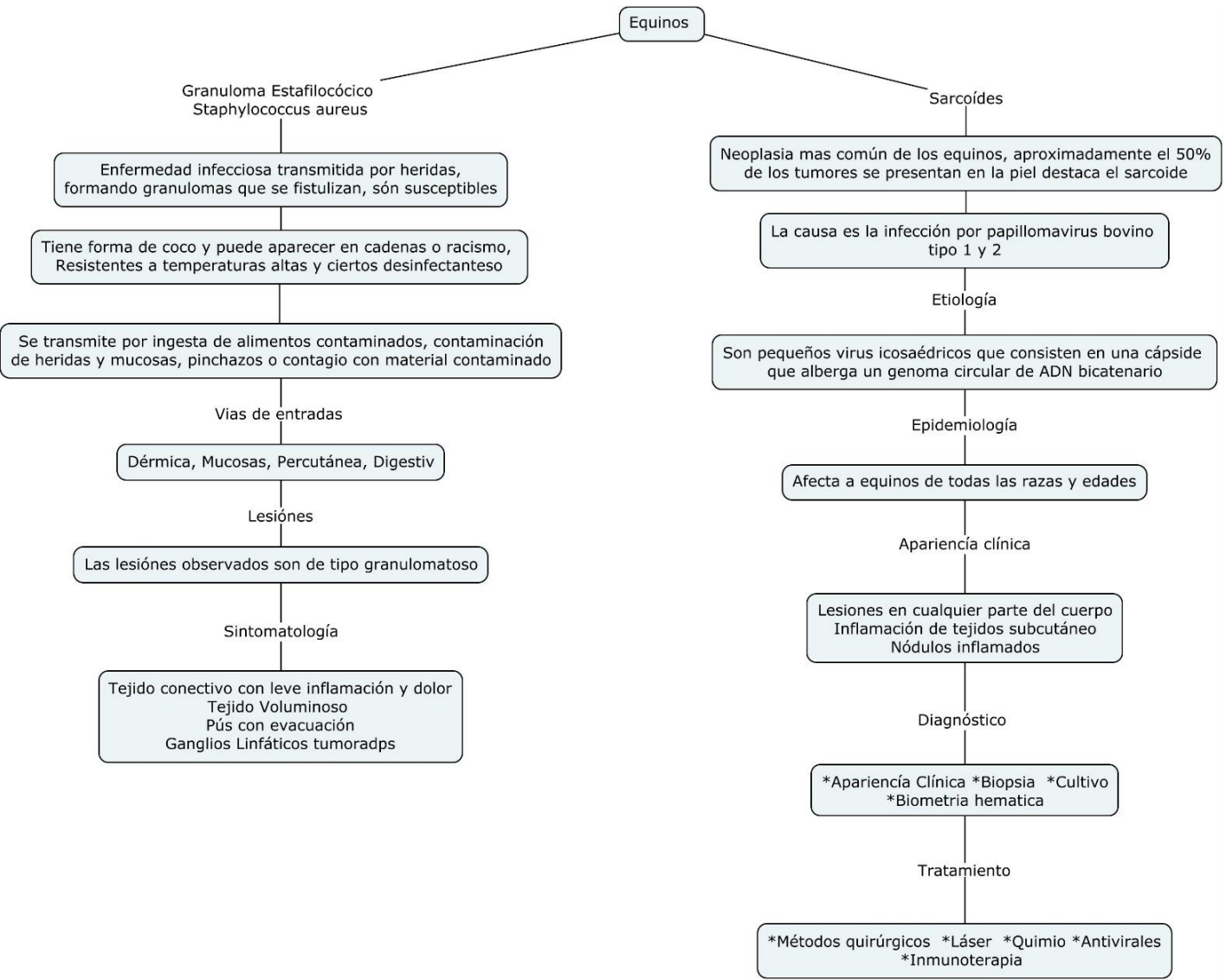
Materia: Patología y cirugía en equinos

PASIÓN POR EDUCAR

Grado: 5

Grupo: A

Comitán de Domínguez Chiapas a 11 de marzo de 2023



**Granuloma Estafilocócico
Staphylococcus aureus**

Enfermedad infecciosa transmitida por heridas, formando granulomas que se fistulizan, són susceptibles

Tiene forma de coco y puede aparecer en cadenas o racimo, Resistentes a temperaturas altas y ciertos desinfectantes

Se transmite por ingesta de alimentos contaminados, contaminación de heridas y mucosas, pinchazos o contagio con material contaminado

Vias de entradas

Dérmica, Mucosas, Percutánea, Digestiv

Lesiones

Las lesiones observados son de tipo granulomatoso

Sintomatología

Tejido conectivo con leve inflamación y dolor
Tejido Voluminoso
Pús con evacuación
Ganglios Linfáticos tumoradps

Sarcoides

Neoplasia mas común de los equinos, aproximadamente el 50% de los tumores se presentan en la piel destaca el sarcoide

La causa es la infección por papillomavirus bovino tipo 1 y 2

Etiología

Son pequeños virus icosaédricos que consisten en una cápside que alberga un genoma circular de ADN bicatenario

Epidemiología

Afecta a equinos de todas las razas y edades

Aparienciá clínica

Lesiones en cualquier parte del cuerpo
Inflamación de tejidos subcutáneo
Nódulos inflamados

Diagnóstico

*Aparienciá Clínica *Biopsia *Cultivo
*Biometria hematica

Tratamiento

*Métodos quirúrgicos *Láser *Quimio *Antivirales
*Inmunoterapia

Este trabajo pudo ser culminado y elaborado gracias a lo antes aprendido en el salón de clases