Mapa Conceptual

Nombre del Alumno: Javier Sánchez Monserrat Amayba

Nombre del tema: UNIDAD III Esqueleto Axial Y Apendicular

Parcial: I

Nombre de la Materia: ANATOMÍA Y FISIOLOGÍA I

Nombre del profesor: Felipe Antonio Morales Hernández

Nombre de la Licenciatura: Enfermería

Cuatrimestre: I°

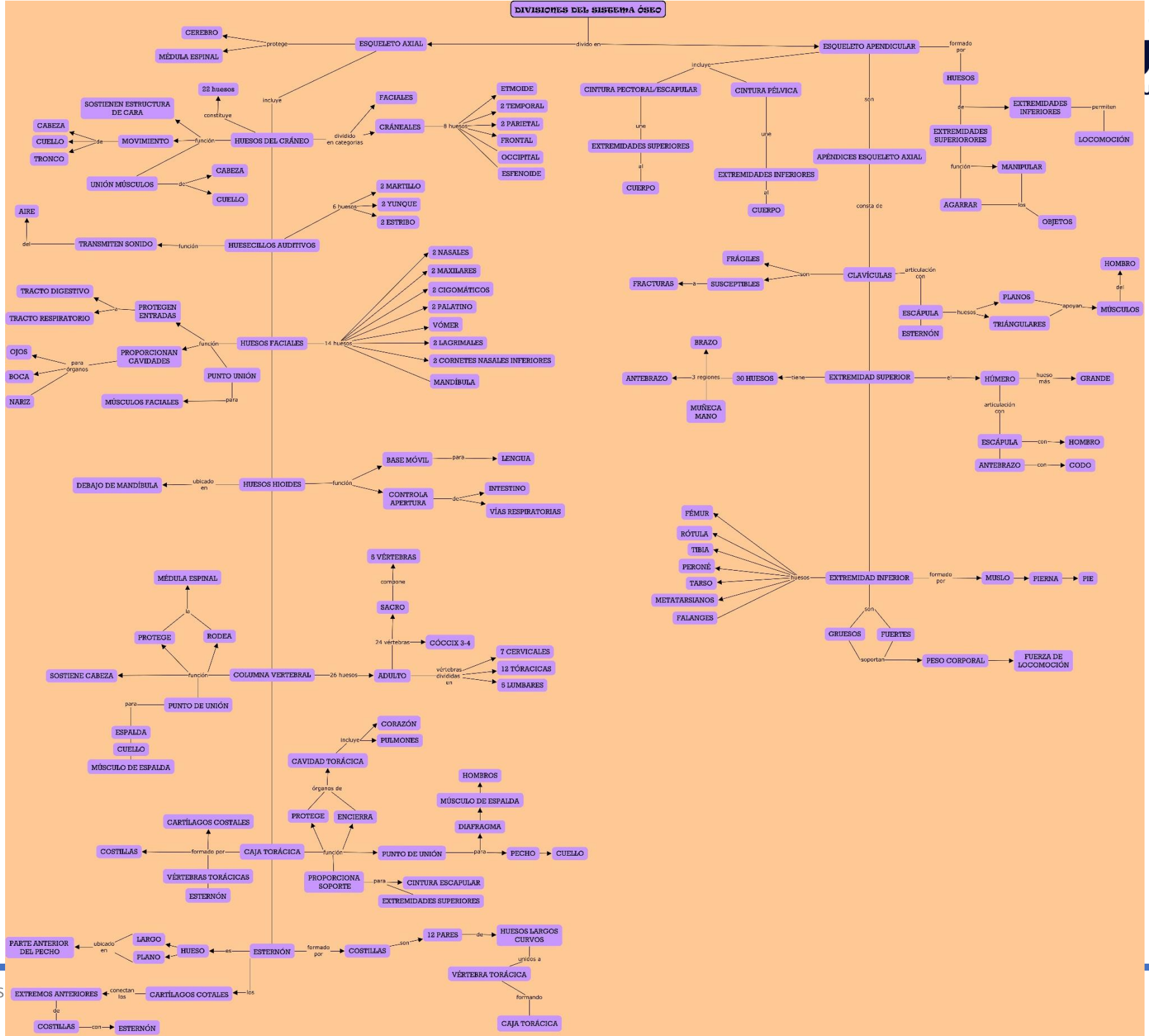
DIVISIONES DEL SISTEMA ÓSEO
divido en
ESQUELETO AXIAL
protege
CEREBRO
MÉDULA ESPINAL
incluye
22 huesos
constituye
SOSTIENEN ESTRUCTURA DE CARA
HUESOS DEL CRÁNEO
función
MOVIMIENTO
de
CABEZA
CUELLO
TRONCO
UNIÓN MÚSCULOS
de
CABEZA
CUELLO
dividido en categorías
FACIALES
CRÁNEALES
8 huesos
ETMOIDE
2 TEMPORAL
2 PARIETAL
FRONTAL
OCCIPITAL
ESFENOIDE
6 huesos
2 MARTILLO
2 YUNQUE
2 ESTRIBO
HUESECILLOS AUDITIVOS
función
TRANSMITEN SONIDO
del
AIRE
HUESOS FACIALES
14 huesos
2 NASALES
2 MAXILARES
2 CIGOMÁTICOS
2 PALATINO
VÓMER
2 LAGRIMALES
2 CORNETES NASALES INFERIORES
MANDÍBULA
función
PROTEGEN ENTRADAS
TRACTO DIGESTIVO
TRACTO RESPIRATORIO
PROPORCIONAN CAVIDADES
para órganos
OJOS
BOCA
NARIZ
PUNTO UNIÓN
para
MÚSCULOS FACIALES
HUESOS HIOIDES
ubicado en
DEBAJO DE MANDÍBULA
función
BASE MÓVIL
para
LENGUA
CONTROLA APERTURA
de
INTESTINO
VÍAS RESPIRATORIAS
COLUMNA VERTEBRAL
26 huesos
ADULTO
vértebras divididas en
7 CERVICALES
12 TÓRACICAS
5 LUMBARES
24 vértebras
CÓCCIX 3-4
SACRO
compone
5 VÉRTEBRAS
función
PROTEGE
RODEA
la
MÉDULA ESPINAL
SOSTIENE CABEZA
PUNTO DE UNIÓN
para
ESPALDA
CUELLO
MÚSCULO DE ESPALDA
CAJA TORÁCICA
formado por
COSTILLAS
CARTÍLAGOS COSTALES
VÉRTEBRAS TORÁCICAS
ESTERNÓN
función
PROTEGE
ENCIERRA
órganos de
CAVIDAD TORÁCICA
incluye
CORAZÓN
PULMONES
PUNTO DE UNIÓN
para
PECHO
CUELLO
DIAFRAGMA
MÚSCULO DE ESPALDA
HOMBROS
PROPORCIONA SOPORTE
para
CINTURA ESCAPULAR
EXTREMIDADES SUPERIORES
ESTERNÓN
formado por
COSTILLAS
son
12 PARES
de
HUESOS LARGOS CURVOS
unidos a
VÉRTEBRA TORÁCICA
formando
CAJA TORÁCICA
es
HUESO
ubicado en
LARGO
PLANO
PARTE ANTERIOR DEL PECHO
los
CARTÍLAGOS COTALES
conectan las
EXTREMOS ANTERIORES
de
COSTILLAS
con
ESTERNÓN
ESQUELETO APENDICULAR
formado por
HUESOS
de
EXTREMIDADES INFERIORES
permiten
LOCOMOCIÓN
EXTREMIDADES SUPERIORORES
función
MANIPULAR
AGARRAR
los
OBJETOS
son
APÉNDICES ESQUELETO AXIAL
incluye
CINTURA PECTORAL/ESCAPULAR
une
EXTREMIDADES SUPERIORES
al
CUERPO
CINTURA PÉLVICA
une
EXTREMIDADES INFERIORES
al
CUERPO
consta de
CLAVÍCULAS
articulación con
ESCÁPULA
huesos
PLANOS
TRIÁNGULARES
apoyan
MÚSCULOS
del
HOMBRO
ESTERNÓN
son
FRÁGILES
SUSCEPTIBLES
a
FRACTURAS
EXTREMIDAD SUPERIOR
es
HÚMERO
hueso más
GRANDE
articulación con
ESCÁPULA
con
HOMBRO
ANTEBRAZO
con
CODO
tiene
30 HUESOS
3 regiones
ANTEBRAZO
BRAZO
MUÑECA MANO
EXTREMIDAD INFERIOR
formado por
MUSLO
PIERNA
PIE
huesos
FÉMUR
RÓTULA
TIBIA
PERONÉ
TARSO
METATARSIANOS
FALANGES
son
GRUESOS
FUERTES
soportan
PESO CORPORAL
FUERZA DE LOCOMOCIÓN

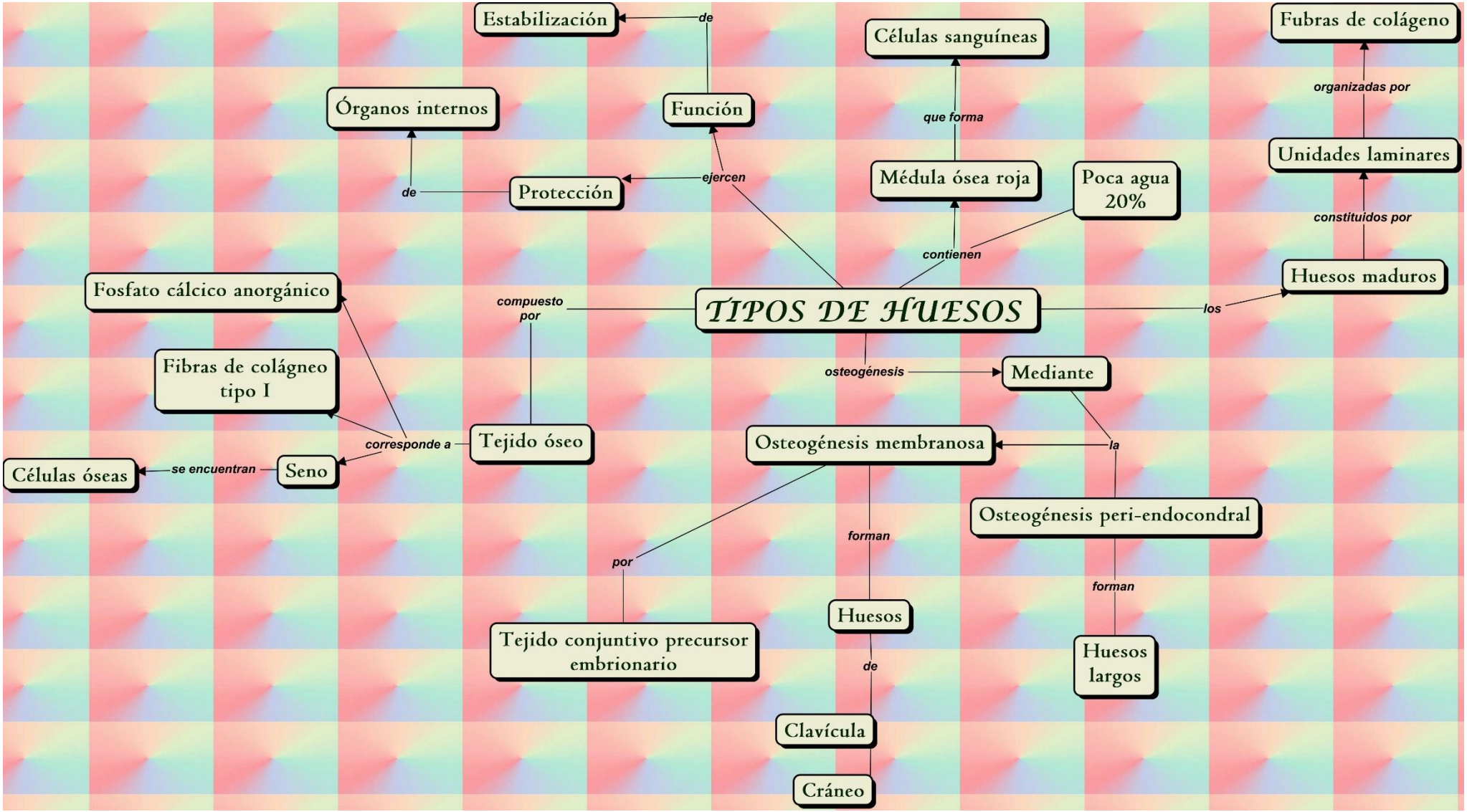
TIPOS DE HUESOS
Estabilización
de
Función
ejercen
Protección
de
Órganos internos
Células sanguíneas
que forma
Médula ósea roja
contienen
Poca agua 20%
Fubras de colágeno
organizadas por
Unidades laminares
constituidos por
Huesos maduros
los
compuesto por
Tejido óseo
corresponde a
Fosfato cálcico anorgánico
Fibras de colágneo tipo I
Seno
se encuentran
Células óseas
osteogénesis
Mediante
la
Osteogénesis membranosa
Osteogénesis peri-endocondral
por
Tejido conjuntivo precursor embrionario
forman
Huesos
de
Clavícula
Cráneo
forman
Huesos largos

PARTE DEL HUESO

- **Epífisis** (son)
  - externamente recubre → Cartílago articular
  - compuesta por → Capa delgada hueso → en → Periferia
  - compuesta por → Tejido esponjoso → en → Centro
  - posee → Médula ósea → función → Hematopoyética
  - localizada en → Extremo → del → Hueso largo
- **Diáfisis**
  - formado por → Tejido ósea compacto → forma → Cilíndrica
  - Tejido ósea compacto → forma → Largo
  - ubicada entre → 2 epifísis
  - unidas por → Metáfisis
- **Apófisis**
  - encontrado → Saliente → de → Hueso
  - inserciones de → Músculos → Ligamentos/tendones
- **Cartílago articular**
  - una → Capa tejido
    - es → Flexible
    - es → Firme
    - recubre → Extremos del hueso
    - impide roce → Evitando desgaste
  - formado por → Red fibras → de → Colágeno, Proteoglicanos
  - producidos por → Condrocitos
- **Hueso compacto**
  - conocido como → Tejido óseo
    - apapriencia → Masa sólida → visible con → Microscopio óptico
    - forma → Diálisis
- **Hueso esponjoso**
  - ubicado → Bajo cortical → de → Huesos compacto
  - formado por → Trabécuas óseas
    - si disminuye → Hace susceptible → al → Hueso → a → Fracturas
    - genera → Resistencia al hueso → a → Posible deformación
- **Periostio**
  - capa → Membranosa, Resistente → cubre → Hueso (externamente)
  - conectado al → Hueso → a través → Fibras de colágeno → conocidas → Fibras de SHARPEY
- **Endiostio**
  - es → Membrana de tejido → cubre → Pared interna → de → Cavidad medular → del → Hueso
  - contiene → Células Osteoblastos → que → Forman hueso
- **Cavidad medular**
  - espacio → Recubierto → por → Endostio
    - encontrado → Médula ósea amarilla, Porción diáfisis
  - función → Encierra, Protege, Aloja → a → Apófisis, Arterias, Tendones, Músculos, Órganos
  - Médula ósea → la → Encierra, Protege
  - ubicado en → Huesos largos, Columna vertebral
- **Médula ósea**
  - produce → Células sanguíneas → se ubica → Centro → de → Huesos del cuerpo
  - dividido en → Médula roja → forma → Glóbulos rojos, Células inmunitarias, Plaquetas
  - dividido en → Médula amarilla
- **Abertura**
  - o → Conducto óseo
  - permite → Entrada
  - Salida → de → Vasos nutrientes → Venas → Arterias
- **Metáfisis**
  - zona → Transición → entre → Diáfisis, Epífisis
  - ocupado en → Infancia, Adolescencia → por → Tejido cartilaginoso → que → Enlaza extremos → del → Hueso largo → con → Porción central
    - conocido → Cartílago de crecimiento

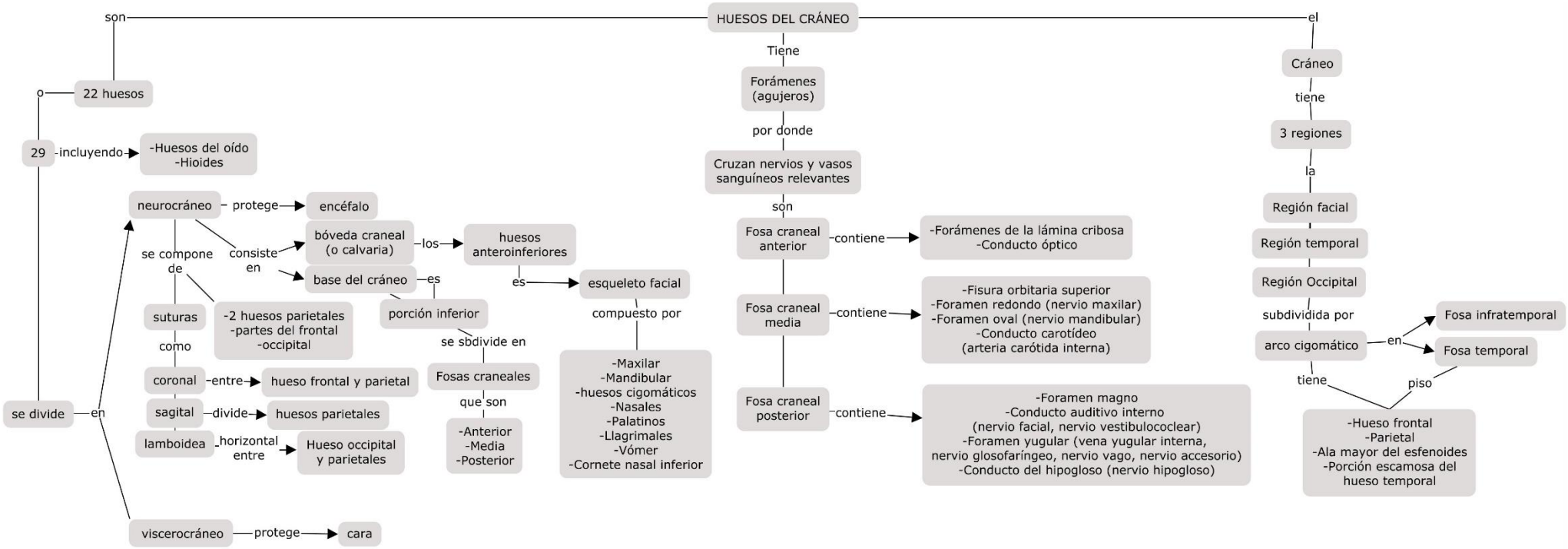
HUESOS DEL CRÁNEO
son
22 huesos
o
29
-incluyendo
-Huesos del oído
-Hioides
se divide
en
neurocráneo
protege
encéfalo
se compone de
consiste en
bóveda craneal (o calvaria)
los
huesos anteroinferiores
es
esqueleto facial
compuesto por
-Maxilar
-Mandibular
-huesos cigomáticos
-Nasales
-Palatinos
-Llagrimales
-Vómer
-Cornete nasal inferior
base del cráneo
es
porción inferior
se sbdivide en
Fosas craneales
que son
-Anterior
-Media
-Posterior
suturas
como
-2 huesos parietales
-partes del frontal
-occipital
coronal
entre
hueso frontal y parietal
sagital
divide
huesos parietales
lamboidea
horizontal entre
Hueso occipital y parietales
viscerocráneo
protege
cara
Tiene
Forámenes (agujeros)
por donde
Cruzan nervios y vasos sanguíneos relevantes
son
Fosa craneal anterior
contiene
-Forámenes de la lámina cribosa
-Conducto óptico
Fosa craneal media
contiene
-Fisura orbitaria superior
-Foramen redondo (nervio maxilar)
-Foramen oval (nervio mandibular)
-Conducto carotídeo
(arteria carótida interna)
Fosa craneal posterior
contiene
-Foramen magno
-Conducto auditivo interno
(nervio facial, nervio vestibulococlear)
-Foramen yugular (vena yugular interna,
nervio glosofaríngeo, nervio vago, nervio accesorio)
-Conducto del hipogloso (nervio hipogloso)
el
Cráneo
tiene
3 regiones
la
Región facial
Región temporal
Región Occipital
subdividida por
arco cigomático
en
Fosa infratemporal
Fosa temporal
tiene
piso
-Hueso frontal
-Parietal
-Ala mayor del esfenoides
-Porción escamosa del hueso temporal

HUESOS DE LA CARA

- dividido en → **Mandíbulas**
  - en
    - Maxilar inferior
    - Superior (13 huesos)
      - los
        - huesos pares —son→ -Maxilares superiores -Malares -Unguis -Cornetes inferiores -Huesos de la nariz -Palatinos
        - hueso impar —el→ vómer
        - Maxilar superior —conforma→ -Concavidad bucal -Boca y nariz -Infratemporal -Pterigopalatin
          - 4 superficies
            - Superficie orbital (facies orbital) —se hallan→ -Surco infraorbitario -Canal infraorbitario
            - superficie frontal (facies frente) —se sitúa→ -El hoyo (fosa canina) -Agujero infraorbitario
            - superficie nasal (facies nasalis) —el→ seno maxilar es hendido (maxillaris pausa
            - superficie infratemporal (facies infratemporalis) —tiene→ -Aberturas alveolares (alveolaria forámenes
- los principales → **Huesos**
  - se ubican en
    - Proceso el panel frontal
    - Garganta lagrimal
    - Superficie orbital
    - Surco infraorbital
    - Margen ifraorbital
    - Tubérculo maxilar
    - Foramen infraorbital
    - Proceso cigomático
    - Aberturas alveolares