Mapa conceptual

Nombre del Alumno: Morales Pérez Paola

Nombre del tema: Unidad III esqueleto axial y apendicular

Parcial: I

Nombre de la Materia: Anatomía y Fisiología

Nombre del profesor: Felipe Antonio Morales

Nombre de la Licenciatura: Enfermería

Cuatrimestre: I

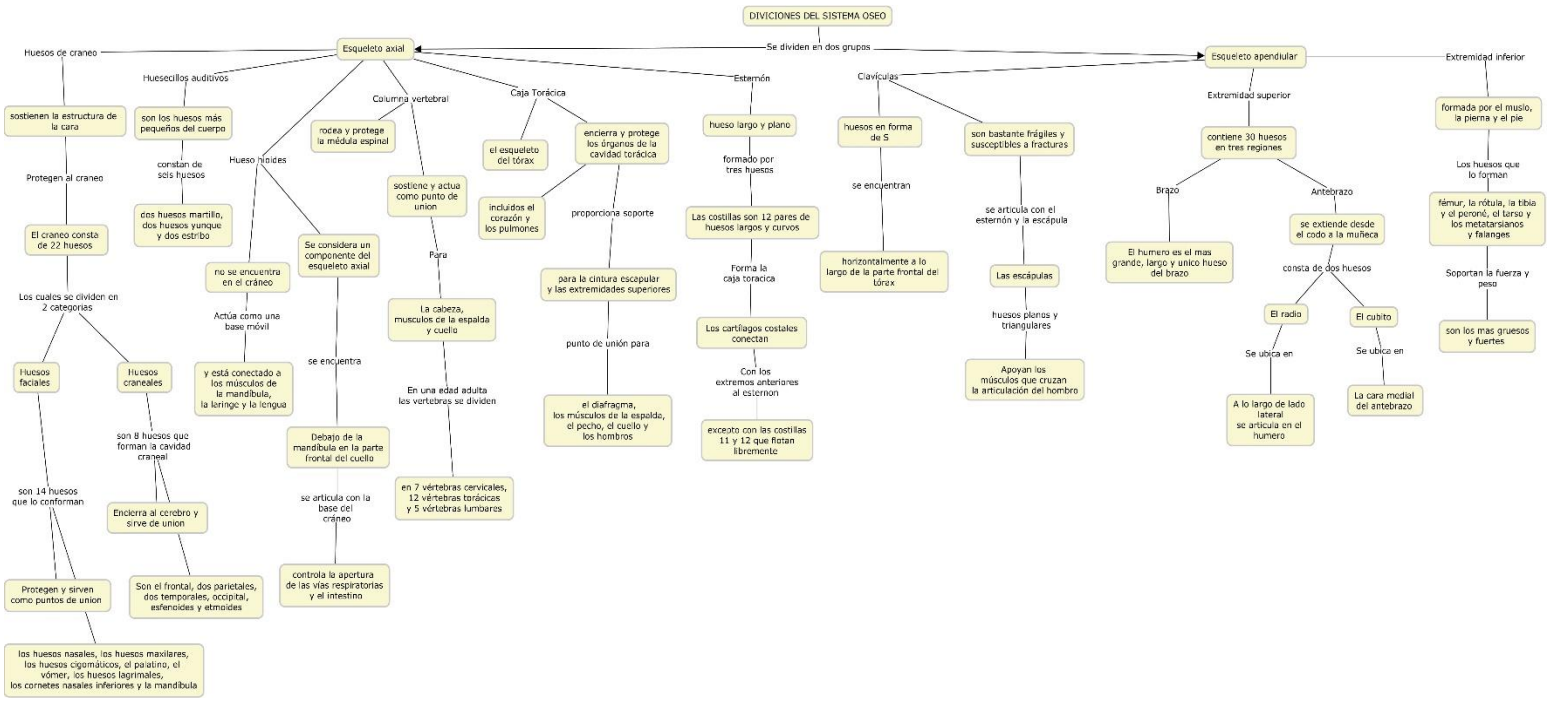
DIVICIONES DEL SISTEMA OSEO
Se dividen en dos grupos
Esqueleto axial
Esqueleto apendicular
Huesos de craneo
sostienen la estructura de la cara
Protegen al craneo
El craneo consta de 22 huesos
Los cuales se dividen en 2 categorias
Huesos faciales
Huesos craneales
son 14 huesos que lo conforman
Protegen y sirven como puntos de union
los huesos nasales, los huesos maxilares, los huesos cigomáticos, el palatino, el vómer, los huesos lagrimales, los cornetes nasales inferiores y la mandibula
son 8 huesos que forman la cavidad craneal
Encierra al cerebro y sirve de union
Son el frontal, dos parietales, dos temporales, occipital, esfenoides y etmoides
Huesecillos auditivos
son los huesos más pequeños del cuerpo
constan de seis huesos
dos huesos martillo, dos huesos yunque y dos estribo
Hueso hioides
no se encuentra en el cráneo
Actúa como una base móvil
y está conectado a los músculos de la mandibula, la laringe y la lengua
Columna vertebral
rodea y protege la médula espinal
Se considera un componente del esqueleto axial
se encuentra
Debajo de la mandibula en la parte frontal del cuello
se articula con la base del cráneo
controla la apertura de las vías respiratorias y el intestino
sostiene y actua como punto de union
Para
La cabeza, musculos de la espalda y cuello
En una edad adulta les vertebras se dividen
en 7 vértebras cervicales, 12 vértebras torácicas y 5 vértebras lumbares
Caja Torácica
el esqueleto del tórax
encierra y protege los órganos de la cavidad torácica
incluidos el corazón y los pulmones
proporciona soporte
para la cintura escapular y las extremidades superiores
punto de unión para
el diafragma, los músculos de la espalda, el pecho, el cuello y los hombros
Esternón
hueso largo y plano
formado por tres huesos
Las costillas son 12 pares de huesos largos y curvos
Forma la caja toracica
Los cartílagos costales conectan
Con los extremos anteriores al esternon
excepto con las costillas 11 y 12 que flotan libremente
Clavículas
huesos en forma de S
se encuentran
horizontalmente a lo largo de la parte frontal del tórax
son bastante frágiles y susceptibles a fracturas
se articula con el esternón y la escápula
Las escápulas
huesos planos y triangulares
Apoyan los músculos que cruzan la articulación del hombro
Extremidad superior
contiene 30 huesos en tres regiones
Brazo
El humero es el mas grande, largo y unico hueso del brazo
Antebrazo
se extiende desde el codo a la muñeca
consta de dos huesos
El radio
Se ubica en
A lo largo de lado lateral se articula en el humero
El cubito
Se ubica en
La cara medial del antebrazo
Extremidad inferior
formada por el muslo, la pierna y el pie
Los huesos que lo forman
fémur, la rótula, la tibia y el peroné, el tarso y los metatarsianos y falanges
Soportan la fuerza y peso
son los mas gruesos y fuertes

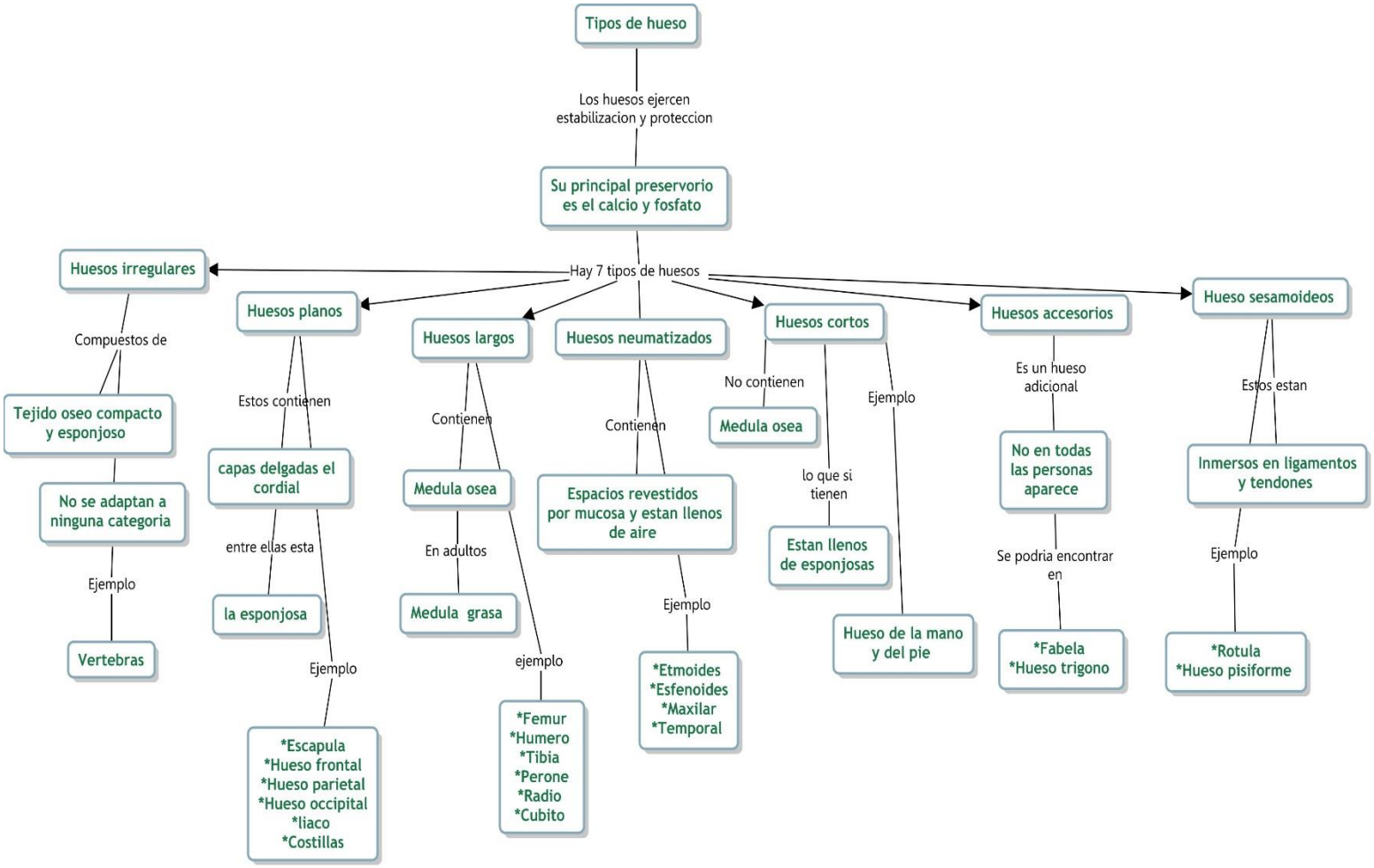
Tipos de hueso
Los huesos ejercen estabilizacion y proteccion
Su principal preservorio es el calcio y fosfato
Hay 7 tipos de huesos
Huesos irregulares
Compuestos de
Tejido oseo compacto y esponjoso
No se adaptan a ninguna categoria
Ejemplo
Vertebras
Huesos planos
Estos contienen
capas delgadas el cordial
entre ellas esta
la esponjosa
Ejemplo
*Escapula
*Hueso frontal
*Hueso parietal
*Hueso occipital
*liaco
*Costillas
Huesos largos
Contienen
Medula osea
En adultos
Medula grasa
ejemplo
*Femur
*Humero
*Tibia
*Perone
*Radio
*Cubito
Huesos neumatizados
Contienen
Espacios revestidos por mucosa y estan llenos de aire
Ejemplo
*Etmoides
*Esfenoides
*Maxilar
*Temporal
Huesos cortos
No contienen
Medula osea
lo que si tienen
Estan llenos de esponjosas
Ejemplo
Hueso de la mano y del pie
Huesos accesorios
Es un hueso adicional
No en todas las personas aparece
Se podria encontrar en
*Fabela
*Hueso trigono
Hueso sesamoideos
Estos estan
Inmersos en ligamentos y tendones
Ejemplo
*Rotula
*Hueso pisiforme

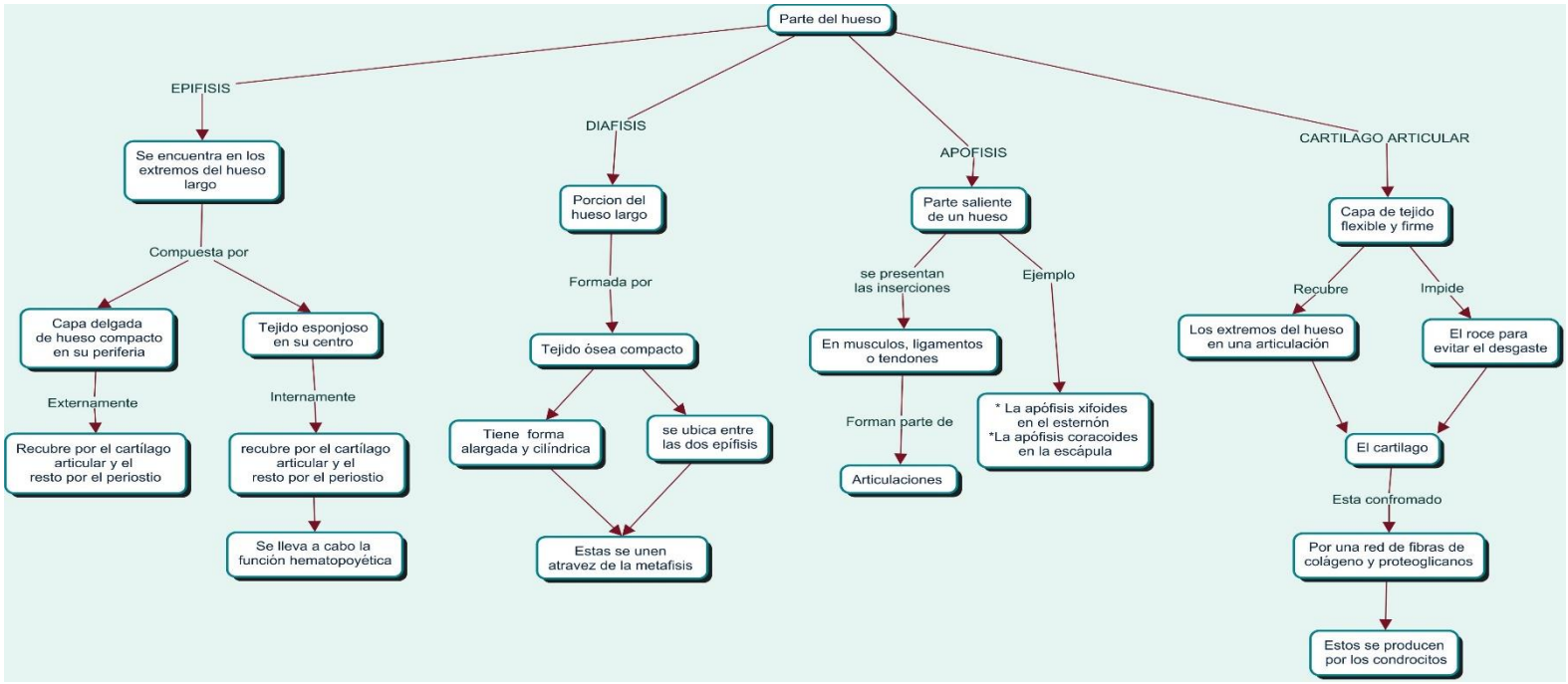
Parte del hueso
EPIFISIS
Se encuentra en los extremos del hueso largo
Compuesta por
Capa delgada de hueso compacto en su periferia
Tejido esponjoso en su centro
Externamente
Internamente
Recubre por el cartílago articular y el resto por el periostio
recubre por el cartílago articular y el resto por el periostio
Se lleva a cabo la función hematopoyética
DIAFISIS
Porcion del hueso largo
Formada por
Tejido ósea compacto
Tiene forma alargada y cilíndrica
se ubica entre las dos epífisis
Estas se unen atravez de la metafisis
APOFISIS
Parte saliente de un hueso
se presentan las inserciones
Ejemplo
En musculos, ligamentos o tendones
Forman parte de
Articulaciones
* La apófisis xifoides en el esternón
*La apófisis coracoides en la escápula
CARTILAGO ARTICULAR
Capa de tejido flexible y firme
Recubre
Impide
Los extremos del hueso en una articulación
El roce para evitar el desgaste
El cartilago
Esta confromado
Por una red de fibras de colágeno y proteoglicanos
Estos se producen por los condrocitos

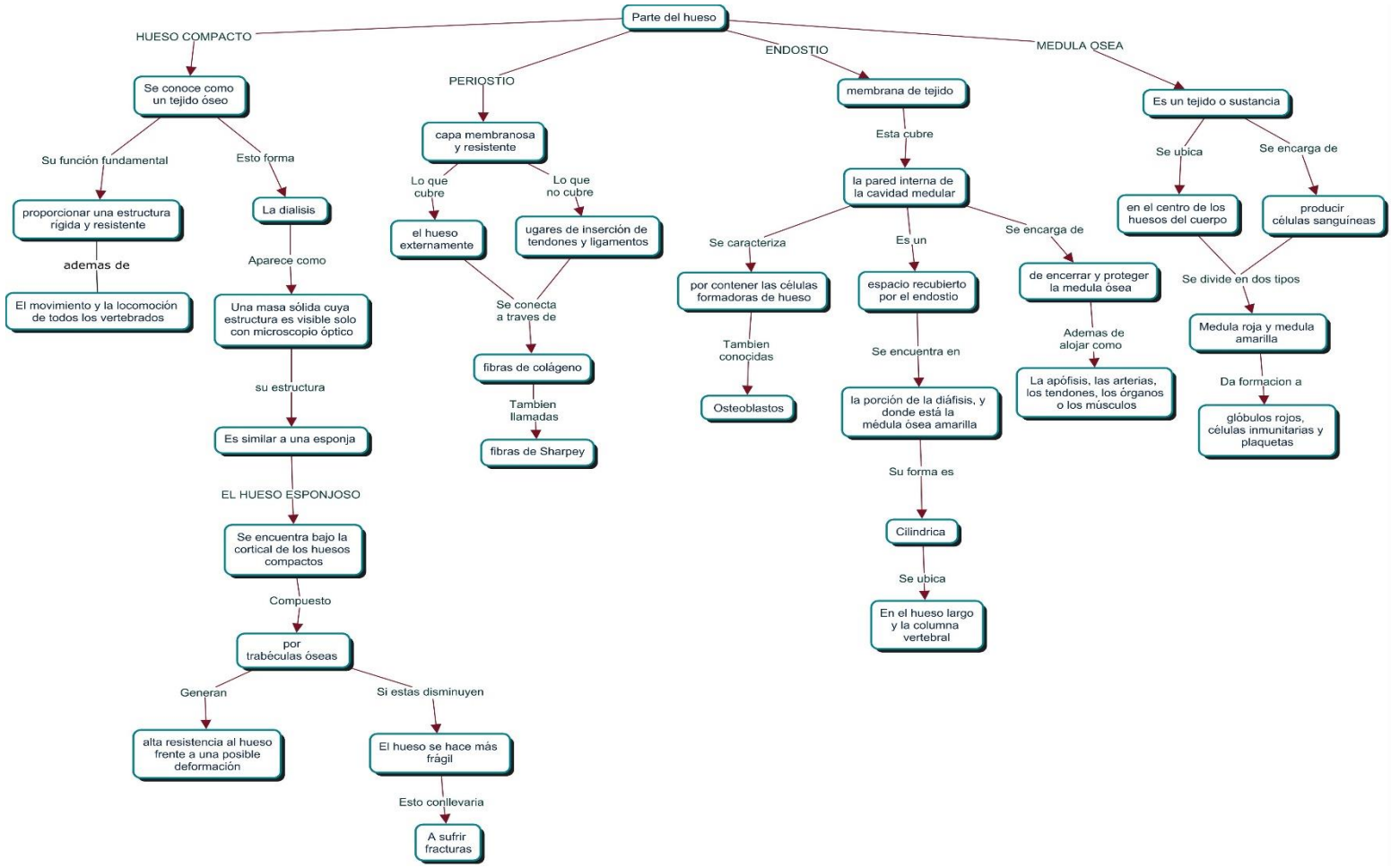
Parte del hueso
HUESO COMPACTO
Se conoce como un tejido óseo
Su función fundamental
Esto forma
proporcionar una estructura rígida y resistente
ademas de
El movimiento y la locomoción de todos los vertebrados
La dialisis
Aparece como
Una masa sólida cuya estructura es visible solo con microscopio óptico
su estructura
Es similar a una esponja
EL HUESO ESPONJOSO
Se encuentra bajo la cortical de los huesos compactos
Compuesto
por trabéculas óseas
Generan
alta resistencia al hueso frente a una posible deformación
Si estas disminuyen
El hueso se hace más frágil
Esto conllevaria
A sufrir fracturas
PERIOSTIO
capa membranosa y resistente
Lo que cubre
Lo que no cubre
el hueso externamente
ugares de inserción de tendones y ligamentos
Se conecta a traves de
fibras de colágeno
Tambien llamadas
fibras de Sharpey
ENDOSTIO
membrana de tejido
Esta cubre
la pared interna de la cavidad medular
Se caracteriza
Es un
Se encarga de
por contener las células formadoras de hueso
Tambien conocidas
Osteoblastos
espacio recubierto por el endostio
Se encuentra en
la porción de la diáfisis, y donde está la médula ósea amarilla
Su forma es
Cilindrica
Se ubica
En el hueso largo y la columna vertebral
de encerrar y proteger la medula ósea
Ademas de alojar como
La apófisis, las arterias, los tendones, los órganos o los músculos
MEDULA OSEA
Es un tejido o sustancia
Se ubica
Se encarga de
en el centro de los huesos del cuerpo
producir células sanguíneas
Se divide en dos tipos
Medula roja y medula amarilla
Da formacion a
glóbulos rojos, células inmunitarias y plaquetas

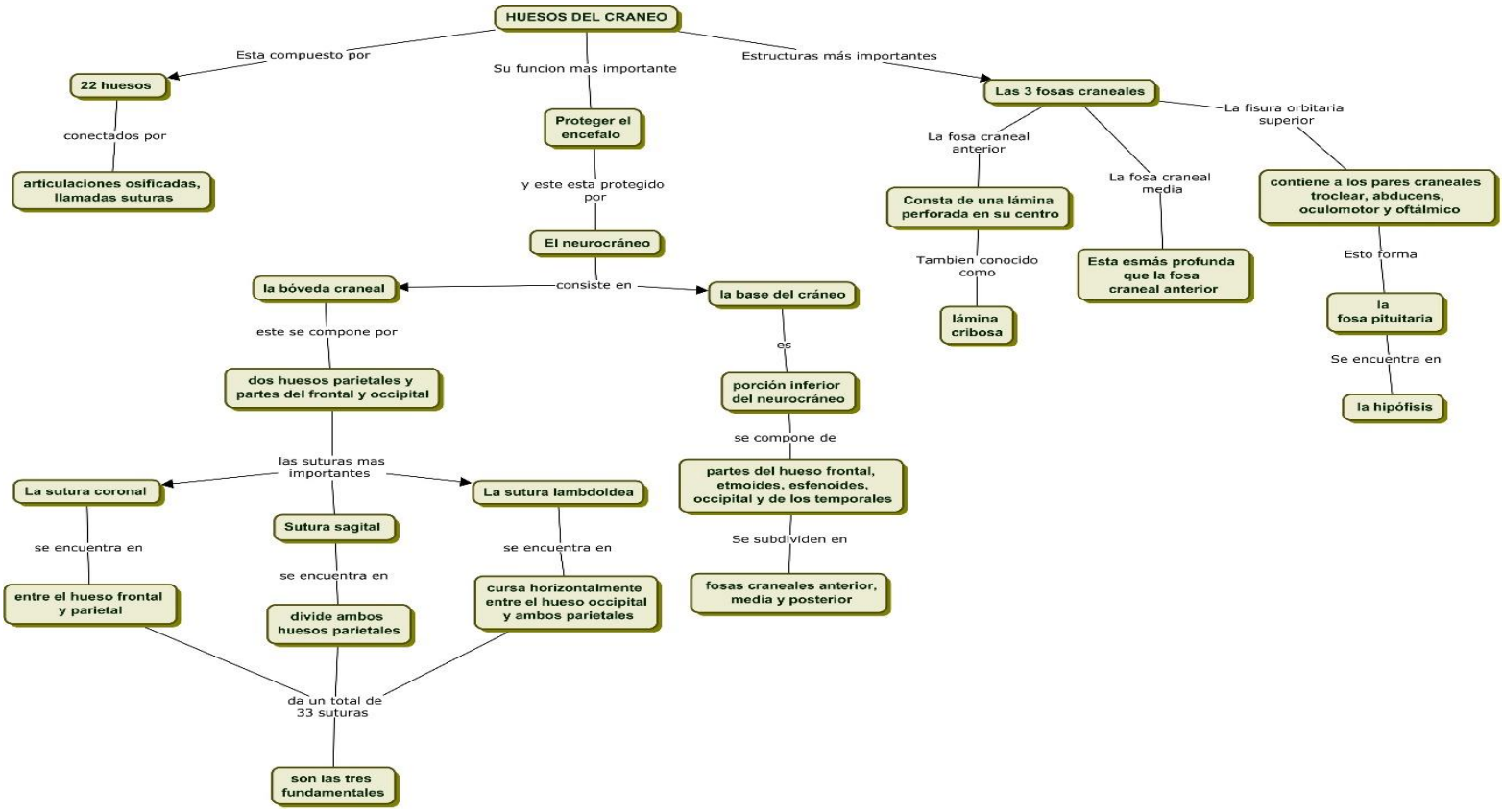
HUESOS DEL CRANEO
Esta compuesto por
22 huesos
conectados por
articulaciones osificadas, llamadas suturas
Su funcion mas importante
Proteger el encefalo
y este esta protegido por
El neurocráneo
consiste en
la bóveda craneal
este se compone por
dos huesos parietales y partes del frontal y occipital
las suturas mas importantes
La sutura coronal
se encuentra en
entre el hueso frontal y parietal
Sutura sagital
se encuentra en
divide ambos huesos parietales
La sutura lambdoidea
se encuentra en
cursa horizontalmente entre el hueso occipital y ambos parietales
da un total de 33 suturas
son las tres fundamentales
la base del cráneo
es
porción inferior del neurocráneo
se compone de
partes del hueso frontal, etmoides, esfenoides, occipital y de los temporales
Se subdividen en
fosas craneales anterior, media y posterior
Estructuras más importantes
Las 3 fosas craneales
La fosa craneal anterior
Consta de una lámina perforada en su centro
Tambien conocido como
lámina cribosa
La fosa craneal media
Esta esmás profunda que la fosa craneal anterior
La fisura orbitaria superior
contiene a los pares craneales troclear, abducens, oculomotor y oftálmico
Esto forma
la fosa pituitaria
Se encuentra en
la hipófisis

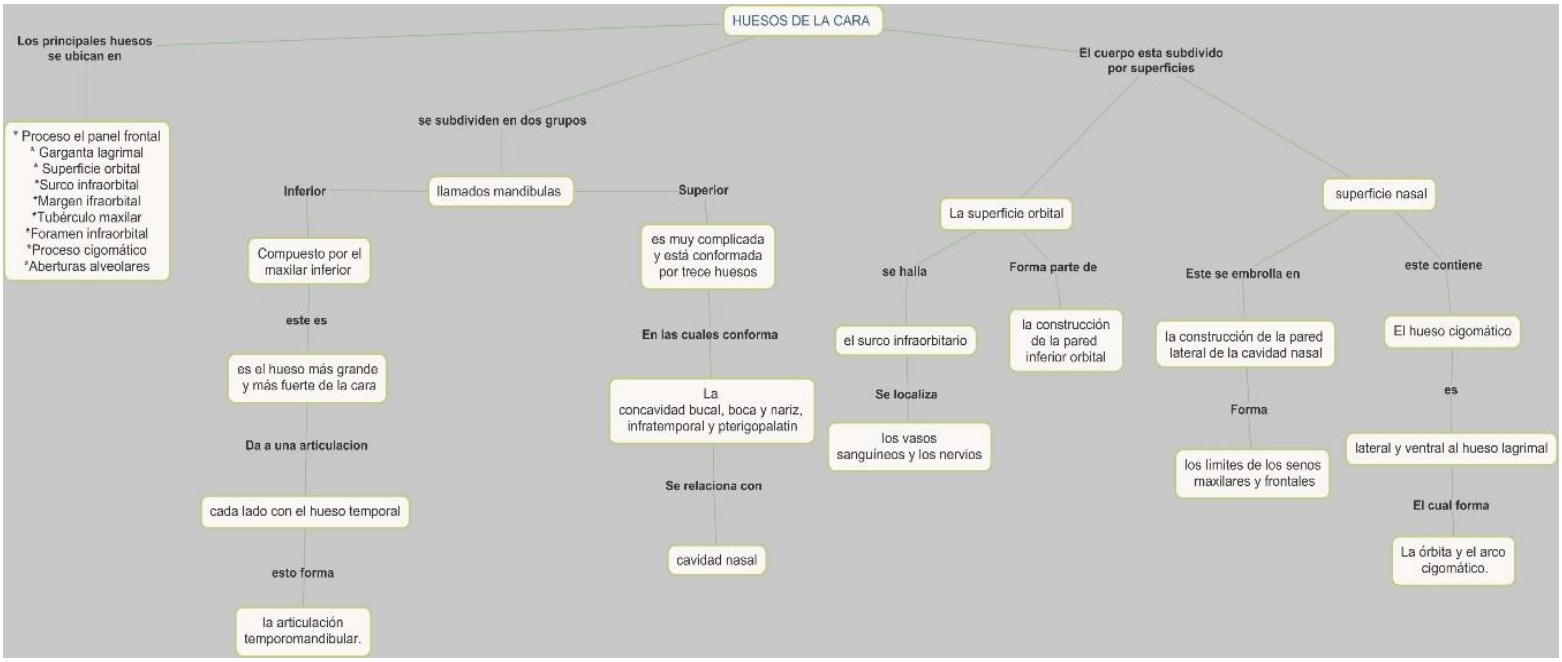
HUESOS DE LA CARA
Los principales huesos se ubican en
* Proceso el panel frontal
* Garganta lagrimal
* Superficie orbital
*Surco infraorbital
*Margen ifraorbital
*Tubérculo maxilar
*Foramen infraorbital
*Proceso cigomático
*Aberturas alveolares
se subdividen en dos grupos
llamados mandibulas
Inferior
Compuesto por el maxilar inferior
este es
es el hueso más grande y más fuerte de la cara
Da a una articulacion
cada lado con el hueso temporal
esto forma
la articulación temporomandibular.
Superior
es muy complicada y está conformada por trece huesos
En las cuales conforma
La concavidad bucal, boca y nariz, infratemporal y pterigopalatin
Se relaciona con
cavidad nasal
El cuerpo esta subdivido por superficies
La superficie orbital
se halla
el surco infraorbitario
Se localiza
los vasos sanguíneos y los nervios
Forma parte de
la construcción de la pared inferior orbital
superficie nasal
Este se embrolla en
la construcción de la pared lateral de la cavidad nasal
Forma
los limites de los senos maxilares y frontales
este contiene
El hueso cigomático
es
lateral y ventral al hueso lagrimal
El cual forma
La órbita y el arco cigomático.