



UNIVERSIDAD DEL SUR
CAMPUS COMITÁN
LIC. EN ENFERMERÍA

ESQUELETO AXIAL Y APENDICULAR

MAPA CONCEPTUAL UNIDAD III



Nombre del alumno:
CATARINA JIMENÉZ LOPÉZ

Materia:

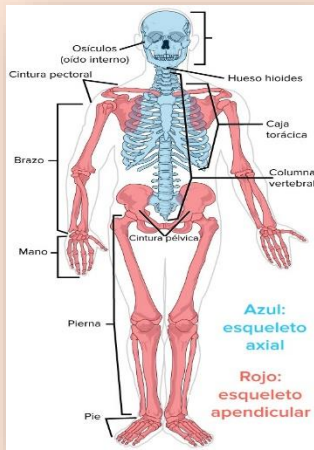ANATOMIA Y FISIOLÓGIA I

Grado: 1

Grupo: C

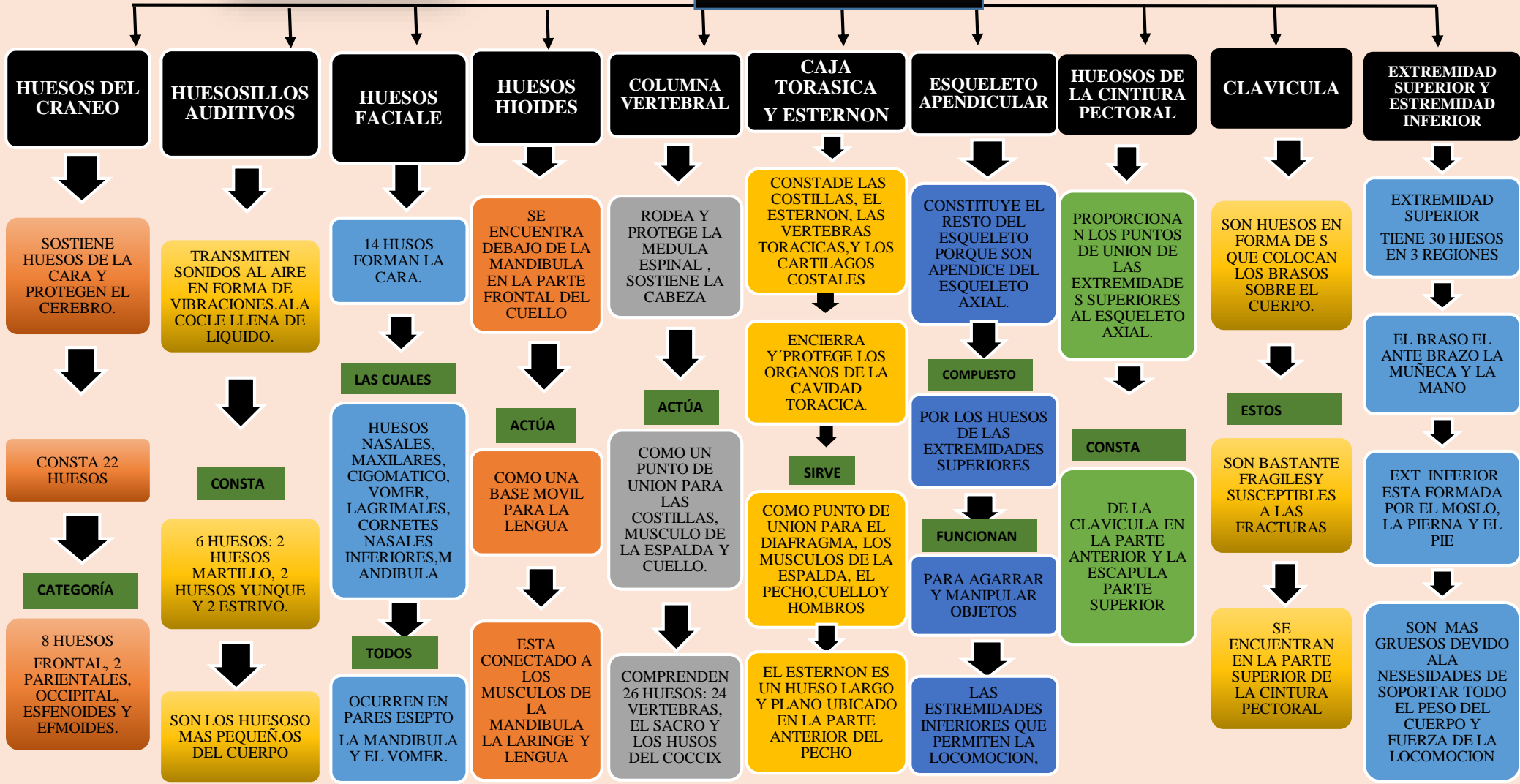
MTRO.

FELIPE ANTONIO MORALES

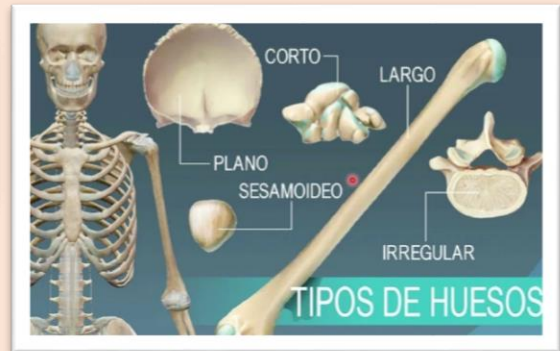

ESQUELETO AXIAL Y APENDICULAR

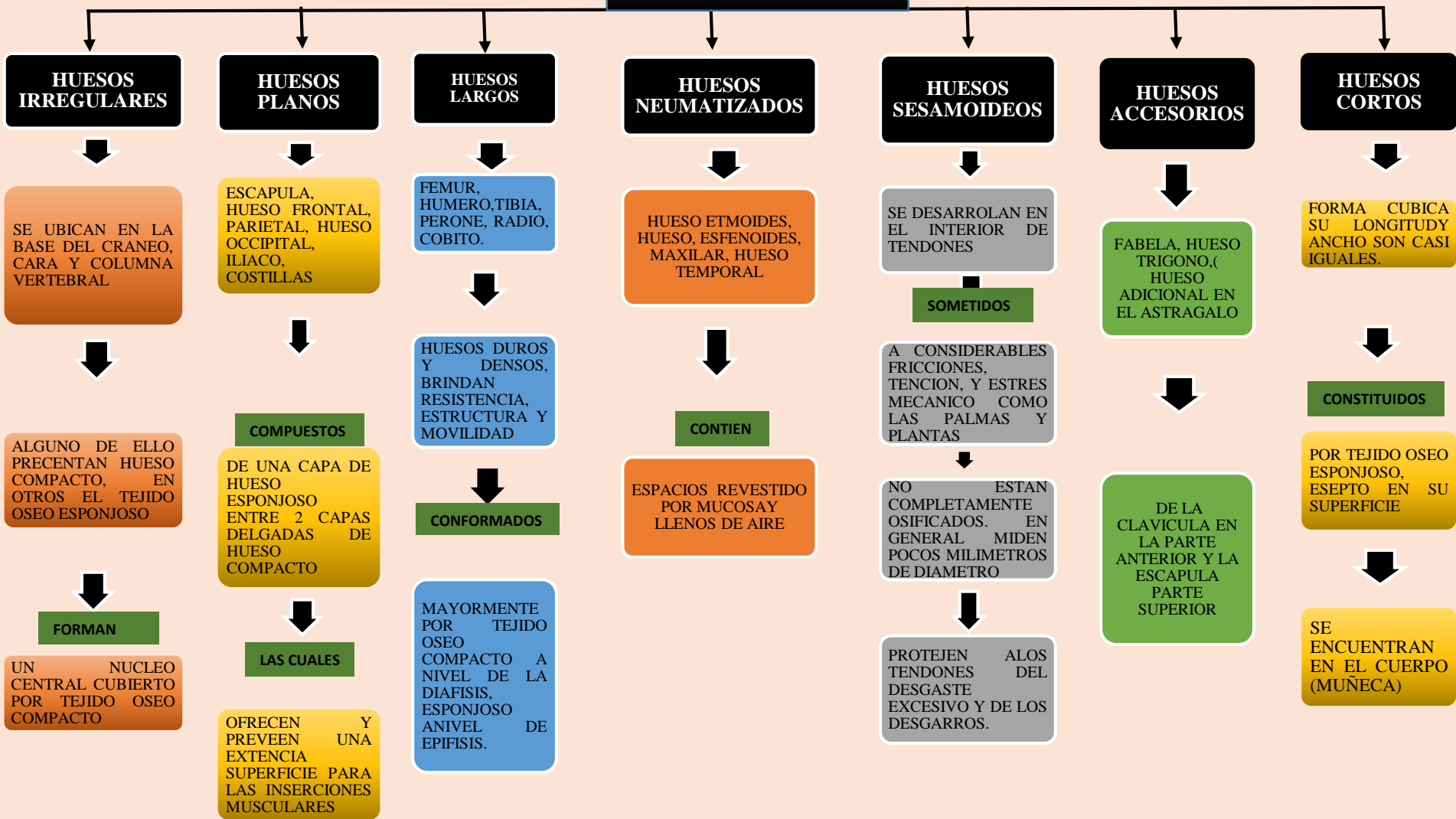
DIVISIÓN DEL SISTEMA ÓSEO



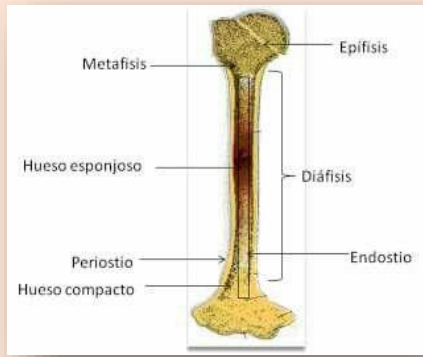
ESQUELETO AXIAL Y APENDICULAR



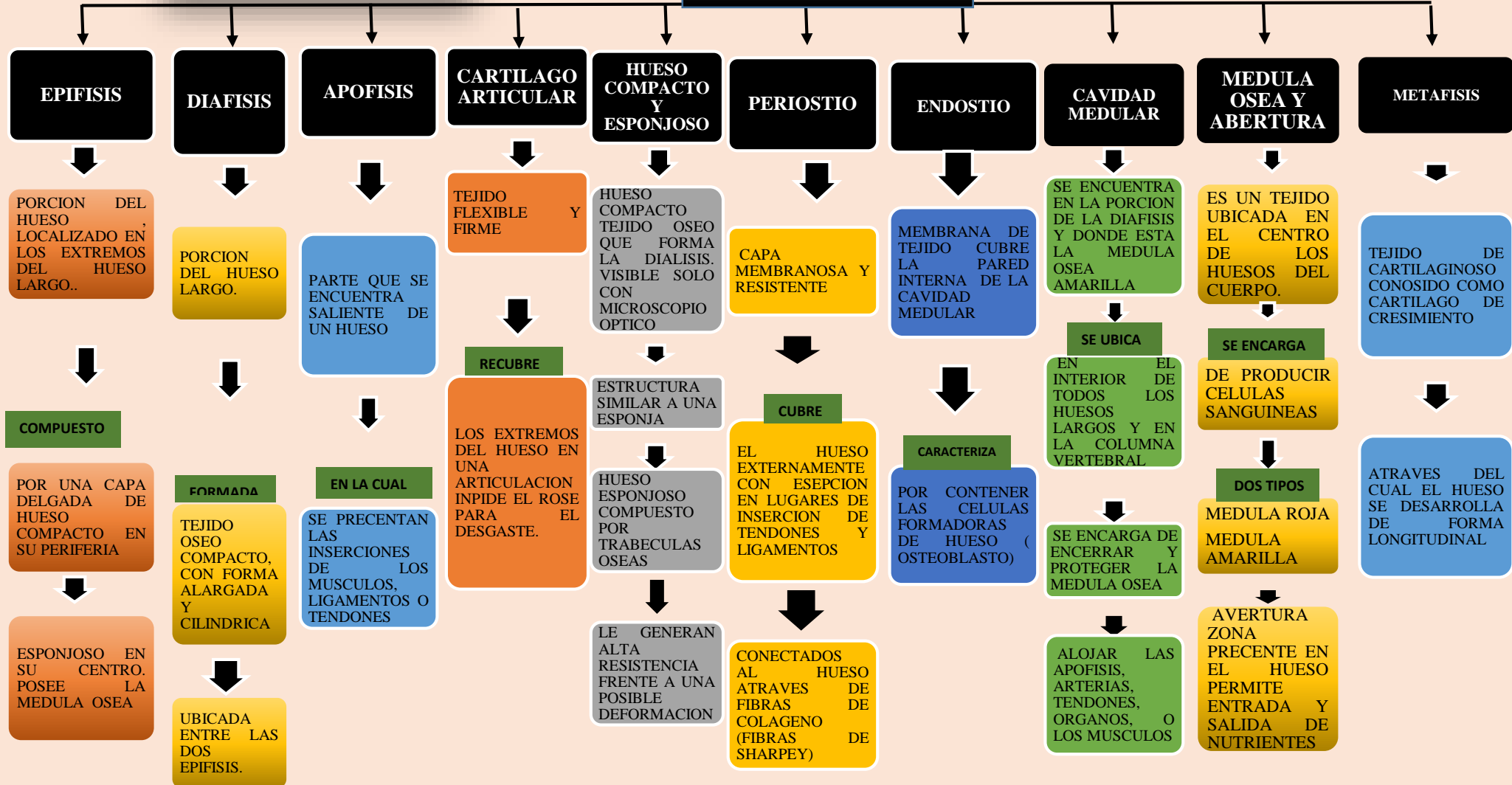
TIPOS DE HUESOS



ESQUELETO AXIAL Y APENDICULAR



PARTES DEL HUESO

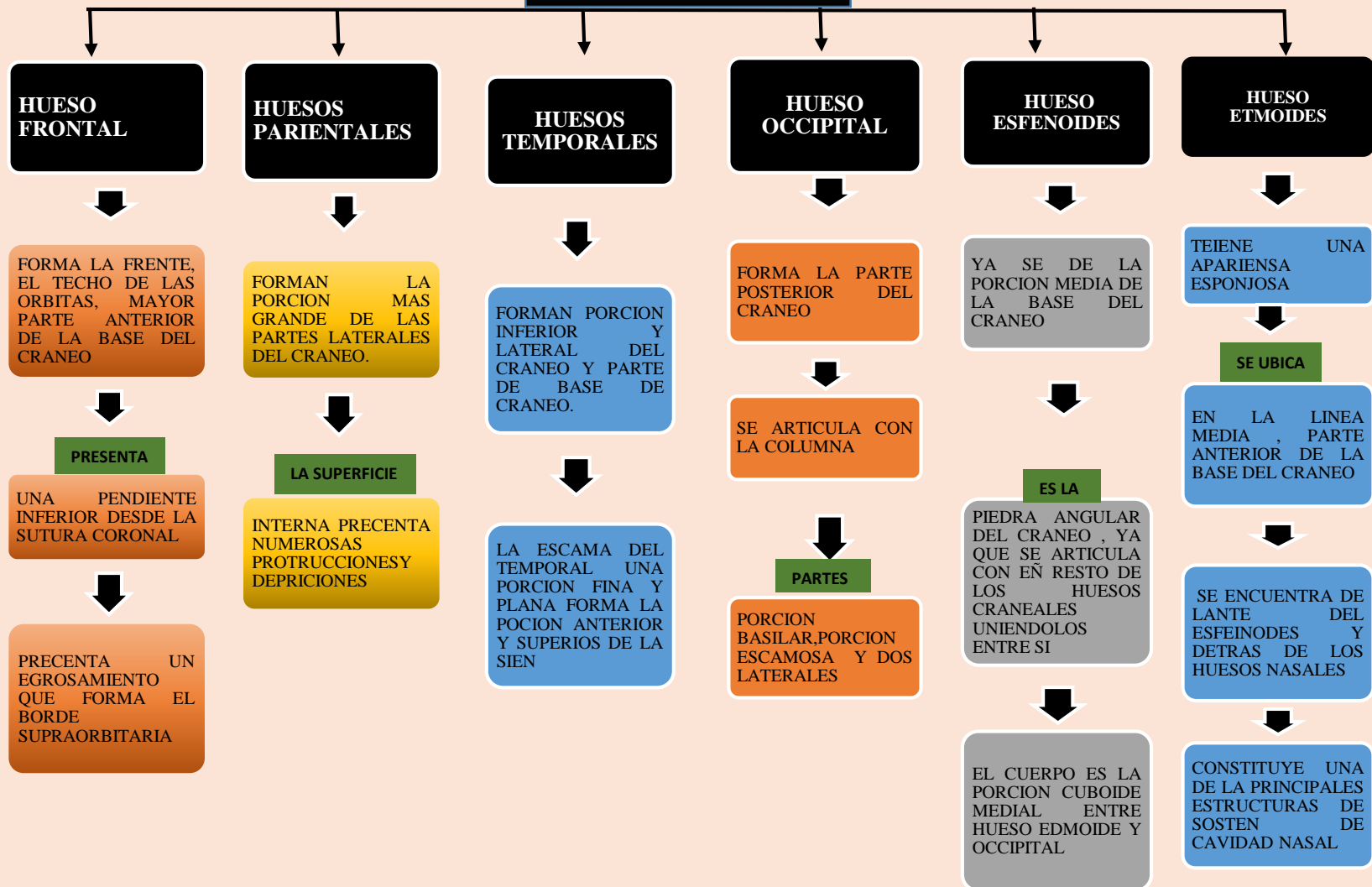
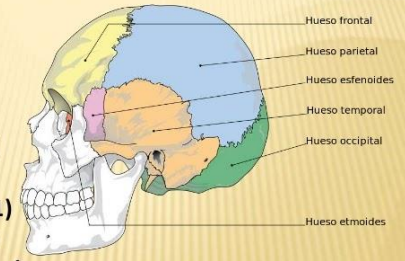


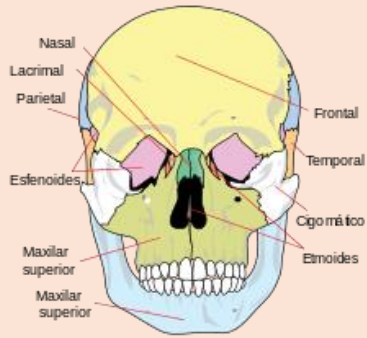
ESQUELETO AXIAL Y APENDICULAR

HUESOS DEL CRÁNEO

Huesos del cráneo

- Frontal (1)
- Parietal (2)
- Temporal (2)
- Occipital (1)
- Esfenoides (1)
- Etmoides (1)





ESQUELETO AXIAL Y APENDICULAR

HUESOS DE LA CARA

