



# Anatomía y fisiología

**Licenciatura en enfermería**

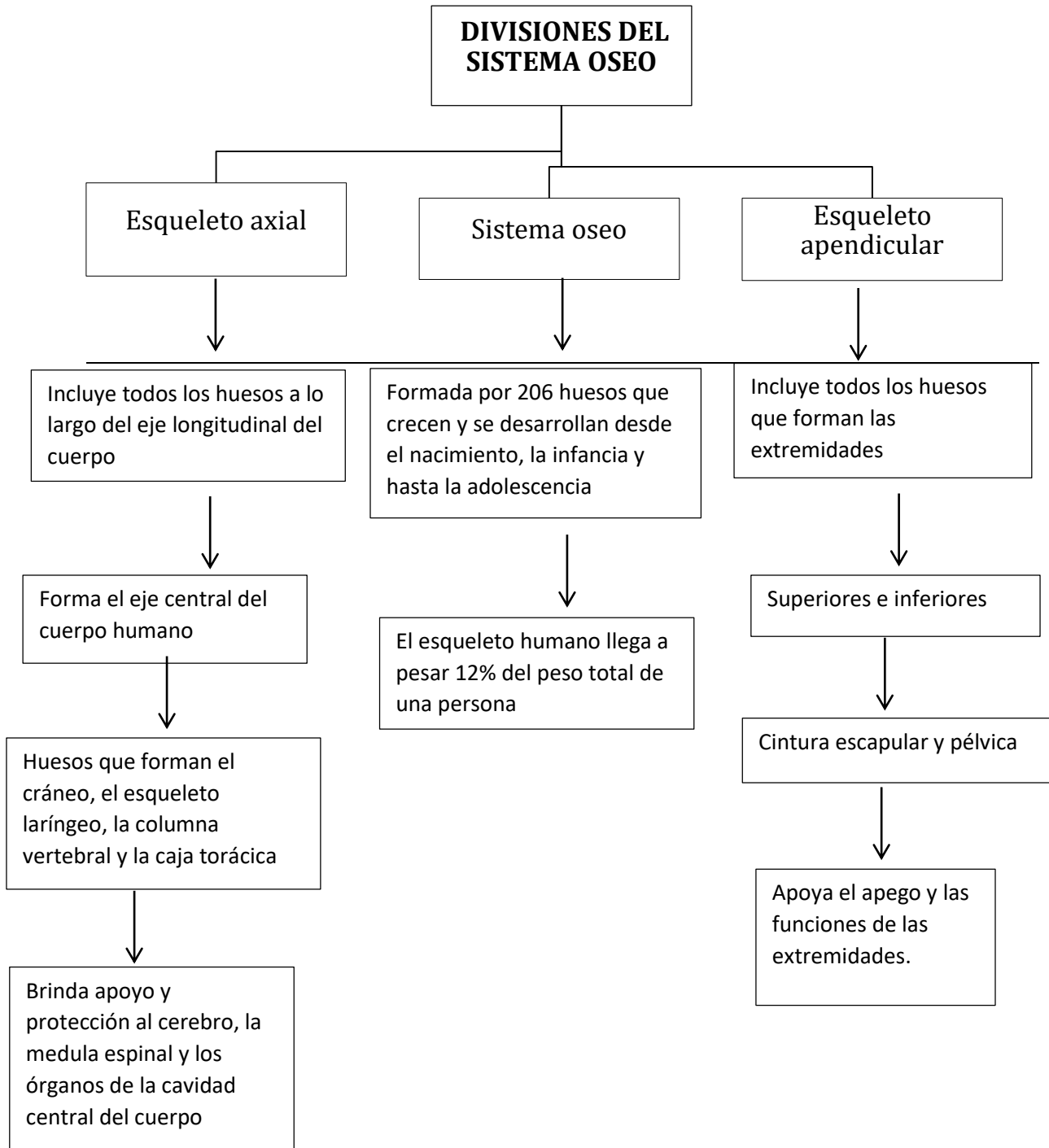
**“Primer cuatrimestre”**

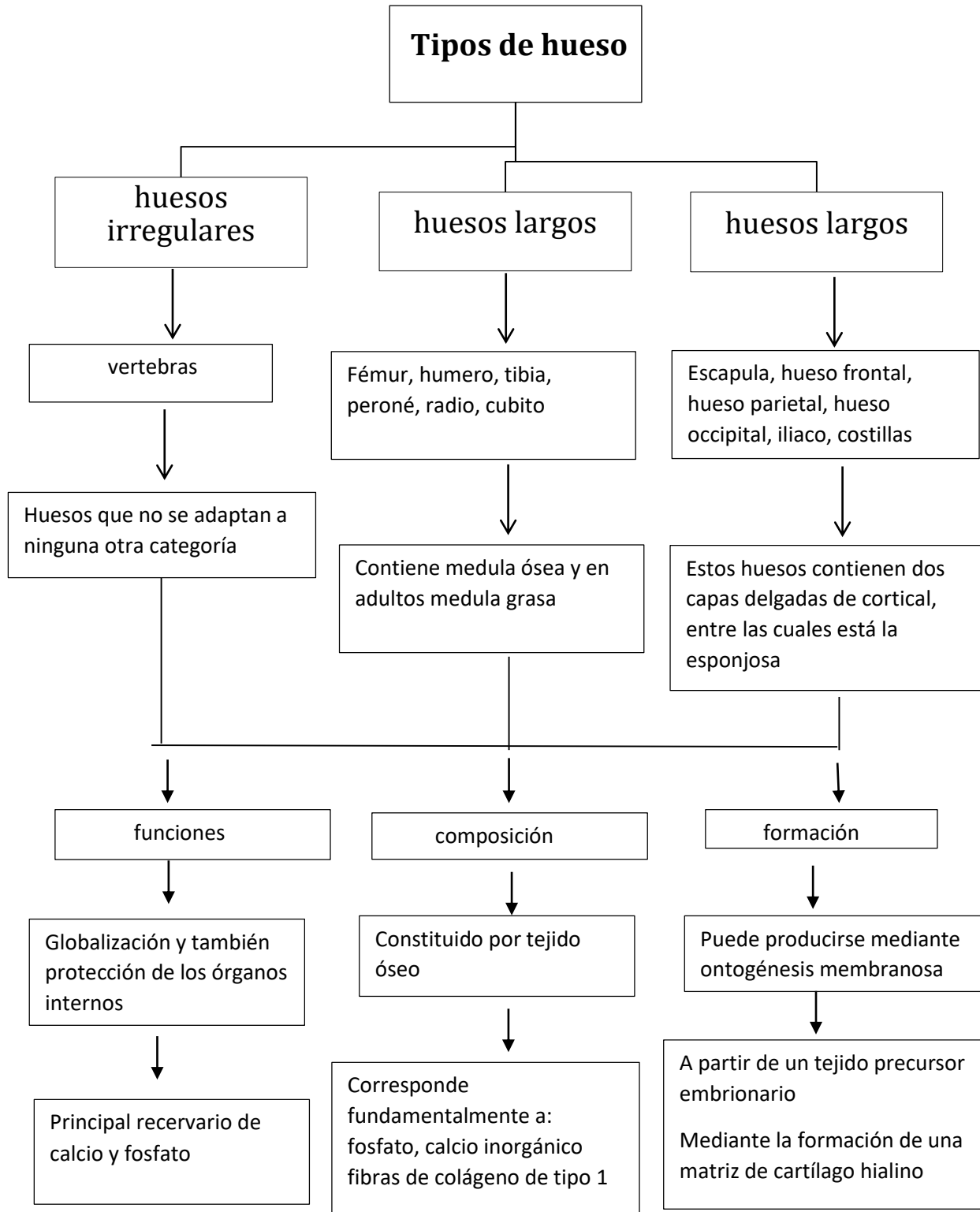
**“Mapa conceptual”**

**Unidad III: Esqueleto Axial y Apendicular**

***Lic. Felipe Antonio Morales Hernández***

***Alumno: José Rodolfo Santiago López***





# PARTE DEL HUESO

