



ERIKA DEL CARMEN GUTIERREZ OZUNA

UNIDAD III “ESQUELETO AXIAL Y APENDICULAR”

ANATOMIA Y FISIOLOGIA I

LIC. FELIPE ANTONIO MORALES HERNANDEZ

LICENCIATURA EN ENFERMERIA

DIVISIONES DEL SISTEMA ÓSEO

Se divide en 2

Esqueleto axial

Eje central del cuerpo

que

Brinda apoyo y protección

al

Cerebro, medula espinal y órganos de cavidad ventral

Compuesto por

Cráneo

8 huesos craneales

Auditivos

8 huesos yunque, martillo y estribo

Faciales

14 huesos faciales

Hioides

1 hueso Conectado a la mandíbula, laringe y lengua

Columna vertebral

26 huesos vertebras, sacro y huesos del cóccix

Caja torácicas

24 costillas y 1 esternón

Esqueleto apendicular

constituyen el

Resto del esqueleto

y son

Apéndices del

Esqueleto axial

compuesto por

Extremidades superiores

Extremidades inferiores

formada por

muslo

pierna

pie

30 huesos en 3 regiones

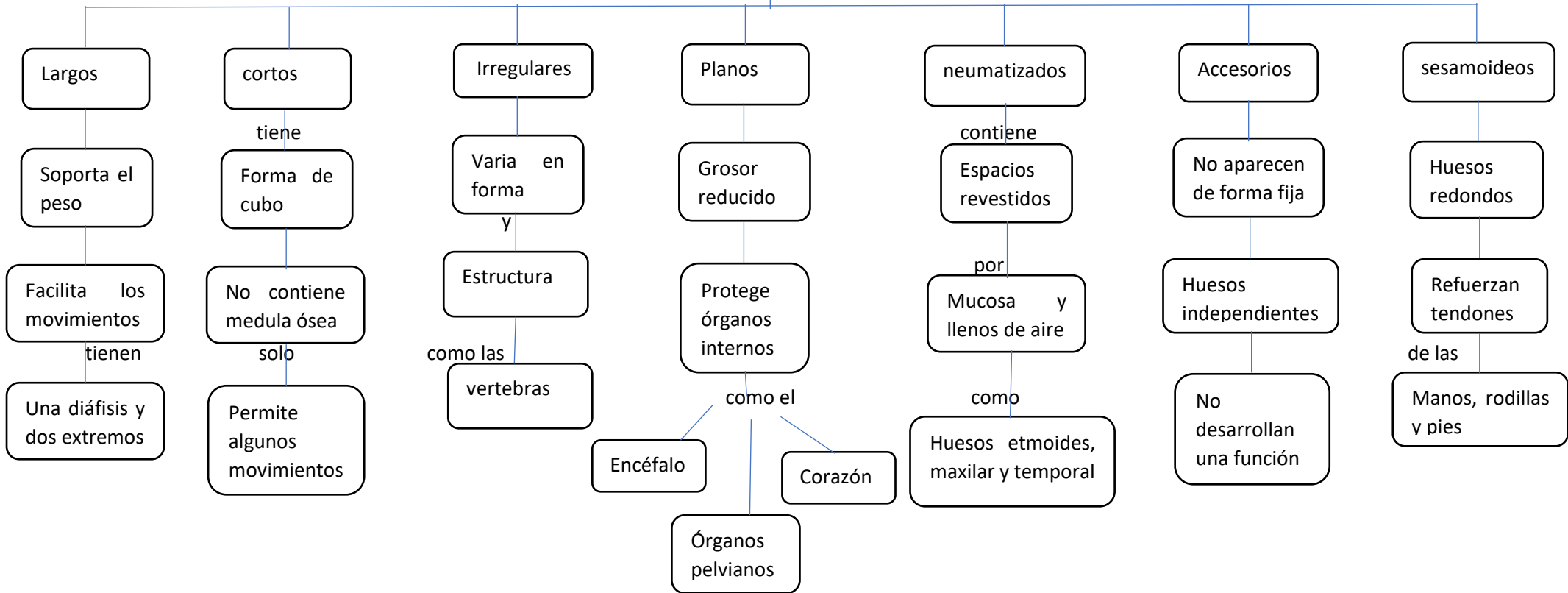
Brazo (hombro o codo)

Antebrazo (cubito y radio)

Muñeca y las manos

TIPOS DE HUESOS

SON 7 TIPOS



PARTES DEL HUESO

Epífisis

Capa delgada

de

Hueso compacto

en su

Periferia y tejido esponjoso

recubre

Cartílago articular y peristio

Diáfisis

Porción del centro

en el

Hueso largo

formado por

Tejido óseo compacto

con

Forma alargada y cilíndrica

Apófisis

Se encuentra

Saliente en un hueso

en la cual

Presenta inserciones

de los

Músculos, ligamentos y tendones

Cartílago articular

Tejido firme y flexible

además

Impide el roce

para

Evitar el desgaste

conformado por

Fibras de colágeno y proteoglicanos

Hueso compacto

Tejido óseo

Forma la diáfisis

como una

Masa sólida

la estructura

Visible solo con microscopio óptico

Hueso esponjoso

Compuesto de

Trabéculas

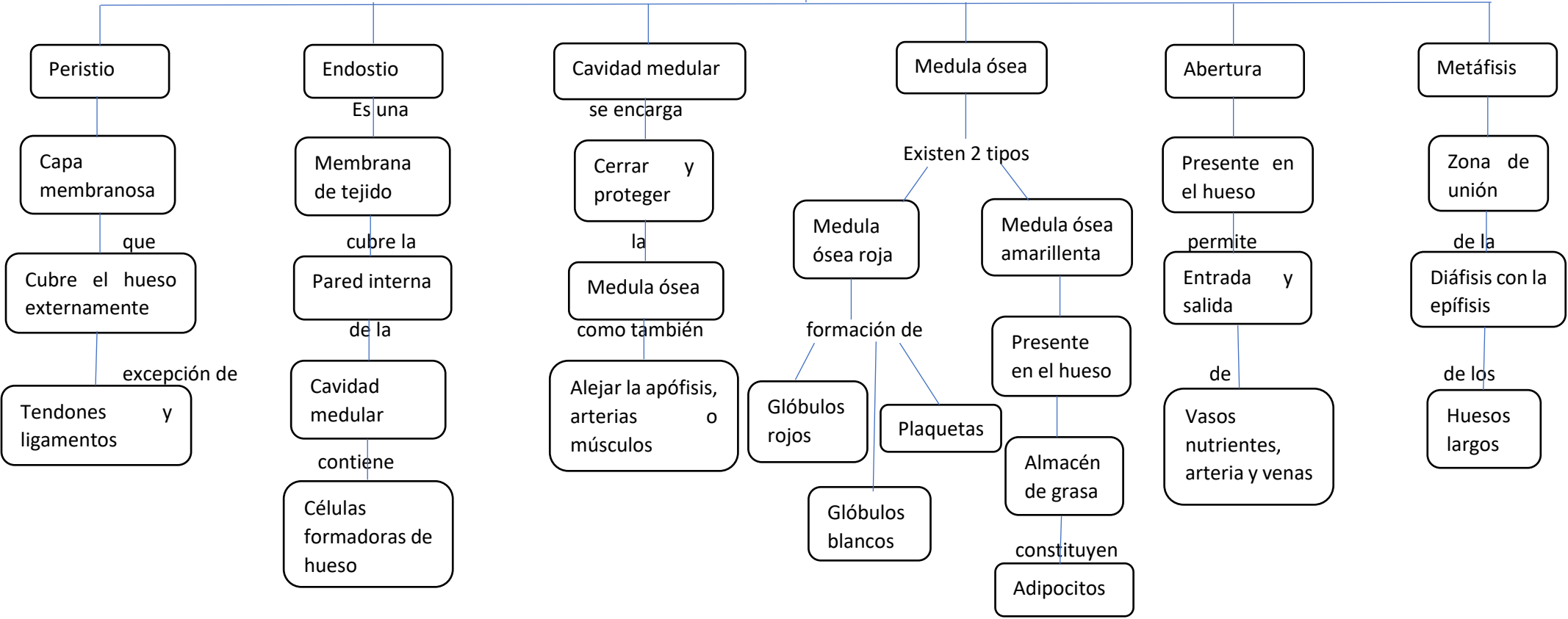
genera

Resistencia al hueso

a una

Posible deformación

PARTES DEL HUESO



HUESOS DEL CRANEO

Consta de 22 huesos

Se clasifican en

Neurocráneo

Consiste de

Una bóveda craneal

Y de la

Base del cráneo

Se compone por huesos

Frontal

Etmoides

Esfenoides

Occipital

Temporal

Viscerocráneo

Nasales

Palatinos

Lagrimales

Cigomato

Vómer

Cornete inferior

3 fosas craneales

Anterior

Lamina cribosa

sirve como conductos

Para los

Nervios olfatorio

alcancen la Mucosa olfatoria

Media

3 forámenes

redondo

Nervio maxilar

Oval

Nervio mandibular

Conducto caratideo

Arteria carótida interna

Posterior

Conducto auditivo interno

Foramen yugular

Conducto del hipogloso

HUESOS DE LA CARA

Estructuras principales

