



Nombre de la alumna: Cynthia Cristell Ugalde Oporto

Nombre de la maestra: Mariana López Sandoval

Licenciatura en enfermería

Grupo: A          Primer cuatrimestre

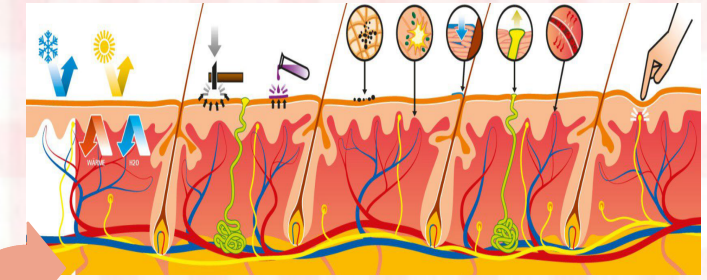
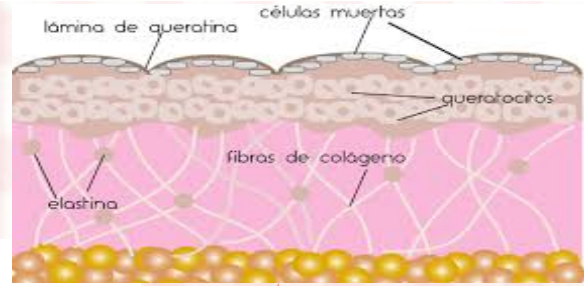
Actividad: Mapa mental del sistema tegumentario y óseo

Asignatura: Anatomía y fisiología

Fecha de entrega: 15/09/2022

Es la capa más externa, es una lámina fina de epitelio escamoso estratificado y mide aproximadamente 0.07 a 0.12mm.

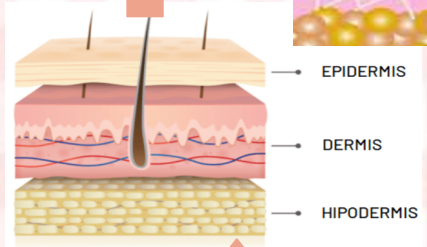
La epidermis



Es un tejido

Órgano más grande del cuerpo

Sus capas son



Contiene

Conocido como



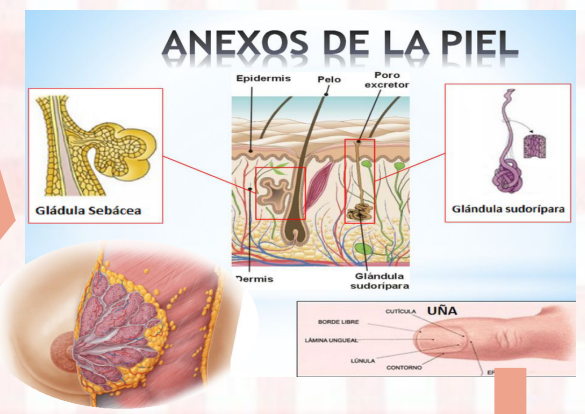
Es el

Sus capas son

### SISTEMA TEGUMENTARIO

En la infancia, el proceso de actualización de las células de la epidermis es más activo, y con la edad se ralentiza.

Órgano laminar

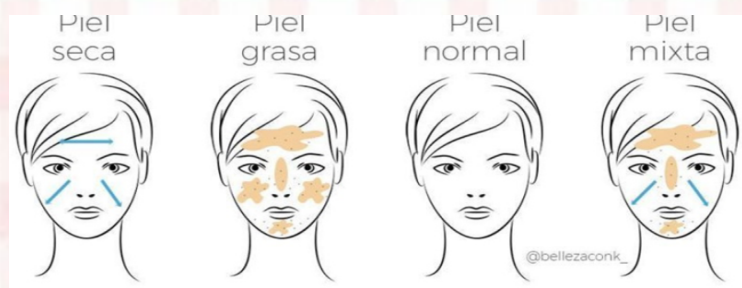


La dermis

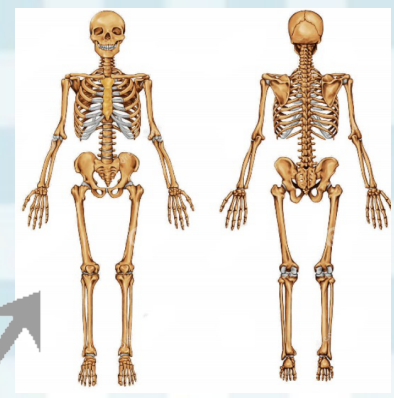
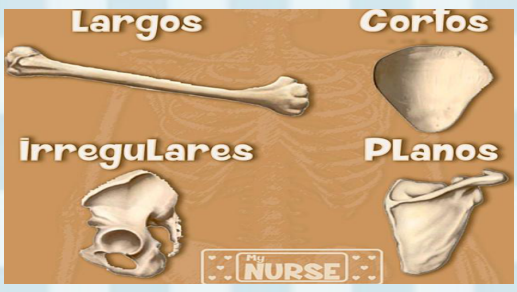
Se apoya en

Es la capa más profunda formada por tejido conjuntivo.

HIPODERMIS



Tipos de piel



Tipos

Conjunto organizado de huesos que forman el esqueleto.

**SISTEMA ÓSEO**

Estructura

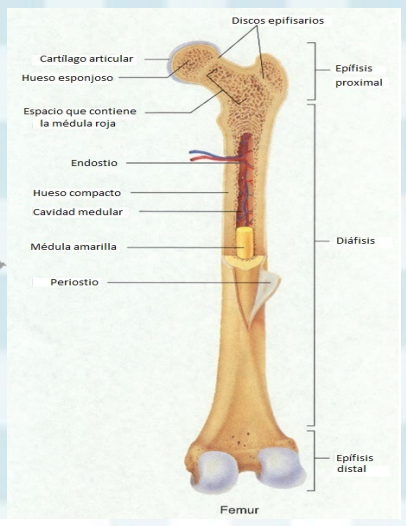
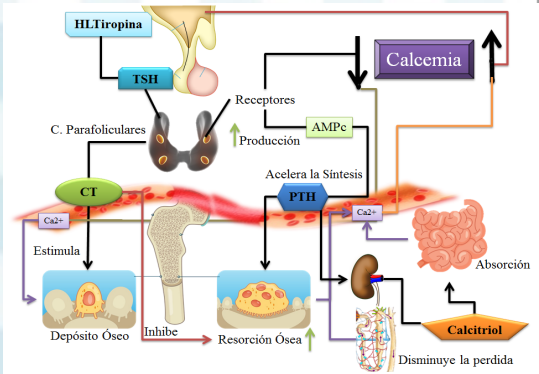
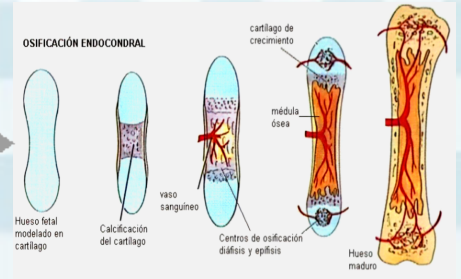
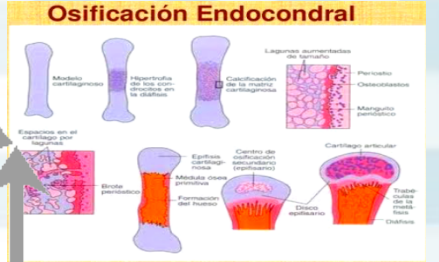Es

Tipos de osificación

Función en la homeostasis

Función

- Soporte
- Protección
- Movimiento
- Homeostasis mineral
- Producción de células sanguíneas
- Almacenamiento de grasa de reserva



Estructura embrionaria

