



Nombre de alumno: Leonardo Rafael Pinto Santos

Nombre del profesor: María Fernanda Vidal Velázquez

Nombre del trabajo: Supernota

**Materia: ANATOMIA COMPARATIVA Y
NECROPCIAS**

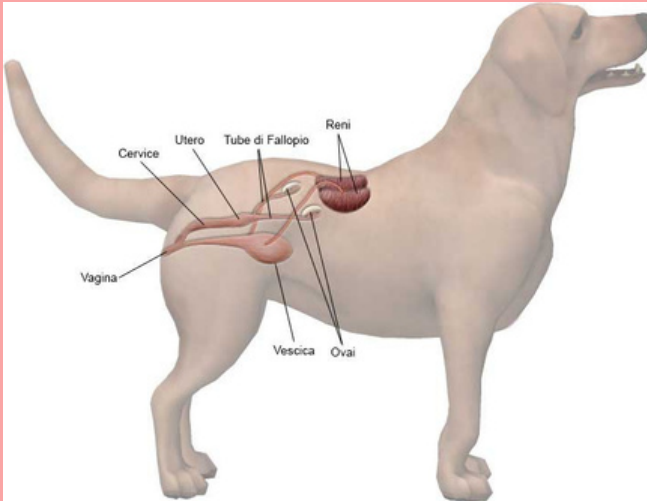
Grado: 1

Grupo: B

Comitán de Domínguez Chiapas a 29 de Enero de 2020.

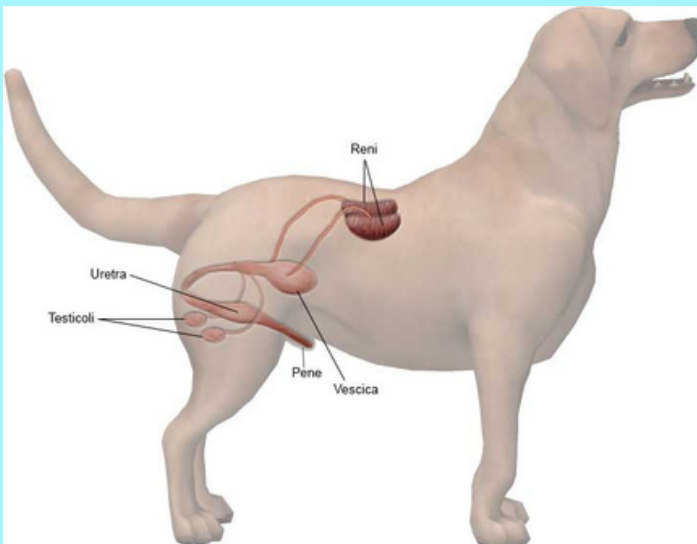
Aparato Reproductor

El aparato reproductor está constituido por órganos internos y externos.



Los órganos internos son los ovarios y una serie de conductos. Los órganos externos son vestíbulo y la vulva.

Los machos de las distintas especies domésticas presentan aparatos reproductivos diferentes, adaptados a su morfología corporal.



Hay órganos que aunque poseen forma diferente, cumplen las mismas funciones en todas las especies. El aparato genital masculino consta de las siguientes partes:

- Testículos
- Conductos espermáticos
- Glándulas accesorias
- Órgano copulado

Bibliografía

Documento APA: Antología