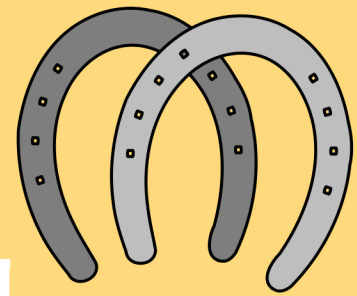


## UNIDAD 4 ENFERMEDADES E IDENTIFICACIÓN DEL EQUINO



### 4.11 Enfermedades oculares

Existen gran variedad de estudios sobre las enfermedades oculares más frecuentes. Probablemente las dos alteraciones más frecuentes a las que nos enfrentamos son la uveítis endógena y la enfermedad corneal

- Laceración palpebral.
- Laceraciones corneales.
- Queratitis Ulcerativa.
- Queratitis bacterianas.
- Queratitis fúngicas
- Uveítis anterior

### 4.12 Enfermedades óseas

Este tipo de enfermedades, son poco comunes en los caballos, suelen presentarse por trastornos en el crecimiento de ejemplares hasta la edad de dos años

- Fracturas
- osteocondritis

Las laceraciones pueden ocurrir de dos modos.

1-En primer lugar por traumatismo romo, por un objeto que presiona el párpado superior contra la rima orbital dorso-lateral.

2-Los objetos afilados o punzantes ocupan el segundo lugar; tales como clavos o bordes que causan laceraciones limpias. Estos dos tipos de heridas suelen acompañarse de daño ocular subyacente.

Patogénesis. Traumatismos punzantes o romos pueden deberse a cercas con alambres sueltos, ramas de árboles u otros materiales vegetales. Los objetos afilados producen cortes en el espesor corneal con una fuerza mínima transmitida al resto del ojo. El nivel de lesión ocular se encuentra directamente relacionado con la energía cinética del cuerpo punzante y no con el momento

LACERACIÓN PALPEBRAL.

LACERACIONES CORNEALES.

UVEÍTIS ANTERIOR

QUERATITIS ULCERATIVA.

## Enfermedades oculares

En esta patología existe un daño en el tracto uveal anterior y un subsecuente compromiso de la barrera del humor acuoso. Se produce una liberación de mediadores de la inflamación; prostaglandinas, leucotrienos e histaminas. Las vías de los diferentes de los mediadores que actúan no están todavía claras y pueden variar entre especies

Patogénesis. Es muy frecuente hallar la clasificación de las úlceras como “no complicadas” (pequeñas, superficiales, sin infección) o “complicadas” (infectadas, profundas y gran diámetro). Las no complicadas cicatrizan de manera limpia y rápida con la mínima formación de cicatriz

QUERATITIS FÚNGICAS

QUERATITIS BACTERIANAS.

La queratitis fúngica se suele desarrollar a partir de un traumatismo corneal que resulta en un defecto corneal. La invasión del estroma corneal por el comensal fúngico ya sea por un cuerpo extraño o no, normalmente es de origen vegetal

Patogénesis. A pesar de la gran variedad de microorganismos susceptibles de una infección corneal, se han realizado extensos estudios con ciertos microorganismos que presentan unos mecanismos de acción peculiares. Entre ellos: Staphylococcus aureus produce gran cantidad de toxinas extracelulares