



Mi Universidad

Súper nota.

Nombre del Alumno: RONAY ANTONIO SANCHEZ HERRERA.

Nombre del tema: SISTEMA TEGUMENTARIO.

Parcial: I PARCIAL.

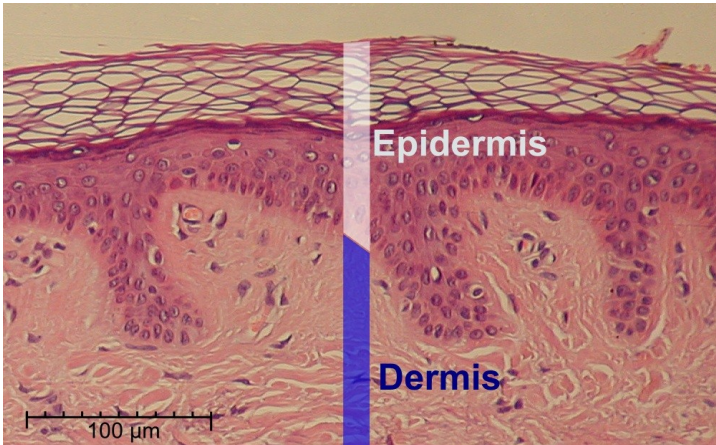
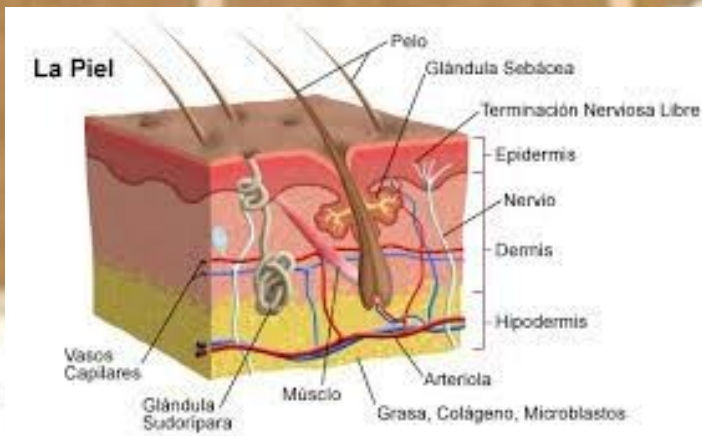
Nombre de la Materia: ANATOMIA Y FISILOGIA I.

Nombre del profesor: JAIME HELERIA CERON.

Nombre de la Licenciatura: LIC. EN ENFERMERIA.

Cuatrimestre: I CUATRIMESTRE.

Sistema Tegumentario



La piel

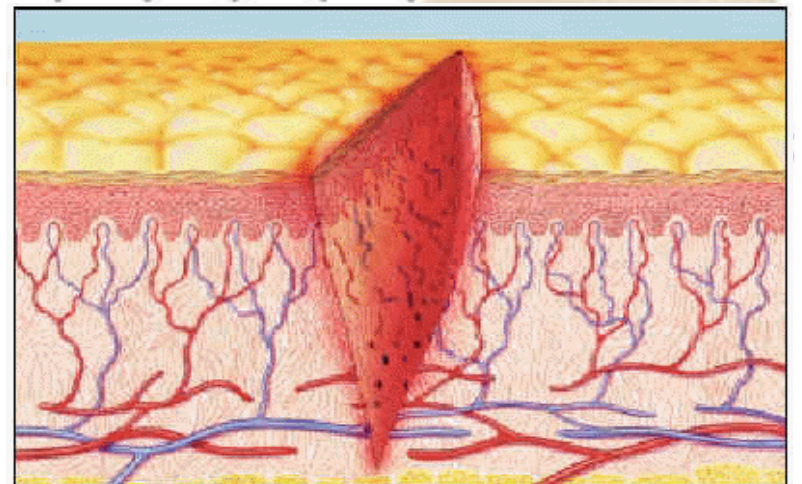
La **epidermis** es un epitelio queratinizado, es decir, con una capa superficial córnea y fuerte que cubre y protege la capa basal profunda, regenerativa y pigmentada.

La **dermis** es una densa capa de *colágeno* entrelazado y *fibras elásticas*.

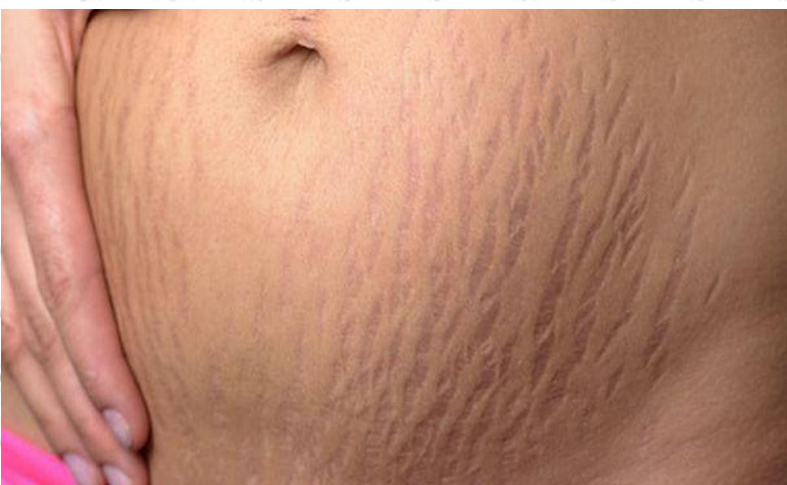Signos del color de la piel en el diagnóstico físico

El flujo sanguíneo a través de los lechos capilares superficiales de la dermis influye en el color de la piel y puede aportar claves importantes para el diagnóstico de ciertas afecciones clínicas.

Incisiones y cicatrices en la piel



Estrías cutáneas



FASCIAS, COMPARTIMENTOS FASCIALES, BOLSAS Y ESPACIOS POTENCIALES
Vol. 1



Bibliografía

Recurso de la plataforma