



**COMITAN DE DOMINGUEZ, CHIAPAS.**

**FECHA: 17/10/22**

**MATERIA: ANATOMIA Y FISILOGIA**

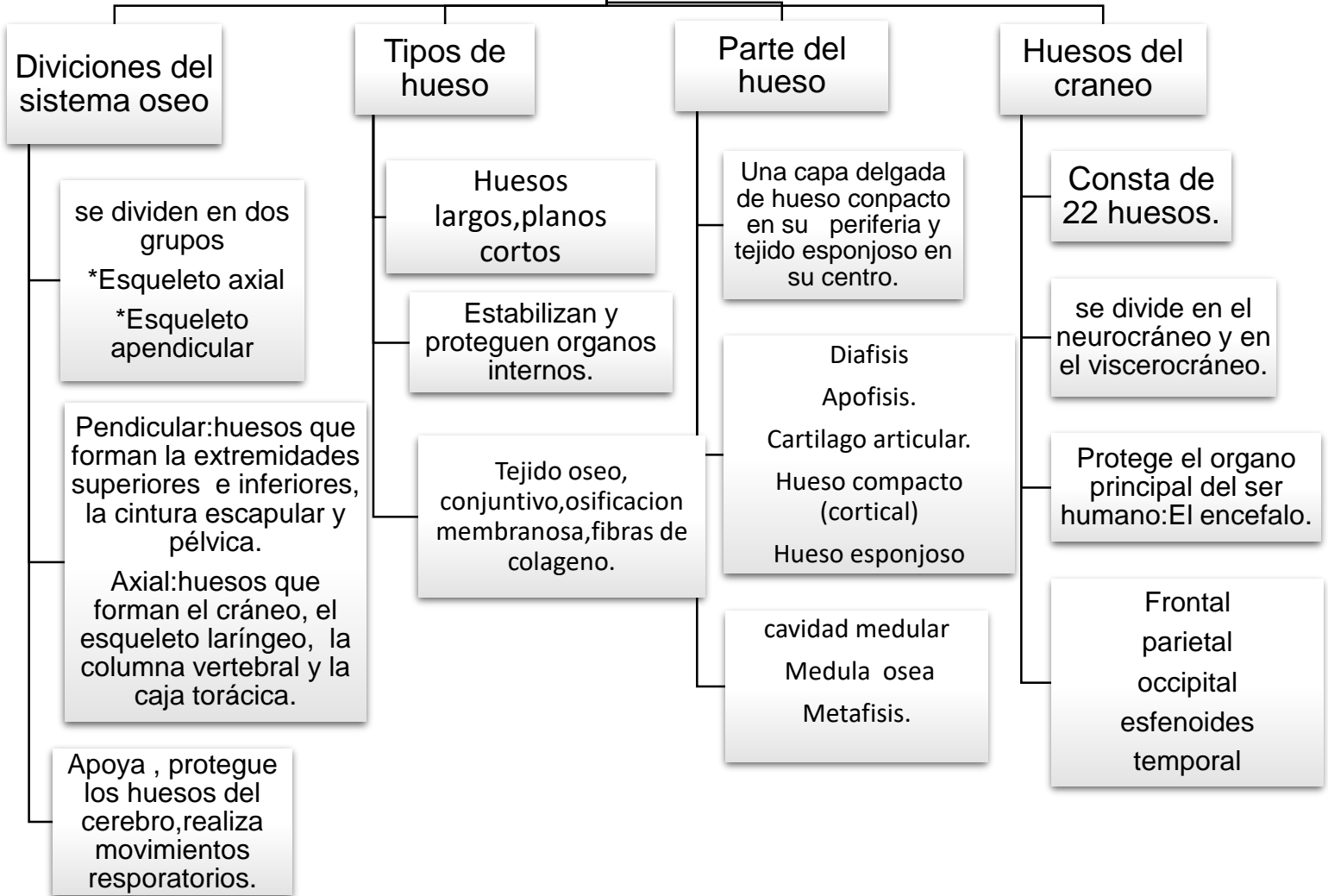
**TEMAS: ESQUELETO AXILAR Y PENDICULAR**

**NOMBRE DEL ALUMNO: MAYRANI LIZETH GARCIA GARCIA.**

**GRADO: 1      GRUPO: B**

**PROFESOR(A): FELIPE ANTONIO MORALES HERNANDEZ.**

# ESQUELETO AXIAL Y APENDICULAR



# HUESOS DE LA CARA

Se subdividen en dos grupos:  
Maxiliar superior  
Maxilar inferior

Conformada por 13 huesos.

12 pares separados por un lado y por el otro mediosagital o de cimetreia.

Los principales huesos de la cara se ubican en:

Garganta lagrimal  
Superficie orbital  
Tuberculo maxilar  
Proceso sigomatico

Huesos

Nasales ,lagrimal,vomer,arco cigomatico,maxilares superiores,maxilar inferior.