



Alumna: MARLEY YERANDI AGUILAR VAZQUEZ.

Tema: MAPA CONCEPTUAL DE LA UNIDAD III DE ESQUELETO AXIAL Y APENDICULAR.

Cuatrimestre: SEPTIEMBRE- DICIEMBRE

Materia: ANATOMIA Y FISIOLOGIA I

Profesor: FELIPE ANTONIO MORALES HERNANDEZ

Grupo: PRIMERO "B"

Fecha: 17/10/2022

DIVISIONES DEL SISTEMA OSEO

Esqueleto Axial (80 HUESOS)

Esqueleto Apendicular (126 HUESOS)

Constituye

Se clasifica en

Cabeza

Columna Vertebral

Tórax

Cintura Escapular

Extremidad superior

Extremidad Inferior

Cintura Pélvica

Formada por:

Formada por:

Formada por:

Formada por

Constituida por

Formada por:

Constituida por:

8 huesos del cráneo (Frontal, 2 parietales, 2 temporales, occipital, esfenoides y etmoides)
14 huesos de la cara (ojo, nariz, boca y oído)
2 yunques
2 estribo
1 hioides

7 Vértebras cervicales
12 vertebras torácicas
5 vértebras lumbares
4 vertebras de cóccix

1 Esternón
24 Costillas

2 Clavículas
2 Omoplatos

2 Humeros
2 cubitos
2 Radios
16 Carpianos
10 Metacarpianos
28 Falanges

2 Fémur
2 Rotulas
2 Perones
2 Tibias
14 Tarsianos
10 Metatarsianos
28 Falanges

2 huesos de la cadera (íleon, isquion y pubis)

TIPOS DE HUESO

Los huesos ejercen funciones de estabilización y protección de órganos internos, se conforma por 7 tipos de huesos

Huesos Irregulares

Vertebras,
huesos que no se adaptan a ninguna otra categoría

Huesos Largos

Fémur, humero, tibia, peroné, radio y cubito.

Huesos Neumatizados

Hueso etmoides, hueso esfenoides, maxilar, hueso temporal

Huesos Accesorios

Fabela, hueso trígono

Huesos Planos

Escapula, hueso frontal, hueso parietal, hueso occipital, iliaco, costillas.

Huesos Sesamoideos

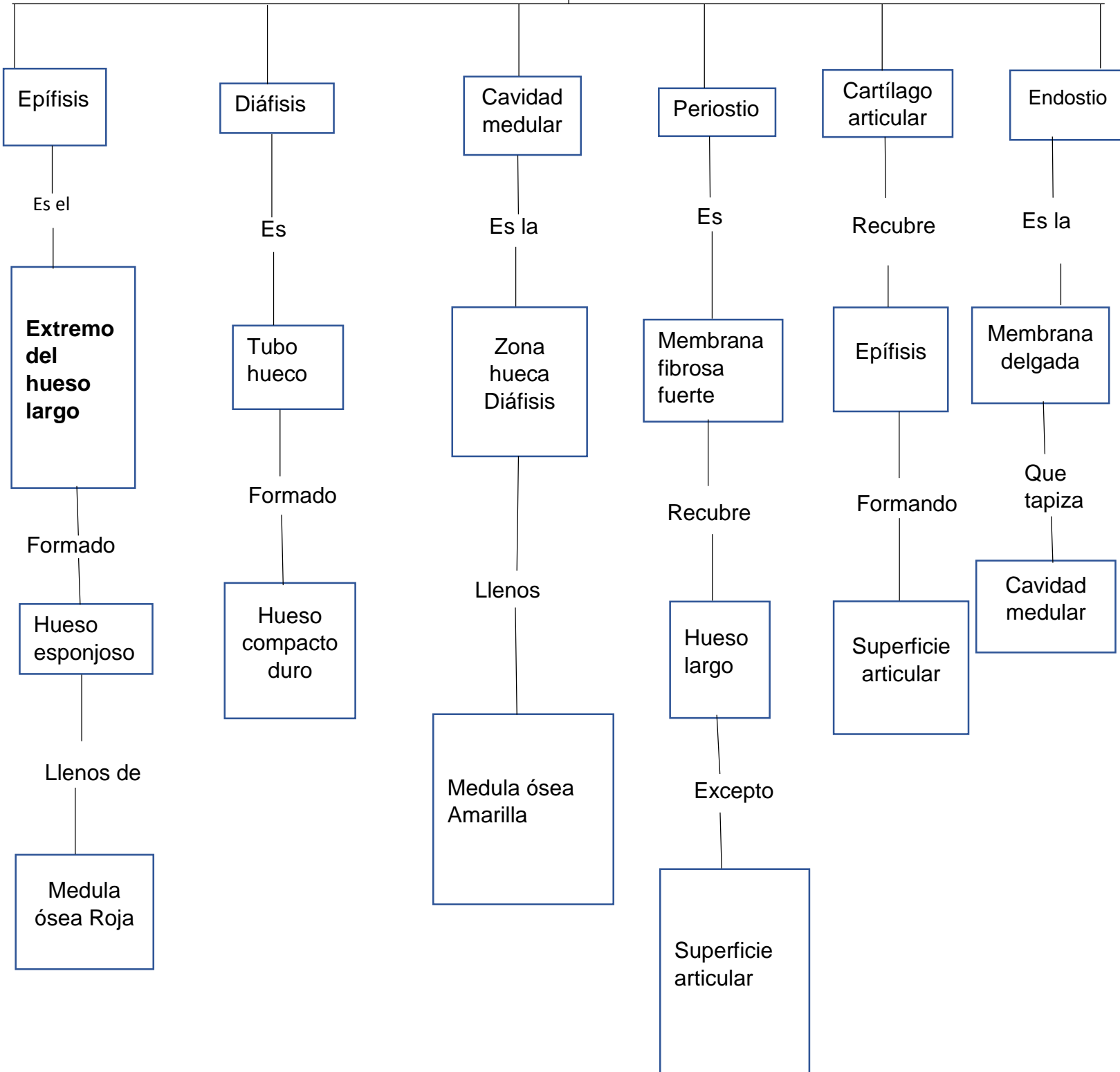
Rotula, hueso pisiforme.

Huesos Cortos

Hueso de la mano y el pie

PARTE DEL HUESO

Se divide en:



HUESOS DEL CRANEO

HUESO FRONTAL

Contiene los senos paranasales
Tiene dos centros de osificación
Hay un solo hueso frontal.

HUESO ETMOIDES

HUESO IMPAR SIMETRICO:
Tiene forma de T

Su formación de la órbita, fosa craneal anterior y fosas nasales

HUESO ESFENOIDES

Forma la mayoría de la porción media de la base del cráneo, de la fosa craneal media y contiene paranasal esfenoidal

HUESO OCCIPITAL

HUESO IMPAR SIMETRICO:
Tiene forma trapezoidal

ARTICULACIONES

Anterior; esfenoides
Lateral; temporal
Posterior y superior; parietales

HUESO TEMPORAL

HUESO PAR CON FORMA IRREGULAR

Posee en su interior los huesecillos del oído medio

HUESO PARIETAL

HUESO PAR CON FORMA de cuadrado

Ubicado en la parte media de la cabeza

HUESOS DE LA CARA

HUESOS MAXILARES

Son los más grandes de los huesos inmóviles cada uno se articula con los demás huesos de la cara.

HUESOS CIGOMÁTICOS

Se localiza afuera de la apófisis, forman las mejillas, se articula con tres craneales (frontal, esfenoides, y temporal)

HUESOS UNGUIS

Son delgados, cada hueso lagrimal contiene un agujero lagrimal

HUESOS PALATINOS

Tiene una forma de L y están compuestos por láminas horizontales

MADIBULA

Cada rama presenta dos apófisis, es una zona convaca

VOMER

Una lámina delgada del hueso, ocupa el medio sagital medio del suelo de la cavidad nasal

BIBLIOGRAFIA

- Antología de anatomía y fisiología I